© Коллектив авторов, 2019

DOI: 10.24110/0031-403X-2019-98-6-98-102
https://doi.org/10.24110/0031-403X-2019-98-6-98-102

В.Ю. Уджуху, В.Н. Короткий, А.А. Карамова

ПРИМЕНЕНИЕ ХОЛОДНОЙ АТМОСФЕРНОЙ ПЛАЗМЫ ПРИ АКНЕ У ПОДРОСТКОВ

ФГБОУ ВО Российский национальный исследовательский медицинский университет им. Н.И. Пирогова МЗ РФ, г. Москва, РФ

Одной из актуальных задач современной дерматологии является разработка высокоэффективных методов лечения акне у подростков. Цель исследования – изучить клиническую эффективность и механизмы терапевтического действия холодной атмосферной плазмы (ХАП) у подростков с акне. Материалы и методы исследования: в исследование были включены 90 больных с акне в возрасте от 15 до 17 лет. У 28 (31,1%) больных диагностирована легкая степень и у 62 (68,9%) – средняя степень тяжести акне. Идентификацию микрофлоры проводили с помощью микроскопии исследуемого материала (окраска по Граму). Степень микробной обсемененности определяли методом секторного посева на агаре Schalder. Определение экспрессии TLR2 и TLR4 проводили на проточном цитофлуориметре. Гидратацию и pH кожи определяли с помощью pH-метра. Пациенты были разделены на 3 группы по 30 человек. В 1-й группе для лечения акне применяли ХАП. Во 2-й группе использовали наружное лечение комбинациями адапалена или клиндамицина и бензоила пероксида. В 3-й группе применяли комплексное лечение ХАП и комбинациями адапалена или клиндамицина и бензоила пероксида. Результаты и их обсуждение: наиболее благоприятные результаты получены у больных, получивших комплексное лечение акне. Каких-либо побочных действий и осложнений в процессе проводимой терапии не отмечалось. После 15 сеансов монотерапии ХАП наблюдалась полная элиминации коринебактерий, негемолитического стрептококка и дрожжеподобных грибов. Плотность колонизации *Propionibacterium acnes* снижалась более чем в 3 раза, *Staphylococcus epidermidis* и *Staphylococcus aureus* – более чем в 2 раза. После проведения терапии ХАП гидратация эпидермиса осталась на прежнем уровне (78,2±9,4 усл. ед.) на фоне уменьшения pH с 7,2±0,9 до 5±0,6. Отмечалось резкое снижение интенсивности экспрессии TLR4 на моноцитах больных акне. Заключение: комбинированное лечение акне обладает высоким уровнем безопасности и значительной клинической эффективностью. Терапевтическая эффективность ХАП обеспечивается ее нормализующим воздействием на микрофлору кожи, водно-липидную мантию кожи и процессы неспецифической резистентности.

Ключевые слова: *акне, подростки, клинические проявления, холодная атмосферная плазма, микрофлора, экспрессия TLR4.*

Цит.: *В.Ю. Уджуху, В.Н. Короткий, А.А. Карамова. Применение холодной атмосферной плазмы при акне у подростков. Педиатрия. 2019; 98 (6): 98–102.*

V.Yu. Udzhukhu, V.N. Korotkiy, A.A. Karamova

THE USE OF COLD ATMOSPHERIC PLASMA FOR ACNE IN ADOLESCENTS

Pirogov Russian National Research Medical University, Moscow, Russia

One of the urgent tasks of modern dermatology is the development of highly effective methods of treating acne in adolescents. Objective of the research: to study the clinical efficacy and therapeutic mechanisms of cold atmospheric plasma (CAP) for adolescents with acne. Materials and methods: the study included 90 patients with acne aged 15–17 years. In 28 (31,1%) patients had a diagnose of

Контактная информация:
Уджуху Владислав Юсуфович – д.м.н., проф., проф. каф. дерматовенерологии педиатрического факультета ФГБОУ ВО РНИМУ им. Н.И. Пирогова МЗ РФ
Адрес: Россия, 117997, г. Москва, ул. Островитянова, 1
Тел.: (495) 434-44-47, **E-mail:** sovet140011@mail.ru
Статья поступила 13.05.19, принята к печати 20.11.19.

Contact Information:
Udzhukhu Vladislav Yusufovich – MD., prof., prof. of Dermatovenereology Department, Faculty of Pediatrics, Pirogov Russian National Research Medical University
Address: Russia, 117997, Moscow, Ostrovityanova str., 1
Tel.: (495) 434-44-47, **E-mail:** sovet140011@mail.ru
Received on May 13, 2019, submitted for publication on Nov. 20, 2019.

a mild degree and 62 (68,9%) – moderate severity of acne. Microflora identification was performed using microscopy of the studied material (Gram stain). The degree of microbial contamination was assesed by the method of inoculation on Schaedler agar. The expression of TLR2 and TLR4 was assessed on a flow cytometer. Skin hydration and pH were determined using a pH meter. Patients were divided into 3 groups of 30 people. In 1st group CAP was used to treat acne. In the 2nd group, external treatment was used with combinations of adapalene or clindamycin and benzoyl peroxide. In the 3rd group, complex treatment of CAP and combinations of adapalene or clindamycin and benzoyl peroxide was used. Results and discussion: the most favorable results were obtained in patients who received complex acne treatment. There were no side effects and complications in the therapy course. After 15 sessions of CAP monotherapy, complete elimination of corynebacterium, non-hemolytic streptococcus and yeast-like fungi was observed. The colonization density of *P. acnes* decreased by more than 3 times, *Staphylococcus epidermidis* and *Staphylococcus aureus* – more than 2 times. After CAP therapy, epidermis hydration remained at the same level (78,2±9,4 c.u.) with a decrease in pH from 7,2±0,9 to 5±0,6. Patients with acne had a sharp decrease in the intensity of TLR4 expression on monocytes. Conclusion: combined treatment of acne has a high level of safety and significant clinical efficacy. The therapeutic efficacy of HAP is ensured by its normalizing effect on skin microflora, water-lipid mantle and nonspecific resistance processes.

Keywords: *acne, adolescents, clinical manifestations, cold atmospheric plasma, microflora, TLR4 expression.*

Quote: *V.Yu. Udzhukhu, V.N. Korotkiy, A.A. Karamova. The use of cold atmospheric plasma for acne in adolescents. Pediatria. 2019; 98 (6): 98–102.*

Одной из наиболее актуальных проблем современной дерматологии является акне [1, 2]. Согласно данным отечественной и зарубежной литературы, акне возникают у 75–85% подростков и лиц молодого возраста [3, 4]. В ряде случаев (примерно у 5–7% больных) заболевание приобретает тяжелое течение с образованием узловато-кистозных образований, не разрешающихся в более зрелом возрасте. Нередко акне, особенно при длительном течении, вызывает депрессию и социальную дезадаптацию [5]. В настоящее время определены основные патогенетические механизмы акне. Ими являются воспаление, патологические сдвиги качественных и количественных характеристик кожного сала, гиперкератинизация фолликулярного канала вследствие интенсивной колонизации *Propionibacterium acnes* (*P. acnes*) и другими микроорганизмами протоков сальных желез [6, 7].

Выявлены изменения гормонального статуса, генетическая предрасположенность, воспалительные явления в перифолликулярных зонах вследствие усиленной выработки провоспалительных интерлейкинов [8–10]. Основываясь на выявленных нарушениях неспецифической резистентности кожи и продукции сальных желез, при лечении акне широко используются разнообразные методы наружной терапии [11–13]. Наружные методы лечения акне представлены комедолитиками (третиноин, бензоила пероксид, азалаиновая и салициловая кислоты, альфа-гидроксикислоты и мочевина), антибиотиками (тетрациклины, эритромицин и клиндамицин), себостатиками (в т.ч. препараты цинка) и противовоспалительныеми средствами [14]. При тяжелом течении акне или недостаточной эффективности наружной терапии используют изотретиноин – стереоизомер цистрансретиноевой кислоты (третиноина). Известно, что одним из механизмов его действия является способность снижать секрецию кожного сала на фоне уменьшения размеров сальных желез и уровня колонизации *P. acnes* [15]. Однако наличие широкого спектра абсолютных и относительных противопоказаний для системного назначения ретиноидов, нередко возникающие серьезные осложнения со стороны жизненно важных органов и систем значительно сужают возможность их практического применения [16]. Вместе с тем в отечественной и зарубежной литературе появились работы, указывающие на перспективность применения холодной плазмы при различных заболеваниях, в т.ч. протекающих с поражением кожи и слизистых оболочек [17–19].

Цель исследования – изучить клиническую эффективность и механизмы терапевтического действия холодной атмосферной плазмы (ХАП) у подростков, больных акне.

Материалы и методы исследования

Работа выполнена на базе филиала МНПЦДК «Черемушкинский» ДЗМ. От всех пациентов было получено письменное информированное согласие на участие в исследовании. Критериями включения пациентов в исследование явились: лица обоих полов в возрасте от 15 до 17 лет с клиническими проявлениями легкой и средней степени тяжести акне и давностью заболевания не менее 3 мес. Критерии исключения: тяжелые хронические заболевания, туберкулез, ВИЧ, сифилис, онкологические заболевания, системная терапия третиноином, добровольный отказ от участия в исследовании.

Всего под нашим наблюдением находились 90 больных с акне в возрасте от 15 до 17 лет, из них 40 (44,4%) лиц мужского и 50 (55,6%) – женского пола. Длительность заболевания составляла в среднем 2,1±0,8 года. Методом рандомизации

пациенты были разделены на 3 группы по 30 человек в каждой. В 1-й группе для лечения акне была использована ХАП. Применяли аппарат для обработки холодной плазмой «Гелиос» производства «НПЦ «ПЛАЗМА», Россия. При легкой степени акне лечение проводили в виде 15 ежедневных процедур холодноплазменного воздействия (по 20 с на 1 см^2 кожи). При средней степени тяжести акне назначали 20 сеансов ХАП.

Во 2-й группе, согласно Федеральным стандартам, использовали наружное лечение комбинациями адапалена и бензоила пероксида или клиндамицина и бензоила пероксида, которые в виде геля наносили ежедневно на предварительно очищенную гелем для умывания кожу в течение 8 нед. В 3-й группе применяли комплексное лечение ХАП и комбинациями адапалена и бензоила пероксида или клиндамицина и бензоила пероксида в течение 8 недель.

Оценку степени тяжести патологического процесса проводили согласно дерматологическому индексу акне (ДИА), учитывающему количество комедонов, папул и пустул. Согласно ДИА у 28 (31,1%) диагностирована легкая степень (4,8±0,16) и у 62 (68,9%) – средняя степень тяжести акне (8,9±0,62).

Изучение микрофлоры высыпаний, проведенное у 30 больных, получавших лечение ХАП, включало определение ее видового и количественного состава. Идентификацию микрофлоры проводили с помощью микроскопии исследуемого материала, взятого из патологических элементов на коже больных акне (окраска по Граму). Степень микробной обсемененности определяли методом секторного посева на агаре Schalder с необходимыми для культивирования облигатно-анаэробных микроорганизмов добавками. Для определения экспрессии TLR2 и TLR4 на клетках периферической крови у 30 больных акне, получавших лечение ХАП, и 30 здоровых доноров в качестве контрольной группы, выделенные на градиенте фиколл-урографина мононуклеарные клетки, инкубировали с FITC-меченными антителами к CD14+, PE-меченными антителами к TLR2 и TLR4 с контролем в течение 30 мин при температуре 40 ^{0}C. Анализ экспрессии CD14+, TLR2 и TLR4 проводили на проточном цитофлуориметре. Оценивали процент моноцитов (CD 14+-клеток), несущих на своей поверхности TLR2 и TLR4, и среднюю интенсивность флуоресценции (СИФ), величину которой выражали в условных единицах (усл. ед.) флуоресценции (УЕФ).

Гидратацию и pH кожи определяли один раз в неделю с помощью pH-метра PH 98110 (Китай) у 30 больных с акне, получавших холодноплазменную терапию на протяжении 3 нед.

Статистическую обработку полученных данных проводили методом вариационной статистики с помощью программы Microsoft Excel (Windows). Вычисляли средние арифметические значения (M), ошибки средних величин (m). Статистическую значимость различий оценивали по t-критерию Стьюдента. Различия значений считали статистически значимыми при вероятности более 95% ($p<0,05$).

Результаты и их обсуждение

Уже в первые дни проводимой терапии отмечались положительные сдвиги в течении патологического процесса у большинства пациентов, получавших различные виды терапии. Прекращалось появление гнойничковых элементов на фоне уменьшения клинических проявлений себореи. Кожа становилась суше, исчезал присущий жирной себорее маслянистый блеск. У пациентов, получавших монотерапию ХАП, и больных 3-й группы на 10–15-й день лечения отмечался регресс большей части открытых и закрытых комедонов, воспалительных папул и пустул. У больных 2-й группы аналогичные положительные сдвиги в местном статусе наблюдались позже (на 20–40-й день лечения). Оценка эффективности лечебных мероприятий основывалась на общепринятой градации: клиническое выздоровление – полный регресс гнойничковых элементов; значительное улучшение – разрешение большей части высыпаний (более чем на 75%); улучшение – регресс элементов менее чем на 50%; без эффекта – отсутствие положительной динамики к моменту окончания лечения. Проведенные сравнительные клинические исследования (см. рисунок) показали, что в группе пациентов, получавших монотерапию ХАП, у 7 (23,3%) констатировано клиническое выздоровление, у 10 (33,3%) – значительное улучшение, улучшение – у 10 (33,3%), у 3 (10%) положительный клинический эффект не выявлен. Во 2-й группе пациентов у 8 (26,7%) констатировано клиническое выздоровление, у 10 (33,3%) – значительное улучшение, улучшение – у 10 (33,3%), у 2 (6,7%) положительный клинический эффект не выявлен. В 3-й группе пациентов у 16 (53,3%) констатировано клиническое выздоровление, у 10 (33,3%) – значительное улучшение, улучшение – у 4 (13,3%). Каких-либо побочных действий и осложнений в процессе проводимой терапии не отмечалось.

До начала применения холодной плазмы из высыпных элементов *P. acnes* идентифици-

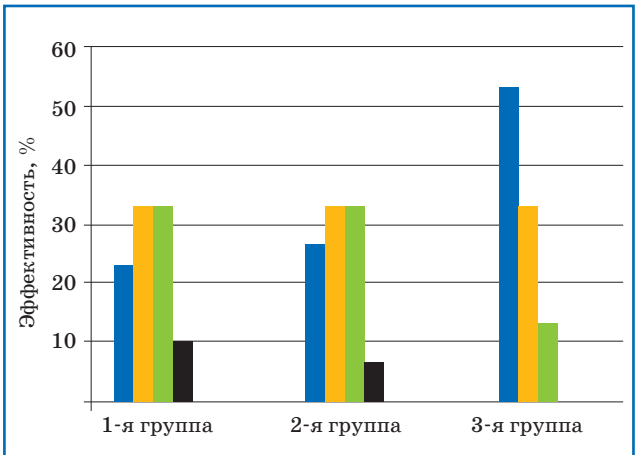

Рисунок. Оценка эффективности различных схем лечения наблюдаемых больныхс акне.
■ – выздоровление, ■ – значительное улучшение, ■ – улучшение, ■ – без эффекта.

рована у 71 (78,9%) больного, *Staphylococcus epidermidis* выделен у 28 (31,1%), *Staphylococcus aureus* – у 15 (16,6%), *Corynebacterium spp.* – у 6 (6,7%), *Streptococcus viridans* – у 5 (5,5%), неферментирующие грам-отрицательные бактерии – у 4 (4,4%), дрожжеподобные грибы – у 5 (5,5%). Таким образом, у больных с папулопапулезными акне выявлена широкая палитра микроорганизмов и грибов, среди которых наиболее часто определялась *P. acnes*. После проведения 15 сеансов монотерапии ХАП наблюдалась полная элиминации таких условно-патогенных возбудителей, как *Corynebacterium spp.*, *Streptococcus viridans* и дрожжеподобные грибы. Интенсивность выделения *P. acnes* снижалась более чем в 3 раза (с 6,1±0,2 lg КОЕ/г до 1,8±0,09 lg КОЕ/г), *Staphylococcus epidermidis* и *Staphylococcus aureus* – более чем в 2 раза (с 5,3±0,18 lg КОЕ/г до 2±0,1 lg КОЕ/г и с 4,8±0,17 lg КОЕ/г до 2,1±0,1 lg КОЕ/г соответственно).

Уровень увлажненности кожи у пациентов с акне до лечения колебался в широком диапазоне: от 72 до 87 усл. ед., составляя в среднем 78,2±9,4 усл. ед., и был ниже показателя здоровых людей (85±10,4 усл. ед.). Таким образом, у больных с акне наблюдалось снижение процесса гидратации поверхностных слоев эпидермиса. Исследования по изучению pH кожи показали, что значение данного показателя у больных с акне исходно варьировало в диапазоне от 6 до 8,5, составляя в среднем по группе 7,2±0,9. Изучение данных показателей после проведения терапии ХАП показало, что гидратация эпидермиса осталась на прежнем уровне (78,2±9,4 усл. ед.) на фоне уменьшения pH до 5±0,6.

При изучении экспрессия TLR2 и TLR4 у 30 больных с акне выявлено значительное повышение интенсивности флюоресценции моноцитов для рецепторов TLR4 по сравнению с аналогичными показателями у здоровых доноров (соответственно 73,4±9,3 и 59,4±7,1 УЕФ). В то время как уровень экспрессии на моноцитах рецептора TLR2 у больных с акне и здоровых доноров практически не отличался (58,6±6,9 и 57,6±6,9 УЕФ соответственно).

После проведенного лечения ХАП отмечалось резкое снижение интенсивности экспрессии TLR4 на моноцитах больных с акне (до 61,1±7,1 УЕФ при 59,4±7,1 УЕФ у здоровых доноров). Уровень экспрессия рецептора TLR2 после окончания лечения не изменился (57,9±6,9 УЕФ).

Обсуждение результатов проведенных исследований дает веские основания полагать, что воздействие ХАП обладает положительным клиническим эффектом при лечении больных с акне легкой и средней степени тяжести и по силе терапевтического воздействия практически не уступает стандартным методам терапии. Вместе с тем сравнительные клинические исследования показали, что включение ХАП в комплекс лечебных мероприятий, проводимых согласно Федеральным клиническим рекомендациям, значительно повышало эффективность лечения акне. Благоприятное терапевтическое воздействие на течение патологического процесса у больных с акне обусловлено способностью ХАП элиминировать патогенную и условно-патогенную флору с кожи и ее придатков. Нормализация pH кожи способствовала восстановлению целостности рогового слоя и предотвращению проникновения в кожу различных микроорганизмов и грибов. Снижение уровня мембранных рецепторов TLR4 на моноцитах под влиянием ХАП приводило к нормализации процессов неспецифической резистентности, уменьшению выработки антимикробных пептидов и металлопротеиназ, вследствие чего значительно снижалась интенсивность воспалительной реакции и предотвращалась возможность возникновения рубцовых изменений.

Заключение

Полученные в ходе клинических исследований данные свидетельствуют о том, что комбинированное лечение акне легкой и средней тяжести, включающее ХАП и наружное применение адапалена и бензоила пероксида, обладает высоким уровнем безопасности и значительной клинической эффективностью. Проведенные лабораторные исследования показали, что терапевтическая эффективность ХАП обеспечивается ее нормализующим воздействием на микрофлору, pH кожи и процессы неспецифической резистентности.

Конфликт интересов: *авторы статьи подтверждают отсутствие конфликта интересов, о котором необходимо сообщить.*

Финансирование: *источник не указан.*

Udzhukhu V.Yu. 0000-0002-3351-9138
Korotkiy V.N. 0000-0002-6502-1596

Литература

1. *Bhat YJ, Latief I, Hassan I.* Update on etiopathogenesis and treatment of Acne. Indian J. Dermatol. Venereol. Leprol. 2017; 83 (3): 298–306.

2. *Selway JL, Kurczab T, Kealey T, Langlands K.* Toll-like receptor 2 activation and comedogenesis: Implications for the pathogenesis of acne. BMC Dermatol. 2013; 13: 10–11.

3. *Олисова О.Ю.* Новое в терапии акне легкой степени тяжести. Русский медицинский журнал Дерматология. 2018; 8 (11): 83–85.

4. *Azanbayeva D, Batpenova G, Tarkina T, Algazina T, Kotlyarova T.* Clinical and laboratori characteristics of patients with adolescence acne and acne tarda. Georgian Med. News. 2018; 282: 103–106.

5. *Волкова Н.В., Глазкова Л.К.* Психосоматические аспекты акне. Российский журнал кожных и венерических болезней. 2013; 4: 51–54.

6. *Баринова А.Н.* Этиология, патогенез, классификация и клиническая картина вульгарных угрей. Современный взгляд на проблему. Российский семейный врач. 2018; 22 (3): 14–22.

7. *Beylot C, Auffret N, Poli F, Claudel JP, Leccia MT, Del Giudice P, Dreno B.* Propionibacterium acnes: an update on its role in the pathogenesis of acne. J. Eur. Acad. Dermatol. Venereol. 2014; 28 (3): 271–278.

8. *Юсупова Л.А., Юнусова Е.И., Гараева З.Ш., Мавлютова Г.И.* Особенности патогенеза и терапии больных акне. Лечащий врач. 2017; 7: 71–73.

9. *Желтышева А.С., Новикова Л.А.* Перекисное окисление липидов у больных акне и влияние комплексного лечения на его показатели. Вестник новых медицинских технологий. 2011; 18 (2): 425–426.

10. *Глузмина М.М., Покровский В.М.* Регуляторно-адаптивный статус у лиц с акне (acne vulgaris). Кубанский научный медицинский вестник. 2017; 24 (4): 49–53.

11. *Рюмин Д.В., Шашлова Т.А., Савельева Е.М.* Современные возможности лечения акне. Клиническая дерматология и венерология. 2013; 11 (4): 68–72.

12. *Amar L, Kircik LH.* Treatment of Moderate Acne Vulgaris in Fitzpatrick Skin Type V or VI: Efficacy and Tolerability of Fixed Combination Clindamycin Phosphate 1.2%/Benzoyl Peroxide 3.75% Gel. J. Drugs Dermatol. 2018; 17 (10): 1107–1112.

13. *Монахов С.А.* Рациональная терапия акне. Российский журнал кожных и венерических болезней. 2013; 6: 47–54.

14. *Tyring SK, Kircik LH, Pariser DM, Guenin E, Bhatt V, Pillai R.* Novel Tretinoin 0.05% Lotion for the Once-Daily Treatment of Moderate-to-Severe Acne Vulgaris: Assessment of Efficacy and Safety in Patients Aged 9 Years and Older. J. Drugs Dermatol. 2018; 17 (10): 1084–1091.

15. *Тлиш М.М., Елистратова А.С., Глузмин М.И.* Практические аспекты применения изотретиноина в лечении акне у подростков. Вестник дерматологии и венерологии. 2013; 4: 85–90.

16. *Масюкова С.А., Мордовцева В.В., Кахишвили Н.Н., Санакоева Э.Г., Круглова Л.С., Соколова Ю.П.* Лечение акне низкими дозами изотретиноина. Клиническая дерматология и венерология. 2013; 11 (6): 7–12.

17. *Кобзев Е.Н., Киреев Г.В., Ракицкий Ю.А., Мартовецкая И.И., Чугунов В.А., Холоденко В.П., Храмов М.В., Акишев Ю.С., Трушкин Н.И., Грушин М.Е.* Воздействие холодной плазмы на клеточную стенку и цитоплазматическую мембрану *E. coli*. Прикладная биохимия и микробиология. 2013; 49 (2): 164–170.

18. *Liao X, Cullen PJ, Liu D, Muhammad AI, Chen S, Ye X, Wang J, Ding T.* Combating Staphylococcus aureus and its methicillin resistance gene (mecA) with cold plasma. Sci. Total. Environ. 2018; 645: 1287–1295.

19. *Izadjoo M, Zack S, Kim H, Skiba J.* Medical applications of cold atmospheric plasma: state of the science. J. Wound Care. 2018; 27 (9): 4–10.

РЕФЕРАТЫ

ЧУВСТВИТЕЛЬНОСТЬ БИОХИМИЧЕСКИХ И ВИЗУАЛИЗИРУЮЩИХ ДАННЫХ ПРИ ДИАГНОСТИКЕ ОСТРОГО ПАНКРЕАТИТА У ДЕТЕЙ

Задача исследования: определить диагностическую чувствительность сывороточных биомаркеров и визуализирующих данных при диагностике острого панкреатита у детей. Материалы и методы: проведен перекрестный анализ проспективных данных регистра детей (в возрасте <21 года), у которых первый документированный приступ острого панкреатита произошел в период с марта 2013 г. по октябрь 2016 г. в одном учреждении медицинской помощи. Основным результатом была чувствительность сывороточных биомаркеров и методов визуализации, измеренная с помощью описательной статистики. Результаты: всего 112 детей соответствовали критериям исследования; 57 (51%) мальчиков, средний возраст 13,4 года (МКИ 9,3–15,8 лет). Уровни сывороточной амилазы и липазы были получены у 85 (76%) и 112 (100%) пациентов соответственно. Визуализация была выполнена у 98 (88%) пациентов, УЗИ брюшной полости выполнено у 84 (75%), компьютерная томография и/или магнитно-резонансная томография – у 46 (41%) пациентов. 53 (47%) пациента соответствовали всем 3 диагностическим критериям (клиническим, биохимическим и визуальным) для диагностики острого панкреатита. Лабораторное тестирование имело 5,4% ложноотрицательных результатов при остром панкреатите. Только сывороточная липаза и только амилаза являлись чувствительными параметрами острого панкреатита на 95% (95% ДИ 89–98%) и 39% (95% ДИ 28–50%) соответственно. Визуализация (любой метод) имела чувствительность 61% (95% ДИ 51–71%) для диагноза острого панкреатита с 34% ложноотрицательным показателем. Только результаты УЗИ имели чувствительность для диагноза острого панкреатита 52% (95% ДИ 41–63%), а компьютерная томография/магнитно-резонансная томография – 78% (95% ДИ 63–89%). Комбинации визуализирующих диагностических критериев дают не лучший результат, чем только данные лабораторных исследований. Выводы: у большинства детей, обращающихся к врачу с первым зарегистрированным случаем острого панкреатита, имеются характерные симптомы. Сывороточная липаза является высокочувствительным маркером для диагностики острого панкреатита, а сывороточная амилаза – умеренно чувствительным. Визуализация, особенно УЗИ, имеет только умеренную чувствительность, а визуализация с использованием поперечного сечения обеспечивает большую чувствительность для диагностики острого панкреатита.

Sarah H. Orkin, Andrew T. Trout, Lin Fei, Tom K. Lin, Jaimie D. Nathan, Tyler Thompson, David S. Vitale, Maisam Abu-El-Haija. The Journal of Pediatrics. 2019; 213: 143–148.