© Коллектив авторов, 2019

DOI: 10.24110/0031-403X-2019-98-5-233-236
https://doi.org/10.24110/0031-403X-2019-98-5-233-236

А.В. Писклаков[1], Н.И. Павленко[1], В.И. Пономарев[1], А.В. Лысов[1], А.Ю. Горлина[2]

СИНДРОМ ГЕРЛИНА–ВЕРНЕРА–ВАНДЕРЛИХА С ЭКТОПИЕЙ МОЧЕТОЧНИКА У ДЕВОЧКИ-ПОДРОСТКА

[1]ФГБОУ ВО «Омский государственный медицинский университет МЗ РФ»,
[2]БУЗ ОО «Областная детская клиническая больница», г. Омск, РФ

Удвоение матки представляет 11–20% аномалий мюллеровых протоков, и редкой формой этой аномалии класса 3 является синдром Герлина–Вернера–Вандерлиха (СГВВ). Односторонняя обструкция одного из влагалищ в сочетании с эктопированным мочеточником встречается очень редко – с частотой 0,0064%. В статье представлено описание клинического случая диагностики и лечения СГВВ в сочетании с эктопией диспластичного мочеточника в обструктивное влагалище, проявившееся возникновением пиокольпоса и гнойного эндометрита. Первоначально девочке произведены рассечение перегородки между влагалищами и купирование воспалительного процесса. В дальнейшем осуществлены удаление мочеточника, эктопированного в обструктивное влагалище, и формирование единого свода. Таким образом, если у девочки с агенезией или выраженной гипоплазией почки в пубертатном возрасте присоединяется симптом циклической боли внизу живота, врач-педиатр должен прежде всего предположить наличие у пациентки СГВВ. Знание проявлений этого синдрома в различных возрастных периодах необходимо для своевременной диагностики и эффективного лечения этой сложной патологии.

Ключевые слова: *синдром Герлина–Вернера–Вандерлиха, агенезия почки, урогенитальные аномалии.*

Цит.: *А.В. Писклаков, Н.И. Павленко, В.И. Пономарев, А.В. Лысов, А.Ю. Горлина. Синдром Герлина–Вернера–Вандерлиха с эктопией мочеточника у девочки-подростка. Педиатрия. 2019; 98 (5): 233–236.*

A.V. Pisklakov[1], N.I. Pavlenko[1], V.I. Ponomarev[1], A.V. Lysov[1], A.Y. Gorlina[2]

HERLYN–WERNER–WUNDERLICH SYNDROME WITH URETERAL ECTOPIA IN AN ADOLESCENT GIRL

[1]Omsk State Medical University; [2]Regional Children's Clinical Hospital, Omsk, Russia

Uterine duplication represents 11–20% of paramesonephric ducts abnormalities, and the rare form of this class 3 anomaly is Herlyn–Werner–Wunderlich syndrome (HWWS). Unilateral obstruction of one of the vaginas in combination with an ectopic ureter is very rare, that occurs with a frequency of 0,0064%. The article describes the clinical case, diagnosis and treatment of HWWS in combination with ectopia of a dysplastic ureter in the obstructive vagina, manifested by pyocolpos and purulent endometritis. First, the septum between vaginas was dissected, and inflammatory process was treated. Then the ureter, ectopic into the obstructive vagina was removed and formation of a single arch was performed. Thus, if in a girl with agenesis or severe kidney hypoplasia at puberty, a symptom of cyclic pain in the lower abdomen joins, the pediatrician should first of all assume that the patient has HWWS. Knowledge of this syndrome manifestations in different age periods is necessary for timely diagnosis and effective treatment of this complex pathology.

Keywords: *Herlyn–Werner–Wunderlich syndrome, renal agenesis, urogenital anomalies.*

Quote: *A.V. Pisklakov, N.I. Pavlenko, V.I. Ponomarev, A.V. Lysov, A.Y. Gorlina. Herlyn–Werner–Wunderlich syndrome with ureteral ectopia in an adolescent girl. Pediatria. 2019; 98 (5): 233–236.*

Контактная информация:
Писклаков Андрей Валерьевич – д.м.н., проф., зав. каф. детской хирургии ФГБОУ ВО ОмГМУ, руководитель Областного центра патологии репродуктивных органов и тазовой хирургии ОДКБ
Адрес: Россия, 644099, г. Омск, ул. Ленина, 12
Тел.: (3812) 36-16-72, **E-mail:** pisklakovomsk@mail.ru
Статья поступила 10.07.19,
принята к печати 20.09.19.

Contact Information:
Pisklakov Andrey Valerievich – MD., prof., head of Pediatric Surgery Department, Omsk State Medical University; head of the Regional Center of Pathology of Reproductive Organs and Pelvic Surgery, Regional Children's Clinical Hospital
Address: Russia, 644099, Omsk, Lenina str., 12
Tel.: (3812) 36-16-72, **E-mail:** pisklakovomsk@mail.ru
Received on Jul. 10, 2019,
submitted for publication on Sep. 20, 2019.

Удвоение органов репродуктивной системы у девочек является следствием сбоя в процессе слияния мюллеровых протоков на сроке внутриутробного развития около 9 недель [1–3]. Частота встречаемости этого порока составляет 0,1–3,8% [1]. Редким его вариантом является синдром Герлина–Вернера–Вандерлиха (СГВВ), включающий три компонента: удвоение матки и влагалища, обструкцию одного из влагалищ и ипсилатеральная агенезия почки, – в англоязычной литературе обозначается аббревиатурой OHVIRA [1, 4, 5].

В данном сообщении представлены описание клинического случая СГВВ с влагалищной эктопией левого мочеточника и обзор соответствующей литературы.

Девочка Г., в возрасте 13 лет, впервые поступила 5.02.2019 в центр патологии тазовых органов Областной детской клинической больницы г. Омска с жалобами на умеренную боль внизу живота, выделения из половых путей грязно-коричневого цвета с неприятным запахом. Из анамнеза известно, что с ноября 2018 г. появились выделения из половых путей с неприятным запахом. Обратились к гинекологу, проведены ультразвуковое исследование (УЗИ) и магнитно-резонансная томография (МРТ) органов малого таза, выявлен порок развития половых органов: полное удвоение матки, неполное удвоение влагалища, гематокольпос слева. По причине появления болей в животе госпитализирована по неотложным показаниям.

При поступлении состояние девочки средней тяжести. Самочувствие удовлетворительное. Кожные покровы и видимые слизистые оболочки розовые, чистые. Носовое дыхание свободное. Периферические лимфатические узлы не увеличены. В легких аускультативно дыхание везикулярное, проводится во все отделы, хрипов нет, ЧД 21 в мин. Тоны сердца громкие, ритм правильный, ЧСС 84 в мин, АД 100/60 мм рт. ст. Живот нормальной формы, при пальпации мягкий, умеренно болезненный в левой подвздошной области, симптомов раздражения брюшины нет. Печень под реберной дугой, край эластичный, безболезненный. Селезенка не пальпируется. Почки не пальпируются. Мочевой пузырь за лоном, мочеиспускание свободное.

Грудные железы Ма3, при пальпации безболезненные, объемных образований нет. Наружные половые органы сформированы правильно, по женскому типу. Слизистая оболочка вульвы розовая, умеренно влажная, чистая. Половое развитие соответствует формуле: Ма3Р3. При ректоабдоминальном исследовании слева от матки пальпируется умеренно болезненное объемное образование овоидной формы размером до 5 см.

УЗИ малого таза 6.02.2019: визуализируются две матки. Правая матка: форма обычная, размеры 41x25x41 мм, структура миометрия не изменена, М-эхо 8 мм, контуры ровные, эхоструктура не изменена, полость матки не деформирована, шейка обычных размеров – 22 мм, влагалище не расширено. Левая матка: размеры 46x24x45 мм, шейка удлинена до 37 мм, полость расширена до 28 мм, объемом 16 мл, содержимое с перегородками и взвесью, слева влагалище расширено до 26 мм, объемом 22,3 см^3, содержимое со взвесью и перегородками. Правый яичник размерами 27x17x26 мм, структура не изменена. Левый яичник размерами 36x28x39 мм, объемом 20 см^3, в структуре жидкостное образование, в полости перегородки, при центральном дуплексном сканировании – аваскулярное.

УЗИ органов брюшной полости и почек 6.02.2019: левая почка в долженствующем месте отсутствует. Другие органы брюшной полости и правая почка – без структурных изменений.

Внутривенная урография 7.02.2019: на серии урограмм топография правой почки в типичном месте, ворота на уровне L_1 позвонка. Справа накопление и выведение контраста своевременные, деформации собирательной системы не выявлено. Правый мочеточник контрастируется на всем протяжении. Слева контрастирование собирательной системы и мочевыводящих путей не определяется (аплазия почки). Мочевой пузырь обычно расположен.

Проведенное исследование позволило установить диагноз «синдром Герлина–Вернера–Вандерлиха: полное удвоение матки, неполное удвоение влагалища; аплазия левой почки; инфицированный гематокольпос слева».

Операция 8.02.2019: влагалище раскрыто в зеркалах. Передняя стенка нависает больше в нижней трети. Визуализируется правая шейка матки, из нее грязно-коричневого цвета отделяемое со зловонным запахом. Свищевых отверстий в перегородке влагалища не определяется. Произведена пункция нависающей стенки влагалища, получен гной. Иссечена часть перегородки влагалища в нижней трети. Удалено около 150 мл гнойно-геморрагического отделяемого. Произведено пальцевое исследование полученной полости: полость замкнутая, глубиной около 3,5 см, шейка пальпаторно не определяется, в глубине полости узкий свищевой ход 0,4–0,5 см. В полость установлена дренажная трубка, подшита к стенке влагалища.

В послеоперационном периоде в связи с гематопиокольпосом слева и гнойным эндометритом справа получала антибактериальную терапию. Выделения из половых путей прекратились на 10-е сутки после операции. Выписана в удовлетворительном состоянии.

Повторно поступила 7.06.2019. Жалоб на момент осмотра не предъявляла.

Проведено дообследование.

Мультиспиральная компьютерная томография малого таза (вагинография): влагалища туго наполнены контрастом через катетер Фолея. Левое влагалище неправильной формы, неравномерной ширины. Контрастирован впадающий в левую стенку левого влагалища мочеточник, верхний край которого расположен на уровне L_5–S_1 (рис. 1).

Операция 11.06.2019: под интубационным наркозом произведена лапароскопия. В полости таза визуализируются два тела матки, сливающиеся в области шеек. Произведена мобилизация сигмовидной кишки, осмотрена левая подвздошная область до широкой связки матки: мочеточник четко не визуализируется. Выполнена лапаротомия по Черни. Вскрыта широкая связка матки слева, листки разделены до основания,

здесь обнаружен и выделен из выраженных рубцов слепо заканчивающийся мочеточник длиной около 8 см (рис. 2). У места впадения во влагалище мочеточник прошит, перевязан, отсечен. Листки широкой связки матки ушиты. Наложены швы на рану передней брюшной стенки. Влагалище раскрыто в зеркалах. Оставшаяся перегородка между влагалищами иссечена на протяжении около 5 см. Сформирован единый свод. Отдельные узловые швы наложены на слизистую оболочку влагалища.

Послеоперационный период протекал гладко. Выписана на 8-е сутки после операции.

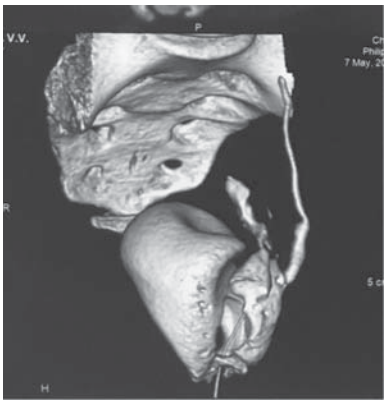

Рис. 1. МСКТ малого таза (вагинография) (3D-реконструкция) пациентки 13 лет: эктопированный мочеточник (указан стрелкой).

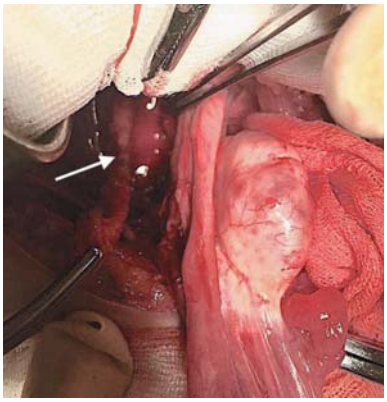

Рис. 2. Момент лапаротомии по Черни у пациентки 13 лет: эктопированный мочеточник (указан стрелкой).

Обсуждение

Удвоение матки представляет 11–20% аномалий Мюллеровых протоков, и редкой формой этой аномалии класса 3 является синдром OHVIRA [1, 2]. Односторонняя обструкция одного из влагалищ в сочетании с эктопированным мочеточником встречается очень редко – с частотой 0,0064% [6].

Описаны сообщения о синдроме OHVIRA, выявленном в диапазоне от перинатального до постпубертатного периода [3, 4]. В перинатальном периоде антенатальное УЗИ выявляет ретровезикально опухолевидное образование при наличии диспластической ипсилатеральной почки [4]. Постнатально синдром OHVIRA диагностируется либо при рождении, либо после начала менструаций [1]. В то же время он может быть диагностирован вследствие возникновения симптомов урокольпоса у пациентов с эктопией мочеточника при функционирующей почке [1].

В неонатальном периоде наиболее частым симптомом является наличие эластичного полупрозрачного образования во влагалище [1]. Дисплазия почки или ее агенезия на этой стороне должны вызвать подозрение на OHVIRA [5]. Если диагноз не был установлен в течение данного периода, гидрокольпос уменьшается и диагностика будет отложена до периода менархе [5]. В постпубертатном периоде наиболее распространенным симптомом является циклическая тазовая боль с нормальным менструальным циклом [7, 8]. В некоторых случаях могут отмечаться дисменорея, периодические боли в животе и аномальные выделения из влагалища. Поначалу этот синдром может оставаться нераспознанным, потому что беспрепятственный отток менструальных выделений из открытого влагалища создает иллюзию нормальных менструаций, а дисменорея, если она есть, является частой жалобой в данной возрастной группе [1, 3].

В различных исследованиях сообщалось о наличии остатка мочеточника наряду с диспластической или отсутствующей почкой [2, 4]. Остатки мочеточника в большинстве случаев открывались во влагалище [1–3]. Длина мочеточника в основном была меньше 10 см, и ни один из них не простирался более чем на несколько сантиметров выше уровня края таза [1, 2]. Остаток мочеточника, если его не удалить, может привести к осложнениям, таким как недержание мочи, карцинома и инфекции [1–3].

Заключение

С годами наблюдается увеличение частоты диагностики этих сложных аномалий, что может быть связано как с повышением осведомленности, так и с доступностью современных методов лучевой диагностики, которые эффективно выявляют данные поражения. Если у девочки с агенезией или выраженной гипоплазией почки в пубертатном возрасте возникает симптом циклической боли внизу живота, врач-педиатр должен прежде всего предположить наличие у пациентки синдрома OHVIRA. Знание проявлений этого синдрома в различных возрастных периодах необходимо для своевременной диагностики и эффективного лечения.

Конфликт интересов: *авторы заявляют об отсутствии конфликта интересов.*

Финансирование: *исследование не имело спонсорской поддержки.*

Pisklakov A.V. 0000-0001-7594-7723
Pavlenko N.I. 0000-0001-6242-6195
Ponomarev V.I. 0000-0002-2555-7994
Lysov A.V. 0000-0002-2874-6686
Gorlina A.Yu. 0000-0002-3086-8068

Литература

1. *Capito C, Echaieb A, Lortat-Jacob S, Thibaud E, Sarnacki S, Nihoul-Fékété C.* Pitfalls in the diagnosis and management of obstructive uterovaginal duplication: A series of 32 cases. Pediatrics. 2008; 122: 891–897. DOI: 10.1542/peds.2008-0219

2. *Hall-Craggs MA, Kirkham A, Creighton SM.* Renal and urological abnormalities occurring with Mullerian anomalies. J. Pediatr. Urol. 2013; 9: 27–32. DOI: 10.1016/j.jpurol.2011.11.003

3. *Sanghvi Y, Shastri P, Mane SB, Dhende NP.* Prepubertal presentation of Herlyn-Werner-Wunderlich syndrome: A case report. J. Pediatr. Surg. 2011; 46: 1277–1280. DOI: 10.1016/j.jpedsurg.2011.02.067

4. *Kiechl-Kohlendorfer U, Geley T, Maurer K, Gassner I.* Uterus didelphys with unilateral vagi-nal atresia: Multicystic dysplastic kidney is the precursor of «renal agenesis» and the key to early diagnosis of this genital anomaly. Pediatr. Radiol. 2011; 41: 1112–1116. DOI: 10.1007/s00247-011-2045-z

5. *Angotti R, Molinaro F, Bulotta AL, Bindi E, Cerchia E, Sica M, Messina M.* Herlyn–Werner–Wunderlich syndrome: An «early» onset case report and review of Literature. Int. J. Surg. Case Rep. 2015; 11: 59–63. DOI: 10.1016/j.ijscr.2015.04.027

6. *Yang JM, Yang SH, Hsu HC, Huang WC.* Transvaginal sonography in the morphological and functional assessment of segmental dilation of the distal ureter. Ultrasound Obstet. Gynecol. 2006; 27: 449–451. DOI: 10.1002/uog.2719

7. *Hamidi H, Haidary N.* Late presentation, MR imaging features and surgical treatment of Herlyn-WernerWunderlich syndrome (classification 2.2); a case report. BMC Women's Health. 2018; 18: 161. DOI: 10.1186/s12905-018-0655-4

8. *Jung EJ, Cho MH, Kim DH, Byun JM, Kim YM, Jeong DH, Sung MS, Kim KT, Lee KB.* Herlyn-Werner-Wunderlich syndrome: An unusual presentation with pyocolpos. Obstet. Gynecol. Sci. 2017; 60 (4): 374–377. DOI: 10.5468/ogs.2017.60.4.374

© Коллектив авторов, 2018

DOI: 10.24110/0031-403X-2019-98-5-236-239
https://doi.org/10.24110/0031-403X-2019-98-5-236-239

С.М. Батаев[1], И.И. Афуков[2], А.Б. Алхасов[2], Р.О. Игнатьев[1], Н.Т. Зурбаев[1], М.В. Афаунов[1], А.К. Федоров[1], А.М. Богданов[3], А.П. Шадчнев[3], Р.С. Молотов[1]

ОПЫТ ИСПОЛЬЗОВАНИЯ ВЕНОЗНО-АРТЕРИАЛЬНОЙ ЭКСТРАКОРПОРАЛЬНОЙ МЕМБРАННОЙ ОКСИГЕНАЦИИ В ЛЕЧЕНИИ РЕБЕНКА С ТЯЖЕЛЫМ ТЕЧЕНИЕМ ВНЕБОЛЬНИЧНОЙ ПНЕВМОНИИ

[1]НИИ хирургии детского возраста ФГБОУ ВО «РНИМУ им. Н. И. Пирогова» МЗ РФ (директор — д.м.н., проф. В.М. Розинов), [2]ГБУЗ г. Москвы «Детская городская клиническая больница им. Н. Ф. Филатова ДЗМ» (ДГКБ им. Н. Ф. Филатова)(главный врач — д.м.н., проф. А.И. Чубарова), [3]ГБУЗ г. Москвы «Детская городская клиническая больница № 9 им. Г. Н. Сперанского ДЗМ» (ДГКБ № 9 им. Г. Н. Сперанского) (главный врач — д.м.н., проф. А.А. Корсунский), Москва, РФ

Представлено описание истории болезни пациентки в возрасте 1 года и 3 месяцев с тяжелой внебольничной деструктивной плевропневмонией, осложненной сепсисом и острым респираторным дистресс-синдромом. Применена технология экстракорпоральной мембранной оксигенации (ЭКМО), на фоне которой достигнута стабилизация состояния ребенка и выполнены необходимые хирургические процедуры. Опыт применения продленного венозно-артериального доступа при ЭКМО у ребенка с деструктивной плевропневмонией в литературе не описан, поэтому данное наблюдение может расширить возможности для успешного лечения этой категории пациентов.

Ключевые слова: *дети, внебольничная пневмония, деструктивная плевропневмония, осложнения, экстракорпоральная мембранная оксигенация, венозно-артериальный доступ.*

Цит.: *С.М. Батаев, И.И. Афуков, А.Б. Алхасов, Р.О. Игнатьев, Н.Т. Зурбаев, М.В. Афаунов, А.К. Федоров, А.М. Богданов, А.П. Шадчнев, Р.С. Молотов. Опыт использования венозно-артериальной экстракорпоральной мембранной оксигенации в лечении ребенка с тяжелым течением внебольничной пневмонии. Педиатрия. 2019; 98 (5): 236–239.*

Контактная информация:
Батаев Саидхасан Магомедович – д.м.н., зав. отделом торакальной и абдоминальной хирургии НИИ хирургии детского возраста ФГБОУ ВО «РНИМУ им. Н.И. Пирогова» МЗ РФ
Адрес: Россия, 123317, г. Москва, Шмитовский проезд, 29
Тел.: (499) 259-62-75, **E-mail:** khassan-2@yandex.ru
Статья поступила 29.03.18, принята к печати 20.09.19.

Contact Information:
Bataev Saidhasan Magomedovich – MD., head of Thoracic and Abdominal Surgery Department, Scientific Research Institute of Pediatric Surgery, Pirogov Russian National Research Medical University
Address: Russia, 123317, Moscow, Shmitovskiy proyezd, 29
Tel.: (499) 259-62-75, **E-mail:** khassan-2@yandex.ru
Received on Mar. 29, 2018, submitted for publication on Sep. 20, 2019.