11. *Wu HY, Snyder HM 3rd, Womer RB.* Genitourinary rhabdomyosarcoma: which treatment, how much, and when? J. Pediatr. Urol. 2009; 5 (6): 501–506. doi: 10.1016/j.jpurol.2009.06.011

12. *Michalkiewicz EL, Rao BN, Gross E, Luo X, Bowman LC, Pappo AS, Kaste SC, Hudson MM, Greenwald CA, Jenkins JJ, Pratt CB.* Complications of pelvic exenteration in children who have genitourinary rhabdomyosarcoma. J. Pediatr. Surg. 1997; 32 (9): 1277–1282. https://doi.org/10.1016/S0022-3468(97)90301-8

13. *Ferrer FA, Isakoff M, Koyle MA.* Bladder/prostate rhabdomyosarcoma: past, present and future. J. Urol. 2006; 176 (4) (Pt. 1): 1283–1291. doi: 10.1016/j.juro.2006.06.019

14. *Gosiengfiao Y, Reichek J, Walterhouse D.* What is new in rhabdomyosarcoma management in children? Paediatr. Drugs. 2012; 14 (6): 389–400. doi: 10.2165/11599440-000000000-00000

15. *Chargari C, Martelli H, Guérin F, Bacorro W, de Lambert G, Escande A, Minard-Colin V, Dumas I, Deutsch E, Haie-Meder C.* Pulsed-dose rate brachytherapy for pediatric bladder prostate rhabdomyosarcoma: Compliance and early clinical results. Radiother. Oncol. 2017; 124 (2): 285–290. doi: 10.1016/j.radonc.2017.07.010

16. *Martelli H, Haie-Meder C, Branchereau S, Franchi-Abella S, Ghigna MR, Dumas I, Bouvet N, Oberlin O.* Conservative surgery plus brachytherapy treatment for boys with prostate and/or bladder neck rhabdomyosarcoma: a single team experience. J. Pediatr. Surg. 2009; 44 (1): 190–196. doi: 10.1016/j.jpedsurg.2008.10.040

17. *Cotter SE, Herrup DA, Friedmann A, Macdonald SM, Pieretti RV, Robinson G, Adams J, Tarbell NJ, Yock TI.* Proton radiotherapy for pediatric bladder/prostate rhabdomyosarcoma: clinical outcomes and dosimetry compared to intensity-modulated radiation therapy. Int. J. Radiat. Oncol. Biol. Phys. 2011; 81 (5): 1367–1373. doi: 10.1016/j.ijrobp.2010.07.1989

© Коллектив авторов, 2019

DOI: 10.24110/0031-403X-2019-98-4-57-62
https://doi.org/10.24110/0031-403X-2019-98-4-57-62

Н.П. Котлукова[1], И.М. Мосин[2,3], Н.К. Константинова[1], Т.Р. Лаврова[3], И.М. Османов[3], Е.Ю. Гавеля[4], Т.С. Белышева[5]

МЛАДЕНЧЕСКИЕ ГЕМАНГИОМЫ ПАРАОРБИТАЛЬНОЙ ОБЛАСТИ: ОПЫТ КОНСЕРВАТИВНОГО ЛЕЧЕНИЯ НЕСЕЛЕКТИВНЫМ БЕТА-АДРЕНОБЛОКАТОРОМ ПРОПРАНОЛОЛОМ

[1]ФГБОУ ВО РНИМУ им. Н.И. Пирогова МЗ РФ; [2]ГБОУ ДПО РМАПО МЗ РФ; [3]ДГКБ им. З.А. Башляевой ДЗМ; [4]ЦНИИС и ЧЛХ МЗ РФ; [5]НИИ ДОГ ФГБУ «РОНЦ им. Н.Н. Блохина» МЗ РФ, Москва, РФ

Авторы оценивали эффективность и безопасность лечения пропранололом 33 детей с инфантильными гемангиомами параорбитальной области. К моменту начала терапии половина пациентов требовала срочного офтальмологического вмешательства. Обследование и лечение проводили в отделении кардиологии многопрофильного детского стационара. В базисное обследование, помимо офтальмологического, были включены холтеровское мониторирование ЭКГ (ХМ-ЭКГ) и УЗИ сосудов гемангиомы. Средняя продолжительность лечения определялась показателями линейной скорости кровотока по данным УЗИ и составила в среднем 12,8 мес. Через 3 мес от начала терапии, по данным ХМ-ЭКГ, у всех детей снижалась среднесуточная частота сердечных сокращений на 8% (Me 120±σ 9,11 в мин). У одного ребенка, по данным ХМ-ЭКГ, выявлена асистолия 18,362 с, сопровождавшаяся синкопальным состоянием. По результатам динамического ХМ-ЭКГ корригировали дозу препарата. У всех детей лечение было успешным. Повторное офтальмологическое обследование не выявило нарушений зрения ни у одного ребенка. Для устранения остаточных явлений применяли лазерную коррекцию.

Ключевые слова: *инфантильные гемангиомы параорбитальной области, консервативное лечение пропранололом, холтеровское мониторирование электрокардиограммы, ультразвуковое исследование сосудов гемангиом.*

Цит.: *Н.П. Котлукова, И.М. Мосин, Н.К. Константинова, Т.Р. Лаврова, И.М. Османов, Е.Ю. Гавеля, Т.С. Белышева. Младенческие гемангиомы параорбитальной области: опыт консервативного лечения неселективным бета-адреноблокатором пропранололом. Педиатрия. 2019; 98 (4): 57–62.*

Контактная информация:
Котлукова Наталья Павловна – д.м.н., проф. каф. госпитальной педиатрии им. акад. В.А. Таболина ФГБОУ ВО «Российский национальный исследовательский медицинский университет им. Н.И. Пирогова» МЗ РФ
Адрес: Россия, 117997, г. Москва, ул. Островитянова, 1
Тел.: (495) 936-93-74, **E-mail:** natali130@yandex.ru
Статья поступила 18.04.19, принята к печати 20.06.19.

Contact Information:
Kotlukova Natalia Pavlovna – MD., prof. of Hospital Pediatrics Department named after Academician V.A. Tabolin, Pirogov Russian National Research Medical University
Address: Russia, 117997, Moscow, Ostrovityanova str., 1
Tel.: (495) 936-93-74, **E-mail:** natali130@yandex.ru
Received on Apr. 18, 2019, submitted for publication on Jun. 20, 2019.

N.P. Kotlukova[1], I.M. Mosin[2,3], N.K. Konstantinova[1], T.R. Lavrova[3], I.M. Osmanov[3], E.Yu. Gavelya[4], T.S. Belysheva[5]

INFANTILE PERIOCULAR HEMANGIOMA: THE EXPERIENCE OF CONSERVATIVE TREATMENT WITH NON-SELECTIVE BETA-BLOCKER PROPRANOLOL

[1]Pirogov Russian National Research Medical University; [2]Russian Medical Academy of Continuous Professional Education; [3]Z.A. Bashlyaeva Children City Clinical Hospital; [4]Central Research Institute of Dental and Maxillofacial Surgery; [5]N.N. Blokhin Russian Cancer Research Center, Moscow, Russia

Authors evaluated efficacy and safety of propranolol treatment in 33 children with infantile periocular hemangioma. By the time of therapy initiation half of patients required an urgent ophthalmologic intervention. Examination and treatment was performed in cardiology department of a multi-disciplinary children's hospital. The basic examination included ophthalmologic examination, ECG Holter monitoring (HM) and ultrasound of hemangioma vessels. The average treatment duration was determined by indices of linear blood flow velocity according to ultrasound data and averaged 12,8 months. After 3 months from the start of therapy, according to ECGHM, the average daily heart rate decreased by 8% in all children (Me 120±σ 9,11 per minute). In one child, according to ECGHM, 18,362 s asystole was detected, accompanied by syncope. According to the results of dynamic ECGHM the medicine dose was corrected. In all children, the treatment was successful. Repeated ophthalmologic examination revealed no visual impairment in any child. To eliminate residual effects, laser correction was used.

Keywords: *infantile periocular hemangioma, conservative treatment with propranolol, Holter electrocardiogram monitoring, ultrasound examination of hemangiomas.*

Quote: *N.P. Kotlukova, I.M. Mosin, N.K. Konstantinova, T.R. Lavrova, I.M. Osmanov, E.Yu. Gavelya, T.S. Belysheva. Infantile periocular hemangioma: the experience of conservative treatment with non-selective beta-blocker Propranolol. Pediatria. 2019; 98 (4): 57–62.*

Младенческие (инфантильные) гемангиомы (ИГ) – распространенная патология детей раннего возраста с частотой встречаемости 5–10% среди детей первого года жизни [1–3]. Излюбленной локализацией ИГ является лицо (75%), в т.ч. параорбитальная область (16%). Несмотря на то, что сосудистые гиперплазии биологически уникальны и в ряде случаев могут спонтанно регрессировать, не менее 10% из них требуют медицинского вмешательства. Сосудистые поражения челюстно-лицевой области приводят не только к эстетическим дефектам, но могут вызывать функциональные нарушения дыхания, глотания, жевания, зрения и слуха. Гемангиомы гортани вызывают наиболее грозное осложнение – тяжелую дыхательную недостаточность. ИГ орбиты и параорбитальной области характеризуются быстрым ростом и нередко приводят к различным осложнениям со стороны глаз и придаточного аппарата – птозу, экзофтальму, косоглазию, кератопатии, астигматизму, амблиопии. При распространении процесса в глазницу возможны значительные повреждения глазного яблока, экстраокулярных мышц и компрессия зрительного нерва, сопровождающиеся стойкой потерей зрительных функций [4]. Параорбитальные гемангиомы нередко входят в состав такой тяжелой патологии у детей, как PHACE(S)-синдром (название представляет собой акроним от posterior fossa abnormality, hemangioma, arterial anomaly, cardiac defects, eye abnormality & sternal defect). В связи с высоким риском развития функциональных зрительных нарушений в сенситивном периоде ИГ параорбитальной области нуждаются в раннем лечении. При ведении пациентов с ИГ орбитальной и параорбитальной области применяются различные методы лечения – хирургические вмешательства, криодеструкция, склерозирующая и лучевая терапия, лазерная коагуляция, а также консервативные методы лечения с применением глюкокортикостероидов, иммуномодуляторов и цитостатиков, но в большинстве случаев эти способы лечения или травматичны и не всегда обеспечивают удовлетворительные косметические и функциональные результаты, или чреваты тяжелыми токсическими осложнениями [4].

В 2008 г. французским дерматологом Christine Léauté-Labrèze случайно был обнаружен положительный эффект от применения неселективного бета-блокатора пропранолола, выражавшийся в регрессе ИГ в области лица. В 2010 г. аналогичный эффект был обнаружен авторами настоящей статьи при лечении обзиданом (пропранололом) вторичной гипертрофии миокарда на фоне аортального стеноза у ребенка первых месяцев жизни с сопутствующей ИГ мягких тканей в области груди, имеющей размеры 5x4 см, характеризующейся быстрым ростом после ранее проведенной криодеструкции. Через несколько месяцев лечения пропранололом у ребенка отмечался регресс гипертрофии миокар-

Таблица

Локализация ИГ параорбитальной области

Локализация	Количество пациентов
Верхнее веко	10
Интраорбитальная в нижней половине	7
Надглазничная область	3
Медиальный угол глаза и область переносицы	2
Интраорбитальная в наружном сегменте	1
Нижнее веко	1
Глазное дно	1
Надбровная область	1
PHACE(S)-синдром и сегментарные гемангиомы с вовлечением параорбитальной области и орбиты	7

да с исчезновением градиента давления между левым желудочком и аортой, а гемангиома полностью исчезла [5].

С 2010 г. более 500 детей раннего возраста с сосудистыми гиперплазиями различной локализации, включая 33 младенцев с гемангиомами параорбитальной и/или орбитальной локализации, прошли лечение неселективным бета-блокатором пропранололом в отделениях кардиологии ПКЦ ГКБ № 67 и ДГКБ им. З.А. Башляевой г. Москвы [5–10]. В связи с отсутствием в отечественной литературе сведений о возможностях применения пропранолола для терапии ИГ параорбитальной и орбитальной локализации мы сочли необходимым проанализировать результаты длительного наблюдения и лечения 33 детей с этой патологией.

Цель данной работы – оценка эффективности и безопасности лечения детей с ИГ параорбитальной области и орбиты неселективным бета-адреноблокатором пропранололом.

Материалы и методы исследования

Проведено лечение пропранололом 33 детям первого года жизни с ИГ параорбитальной области и орбиты. Возраст детей на момент начала терапии составлял от 1 до 9 мес (средний возраст – 4,4 мес). В подавляющем большинстве гемангиомы наблюдались у девочек (84,3%). 28,1% из наблюдавшихся детей родились недоношенными, а у 9,4% установлена задержка внутриутробного развития плода. Течение беременности у 6,3% матерей этих пациентов сопровождалось токсикозом, у 12,5% из них в анамнезе отмечено маловодие. Локализация ИГ представлена в таблице.

К моменту начала терапии у 6 детей (24%) наблюдался птоз с полным перекрыванием зрачка, а у 7 (28%) – с перекрыванием до ½ диаметра зрачка краем утолщенного и увеличенного верхнего или нижнего века, у 7 (28%) – астигматизм, обусловленный компрессией глазного яблока телом ангиомы, у 2 (6%) – паралитическое косоглазие. Два ребенка имели неудачный предшествующий опыт использования других методов лечения – лазерной коагуляции, а также местного применения бета-блокатора.

Обследование госпитализированных в отделение кардиологии пациентов включало проведение общего и биохимического анализов крови с определением базального уровня гликемии, трансаминаз и мочевины. Всем детям до начала лечения были проведены кардиологическое и офтальмологическое обследование, ультразвуковое исследование с применением режима цветового допплеровского картирования (УЗИ ЦДК).

При проведении УЗИ ЦДК фиксировали толщину сосудистого образования, количество сосудов в нем, линейную скорость кровотока в приводящем и интрапаренхиматозных сосудах (рис. 1). Всем детям с сегментарными гемангиомами и ангиомами орбитальной локализации проводили компьютерную томографию (КТ) головного мозга и орбит с контрастированием (рис. 1). Базисное кардиологическое обследование включало в себя проведение электрокардиографии (ЭКГ), эхокардиографии (ЭХОКГ), суточного мониторирования ЭКГ по Холтеру (ХМ-ЭКГ). Офтальмологическое обследование включало биомикро- и офтальмоскопию, оценку положения и степени подвижности глаза и век, скиаскопию и авторефрактометрию.

У 7 детей до начала терапии была выявлена патология со стороны сердца: врожденные пороки сердца (открытый артериальный проток – у 2, аорто-легочные коллетерали – у 1, дефект межпредсердной перегородки – у 2, дефект межжелудочковой перегородки – у 1), синдром некомпактного миокарда – у 1.

Проводимая терапия заключалась в пероральном приеме пропранолола по разработанному нами протоколу с использованием постепенного титрования дозы препарата. Офтальмологическое лечение включало окклюзию интактного глаза на 1–3 ч в день, очковую коррекцию аметропии.

Контроль за эффективностью и безопасностью терапии проводили при помощи фотодокументирования внешних изменений (рис. 1), мониторинга УЗИ ЦДК, повторных КТ орбит (в случае интраорбитальной локализации гемангиом), контроля офтальмоло-

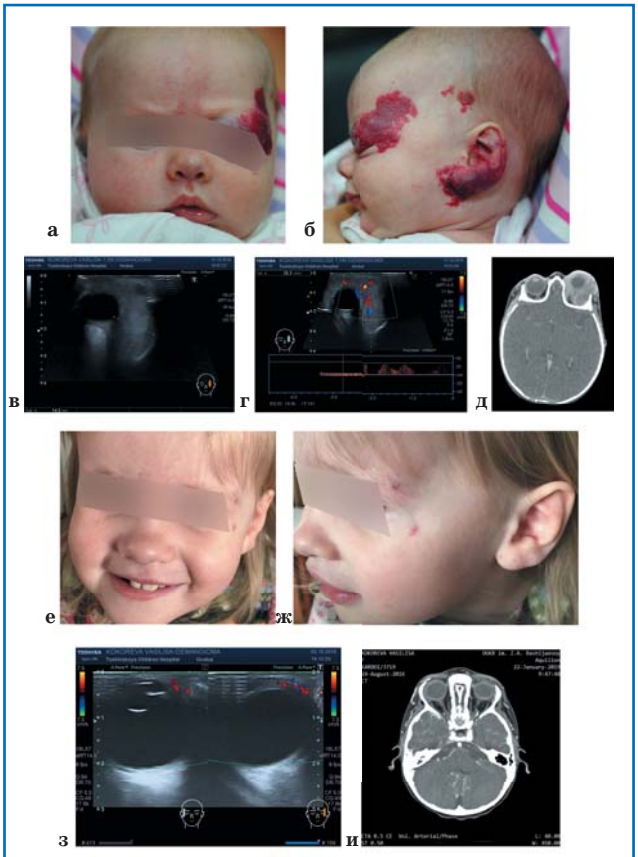

Рис. 1. Внешний вид, результаты ультразвукового сканирования с применением режима ЦДК и КТ головного мозга и орбиты девочки с PHACE(S)-синдромом до (а–д) и после лечения (е–и).
а – до назначения лечения, анфас; б – до лечения, профиль; в – эхограмма орбиты до назначения терапии: вдоль латеральной стенки орбиты визуализируется дополнительное образование средней эхогенности, гомогенное по структуре, толщиной 14 мм; г – эхограмма орбиты до назначения терапии в режиме ЦДК: лоцируются множественные сосуды, преимущественно артерии, с линейной скоростью кровотока до 28 см/с в мелких артериях и до 70 см/с в крупных артериях; д – КТ до назначения терапии (аксиальный срез): экзофтальм, интраорбитальное образование в верхней части орбиты, прилегающее к глазному яблоку; е – после лечения, анфас; ж – после лечения, профиль; з – сравнительная эхограмма правой и левой орбиты после завершения терапии: на симметричных участках орбиты лоцируется примерно одинаковое количество сосудистых структур в одном эхографическом срезе; и – КТ с контрастированием после лечения (аксиальный срез): изменений со стороны интраорбитальных структур не определяется.

гических параметров (положение глаз и века, динамика рефракции), а также на основании результатов многократных кардиологических обследований (ЭКГ, ЭХОКГ, ХМ-ЭКГ), осуществлявшихся каждые 3 месяца. В ходе повторных обследований проводили коррекцию дозы препарата.

Результаты

До начала терапии пропранололом у всех пациентов определяли исходные ультразвуковые параметры – размеры новообразований и характеристики кровотока в них (рис. 2–6). Во всех случаях на фоне системной терапии пропранололом у пациентов был отмечен быстрый и стойкий эффект – регресс ИГ был заметен уже на следующие сутки от начала терапии, выражаясь в побледнении образования и уменьшении его объема. Наиболее выраженная динамика отмечалась в течение первого месяца от начала терапии, а также при каждом пересчете дозы препарата в сторону ее увеличения. В течение первого месяца от начала лечения пропранололом у всех детей уменьшились птоз и размеры деформированных ангиомами век, в результате чего исчезло перекрывание зрачка. Сопоставимые по продолжительности и эффекту результаты были опубликованы H. Moss и соавт. (2012) и S. Lee и соавт. (2018), успешно применявших пропранолол для лечения эпителиоидных гемангиом у 11-летнего ребенка и 47-летнего мужчины соответственно [11, 12].

Средняя продолжительность лечения пропранололом составила 12,8 мес. У наблюдаемых нами пациентов длительность терапии определялась индивидуально и зависела от показателей скорости кровотока в сосудистом образовании по данным УЗИ (заявка на изобретение, регистрационный № 20187146899). Наиболее длительно лечились дети с PHACE(S)-синдромом и с гемангиомами нижнего края орбиты. Дети с недоношенностью и задержкой внутриутробного развития в анамнезе, токсикозом и/или многоводием у матери во время беременности проходили лечение в среднем на 3,2 мес дольше.

Динамика ультразвуковых параметров на фоне лечения представлена на рис. 2–6.

Учитывая гипотензивное и антиаритмическое действие неселективного бета-блокатора пропранолола, всем пациентам требовался тщательный контроль за состоянием сердечно-сосудистой системы [13, 14]. Результаты динамического контрольного обследования показали, что через 3 мес от начала терапии по данным ХМ-ЭКГ у всех детей снижалась среднесуточная частота сердечных сокращений (ЧСС) на 8% (Me 120 в мин±σ 9,11). У 2 детей отмечались выраженные паузы ритма сердца, при этом у одного ребенка паузы ритма сердца возникали во время аффективно-респираторных пароксиз-

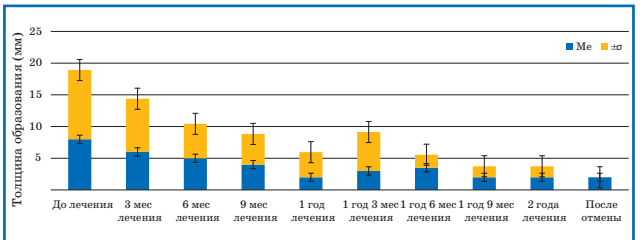

Рис. 2. Гистограмма изменения толщины образования на фоне лечения.

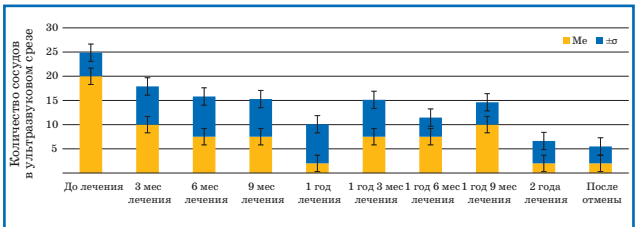

Рис. 3. Гистограмма изменения количества сосудов в ультразвуковом срезе на фоне лечения.

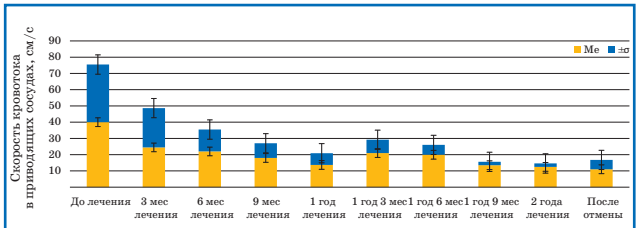

Рис. 4. Гистограмма изменения скорости кровотока в приводящем сосуде на фоне лечения.

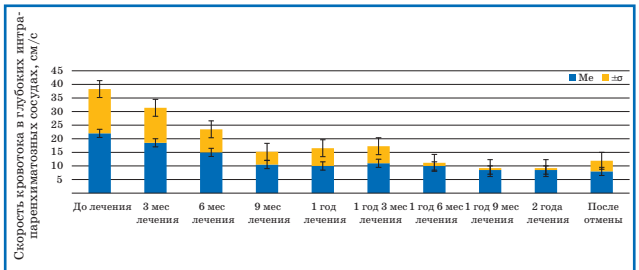

Рис. 5. Гистограмма изменения скорости кровотока в глубоких интрапаренхиматозных сосудах.

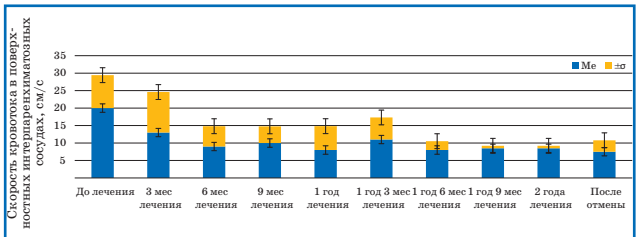

Рис. 6. Гистограмма изменения скорости кровотока в поверхностных интрапаренхиматозных сосудах.

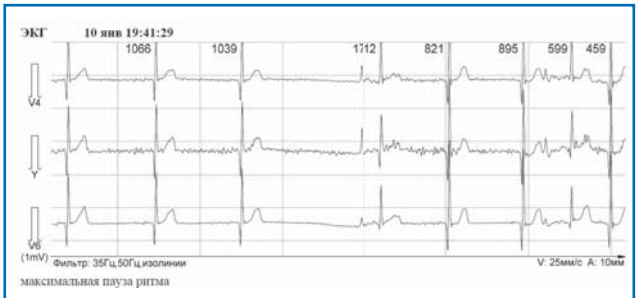

Рис. 7. Максимальная пауза ритма (1,712 с) на фоне аффективно-респираторного пароксизма без приема пропранолола.

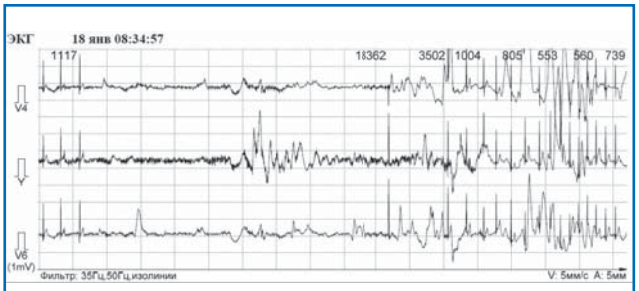

Рис. 8. Максимальная пауза ритма (18,362 с) на фоне аффективно-респираторного пароксизма и приема пропранолола.

мов, сопровождались синкопальными состояниями. Обращает на себя внимание тот факт, что без терапии пропранололом на фоне аффективно-респираторных пароксизмов пауз ритма не отмечалось (рис. 7 и 8). Обоим детям терапия пропранололом была отменена. Значимого снижения сократительной способности миокарда по данным ЭХОКГ у детей выявлено не было. Ни у одного ребенка не было зафиксировано выраженной артериальной гипотензии. После завершения терапии у всех детей восстанавливались показатели частоты сердечных сокращений по данным ХМ-ЭКГ. Важно отметить, что у этих двоих пациентов, несмотря на отмену препарата, мы отмечали продолжение регрессирования гемангиомы с ее полной резорбцией в течение последующих 4 месяцев.

У нескольких детей были зафиксированы экстракардиальные нежелательные эффекты – повышение печеночных трансаминаз (у 7 детей отмечалось повышение АСТ максимально до 50 Е/л) и гипогликемия (у 2 – снижение глюкозы до 3,5 ммоль/л). У одного ребенка вследствие неправильного приема препарата на дому (нерегулярно и натощак), вопреки сформулированным рекомендациям, развилось острое гипогликемическое состояние, потребовавшее срочной госпитализации ребенка. Этому ребенку консервативная терапия ИГ была отменена.

У 2 детей с PHACE(S)-синдромом на фоне завершения терапии отмечался ребаунд-синдром, когда скоростные показатели в образовании увеличились. У одного из этих пациентов возрастание скоростных показателей сопровождалось клиническим увеличением размеров гемангиомы и ее яркости, что потребовало возврата лечения с дополнительной пролонгацией терапии еще на один год.

У одного ребенка после завершения терапии отмечались выраженные остаточные явления в виде телеангиэктазий, в связи с чем он был направлен для проведения лазеротерапии в специализированный центр. Другой пациентке с выраженной объемной гемангиомой и формированием синдрома «избыточной кожи» на фоне лечения пропранололом провели лазерное лечение резидуальных проявлений гемангиомы импульсным лазером на красителе («Vbeam Perfecta»; Candela, США).

Выводы

1. Полученные результаты свидетельствуют об эффективности и достаточной безопасности консервативной системной терапии ИГ, в т.ч. параорбительной области, неселективным бета-блокатором пропранололом.

2. Целесообразно использовать данный метод лечения с первых месяцев жизни как первую линию терапии в стадии активного роста ИГ, так как позднее начало терапии чревато большим числом осложнений со стороны глаз, что связано с развитием амблиопии.

3. Процесс лечения пропранололом должен осуществляться и контролироваться кардиологом.

Финансирование: *авторы статьи подтвердили отсутствие финансовой поддержки исследования, о которой необходимо сообщить.*

Конфликт интересов: *авторы статьи подтвердили отсутствие конфликта интересов, о котором необходимо сообщить.*

Благодарность: *авторы статьи выражают признательность Ю.Л. Крутиковой за помощь в проведении систематизации данных и статистической обработки.*

Kotlukova N.P. 0000-0001-6776-2614
Mosin I.M. 0000-0001-8257-2464
Konstantinova N.K. 0000-0002-5774-2115
Lavrova T.R. 0000-0002-8968-778X
Osmanov I.M. 0000-0003-3181-9601
Gavelya E.Yu. 0000-0002-3902-7257
Belysheva T.S. 0000-0001-5911-553X

Литература

1. *Dickison P, Christou E, Wargon O.* A prospective study of infantile hemangiomas with a focus on incidence and rick factors. Pediatr. Dermatol. 2011; 28: 663–669.
2. *Luu M, Freiden IJ.* Hemangioma: clinical course, complications and management. Brit. J. Dermatol. 2013; 169: 20–30.
3. *Munden A, Butschek R, Tom WL, Marshall JS, Poeltler DM, Krohne SE, Alio AB, Ritter M, Friedlander DF, Catanzarite V, Mendoza A, Smith L, Friedlander SF.* Prospective study of infantile hemangiomas: incidence, clinical characteristics and association with placental anomalies. Brit. J. Dermatol. 2014; 170: 907–913.
4. *Бережнова С.Г.* Основные направления лечения гемангиом орбитальной и параорбитальной локализации у детей. Российский офтальмологический журнал. 2013; 6 (1): 96–102.
5. *Котлукова Н.П., Рогинский В.В., Тимофеева М.Ю., Репина Э.А., Кисленко О.А.* Новый взгляд на лечение инфантильных гемангиом (сосудистых гиперплазий). Педиатрия. 2012; 91 (6): 60–64.
6. *Солдатский Ю.Л., Тимофеева М.Ю., Котлукова Н.П., Стрыгина Ю.В., Гаспарян С.Ф., Кисленко О.А.* Эффективность пропранолола при лечении подскладковой гемангиомы у детей первого года жизни. Вестник отоларингологии. 2014; 1: 44–48.
7. *Тимофеева М.Ю., Репина Э.А., Котлукова Н.П., Рогинский В.В., Архангельская О.Н., Скуредина Л.А.* PHACE-синдром: современные возможности диагностики и лечения. Педиатрия. 2013; 92 (2): 68–72.
8. *Поляев Ю.А., Котлукова Н.П., Постников С.С., Мыльников А.А., Гарбузов Р.В., Константинов К.В., Нарбутов А.Г., Поляева Т.Ю.* Пропранолол в лечении инфантильных гемангиом. Детская хирургия. 2013; 5: 35–37.
9. *Репина Э.А., Рогинский В.В., Котлукова Н.П.* Тактика лечения детей с сосудистыми гиперплазиями (т.н. детскими гемангиомами) челюстно-лицевой области (обзор литературы и результат собственных исследований). Стоматология. 2013: 34–41.
10. *Котлукова Н.П., Константинова Н.К., Пыков М.И., Шарафетдинова Г.Р., Османов И.М.* Множественные гемангиомы печени у новорожденного в сочетании с врожденным пороком сердца – успешное лечение и хороший прогноз. Педиатрия. 2018; 97 (4): 187–191.
11. *Moss HB, Sines DT, Blatt J, Dutton JJ, Proi AS.* Epitheloiod hemangioma responsive to oral propranolol. Ophtal. Plast. Rrconstr. Surg. 2012; 28: 88–90.
12. *Lee SM, Khwarg SI, Ahn JH.* Epithelioid hemangioma of the orbit treated with oral propranolol in adult. Can. J. Ophtalmol. 2018; 53: e244–e246.
13. *Котлукова Н.П., Рогинский В.В., Тимофеева М.Ю., Кисленко О.А., Трунина И.И., Рыбалко Н.А., Лаврова Т.Р., Гавеля Ю.В.* Пропранолол – пятилетний опыт лечения сосудистых гиперплазий. IX Всероссийский конгресс «Детская кардиология», 2016: 212.
14. *Захарова И.Н., Котлукова Н.П., Рогинский В.В., Соколов Ю.Ю., Зайцева О.В., Майкова И.Д., Идрисова Г.Р., Пшеничникова И.И.* Что нужно знать педиатру о младенческих гемангиомах. Медицинский совет. 2016; 16: 32–37.

© Коллектив авторов, 2018

DOI: 10.24110/0031-403X-2019-98-4-62-71
https://doi.org/10.24110/0031-403X-2019-98-4-62-71

Е.В. Сунцова, Д.Д. Байдильдина, И.И. Калинина, У.Н. Петрова, А.В. Пшонкин, Л.А. Хачатрян, А.Ю. Щербина, Г.А. Новичкова, А.А. Масчан

СПЕКТР ДИФФЕРЕНЦИАЛЬНОЙ ДИАГНОСТИКИ ИММУННОЙ ТРОМБОЦИТОПЕНИИ У ДЕТЕЙ

ФГБУ «Национальный медицинский исследовательский центр детской гематологии, онкологии и иммунологии им. Дмитрия Рогачева» МЗ РФ, Москва, РФ

Первичная иммунная тромбоцитопения (ИТП) по-прежнему является диагнозом исключения. Цель исследования: выявление у пациентов клинических и/или лабораторных признаков, нехарактерных для ИТП, позволяющих заподозрить альтернативные заболевания, имитиру-

Контактная информация:
Сунцова Елена Викторовна – научный сотрудник отдела депрессий кроветворения, миелоидных лейкозов, редких и наследственных болезней ФГБУ «НМИЦ ДГОИ им. Дмитрия Рогачева» МЗ РФ
Адрес: Россия, 117997, ГСП-7, Москва, ул. Саморы Машела, 1
Тел.: (495) 287-65-70,
E-mail: elena.suncova@fccho-moscow.ru
Статья поступила 14.10.18, принята к печати 20.02.19.

Contact Information:
Suntsova Yelena Viktorovna – researcher at the Department of Hematopoietic Depression, Myeloid Leukemia, Rare and Hereditary Diseases of the National Scientific-Practical Center of Pediatric Hematology, Oncology and Immunology n.a. D. Rogachev
Address: Russia, 117997, Moscow, SPS-7, Samory Mashela str., 1
Tel.: (495) 287-65-70,
E-mail: elena.suncova@fccho-moscow.ru
Received on Oct. 14, 2018, submitted for publication on Feb. 20, 2019.