

М.В. Телешова, Д.Ю. Качанов, Н.Н. Меркулов, Д.М. Коновалов, А.М. Митрофанова,
Е.В. Райкина, С.Г. Манн, Ю.В. Ольшанская, А.Е. Друй, Л.А. Ясько, Н.С. Грачев,
Г.В. Терещенко, А.В. Нечеснюк, Т.В. Шаманская, С.Р. Варфоломеева

ЗЛОКАЧЕСТВЕННАЯ РАБДОИДНАЯ ОПУХОЛЬ ПОЧКИ У ДЕТЕЙ: РЕЗУЛЬТАТЫ МОНОЦЕНТРОВОГО ИССЛЕДОВАНИЯ

ФГБУ «Национальный медицинский исследовательский центр детской гематологии, онкологии и иммунологии им. Дмитрия Рогачева» МЗ РФ, Москва, РФ



Цель исследования – анализ клинических особенностей течения злокачественной рабдоидной опухоли (ЗРО) почки у детей и результатов мультимодальной терапии. Материалы и методы исследования: в анализ включены 15 пациентов с ЗРО почки, проходивших обследование и лечение по модифицированному протоколу Европейского регистра рабдоидных опухолей (The European Rhabdoid Registry, EURHAB) в условиях НМИЦ ДГОИ им. Дм. Рогачева за период с 2.2012 по 5.2019 гг. Результаты: медиана возраста на момент постановки диагноза ЗРО составила 11 мес (разброс 1–46 мес). Соотношение мальчики:девочки – 0,36:1,0. У всех пациентов (n=15, 100%) определялось унилатеральное поражение. Преобладали пациенты с локализованной формой заболевания (n=8, 53,3%), младше 12 мес (n=9, 64,3%). Синдром предрасположенности к ЗРО 1-го типа выявлялся в 6 случаях (40%). Полный объем терапии завершен 5 пациентам (33,3%), при этом 2-летняя общая выживаемость (ОВ) и 2-летняя бессобытийная выживаемость (БСВ) составили 11±10 и 9,5±8,7% соответственно. Заключение: прогноз для всей когорты пациентов остается неудовлетворительным. Однако при локализованной форме заболевания с использованием мультимодальной терапии возможно достижение длительной БСВ.

Ключевые слова: злокачественная рабдоидная опухоль (ЗРО) почки, дети, синдром предрасположенности к ЗРО 1-го типа, терапия, прогностические факторы.

Цит.: М.В. Телешова, Д.Ю. Качанов, Н.Н. Меркулов, Д.М. Коновалов, А.М. Митрофанова, Е.В. Райкина, С.Г. Манн, Ю.В. Ольшанская, А.Е. Друй, Л.А. Ясько, Н.С. Грачев, Г.В. Терещенко, А.В. Нечеснюк, Т.В. Шаманская, С.Р. Варфоломеева. Злокачественная рабдоидная опухоль почки у детей: результаты моноцентрового исследования. Педиатрия. 2019; 98 (4): 40–48.

M.V. Teleshova, D.Yu. Kachanov, N.N. Merkulov, D.M. Konovalov, A.M. Mitrofanova,
E.V. Raikina, S.G. Mann, Yu.V. Olshanskaya, A.E. Druy, L.A. Yasko, N.S. Grachev,
G.V. Tereshchenko, A.V. Nechesnyuk, T.V. Shamanskaya, S.R. Varfolomeeva

MALIGNANT RHABDOID KIDNEY TUMOR IN CHILDREN: RESULTS OF A SINGLE-CENTER STUDY

National Scientific-Practical Center of Pediatric Hematology, Oncology and Immunology n.a. D. Rogachev,
Moscow, Russia

Objective of the research: to analyze clinical peculiarities of kidney malignant rhabdoid tumor (MRT) course in children and multimodal therapy results. Materials and methods: the analysis included 15 patients with kidney MRT, who were examined and treated according to modified protocol of European Rhabdoid Registry (EURHAB) in National Scientific-Practical Center of Pediatric Hematology, Oncology and Immunology n.a. D. Rogachev during the period from 2.2012 to 5.2019. Results: the median age at the time of MRT diagnosis was 11 months (range 1–46 months). Ratio boys:girls – 0,36:1,0. All patients (n=15, 100%) had unilateral lesion. Patients with a localized form of the disease prevailed (n=8, 53,3%), younger than 12 months (n=9, 64,3%). Type 1 MRT predisposition syndrome was detected in 6 cases (40%). The total volume of therapy was

Контактная информация:

Телешова Маргарита Викторовна – врач детский онколог отделения клинической онкологии ФГБУ «НМИЦ ДГОИ им. Дмитрия Рогачева» МЗ РФ

Адрес: Россия, 117198, г. Москва,

ул. Саморы Машела, 1

Тел.: (495) 664-77-40, E-mail: teleshova_m@mail.ru

Статья поступила 30.05.19,

принята к печати 20.07.19.

Contact Information:

Teleshova Margarita Viktorovna – pediatric oncologist, Clinical Oncology Department, National Scientific-Practical Center of Pediatric Hematology, Oncology and Immunology n.a. D. Rogachev

Address: Russia, 117997, Moscow, SPS-7,

Samory Mashela str., 1

Tel.: (495) 664-77-40, E-mail: teleshova_m@mail.ru

Received on May 30, 2019,

submitted for publication on Jul. 20, 2019.

completed in 5 patients (33,3%), with 2-year overall survival (OS) and 2-year event-free survival (EFS) 11 ± 10 and $9,5\pm 8,7\%$, respectively. Conclusion: the prognosis for the entire cohort of patients remains unsatisfactory. However, with a localized disease form with multimodal therapy, it is possible to achieve long-term EFS.

Keywords: kidney malignant rhabdoid tumor (MRT), children, type 1 MRT predisposition syndrome, therapy, prognostic factors.

Quote: M.V. Teleshova, D.Yu. Kachanov, N.N. Merkulov, D.M. Kononov, A.M. Mitrofanova, E.V. Raikina, S.G. Mann, Yu.V. Olshanskaya, A.E. Druy, L.A. Yasko, N.S. Grachev, G.V. Tereshchenko, A.V. Nechesnyuk, T.V. Shamanskaya, S.R. Varfolomeeva. Malignant rhabdoid kidney tumor in children: results of a single-center study, *Pediatrics*. 2019; 98 (4): 40–48.

Злокачественная рабдоидная опухоль (ЗРО) – высокозлокачественное новообразование с агрессивным течением и крайне неблагоприятным прогнозом для жизни. ЗРО может развиваться в любых органах и тканях и подразделяется на ЗРО центральной нервной системы (атипичная тератоид-рабдоидная опухоль, АТРО), ЗРО почки и ЗРО мягких тканей (экстракраниальная экстракраниальная ЗРО) [1]. Частота встречаемости в зависимости от локализации, по разным источникам, варьирует от 0,01 до 0,05 случаев на 100 тыс детского населения в год [1, 2].

Молекулярным маркером заболевания является биаллельная инактивация гена-супрессора опухолевого роста *SMARCB1*, кодирующего одну из центральных субъединиц АТФ-зависимого хроматин-ремоделирующего комплекса SWI/SNF, BAF43 [3]. В более редких случаях причиной развития ЗРО могут быть альтерации гена *SMARCA4* [4]. Около 30% пациентов имеют герминальные изменения генов, что послужило основанием к выделению синдрома предрасположенности к ЗРО (СПЗРО) 1-го и 2-го типов [5, 6].

Специфических маркеров ЗРО не существует. Отдельные работы отмечают выраженное повышение в крови фермента лактатдегидрогеназы (ЛДГ) как маркера пролиферативной активности опухолевых клеток и повышение ионизированного кальция (Ca^{2+}) у пациентов с ЗРО почки, что обусловлено, вероятно, секретцией клетками опухоли паратормоноподобных белков и не является следствием метастатического поражения костей [7].

Диагноз ЗРО ставится на основании морфологического и иммуногистохимического исследования. Типичная рабдоидная клетка имеет округлую или овальную форму, эксцентрично расположенное ядро с отчетливо различимым ядрышком. В цитоплазме обнаруживается большое количество эозинофильных гранул, которые могут образовывать глыбки, гиалиновые включения, являющиеся отличительной чертой ЗРО [8]. Для иммуногистохимической картины характерны тотальная экспрессия виментина, а также очаговая экспрессия эпителиального мембранного антигена (ЭМА) и панцитокератина. Окрашивание другими маркерами более вариабельно. Обязательным является наличие отрицательной реакции с антителом INI1 при наличии внутреннего позитивного контроля на клетках эндотелия сосудов [9].

Ввиду высокоагрессивного течения процесса преобладают распространенные стадии заболева-

ния, в связи с чем обследование пациентов должно быть направлено не только на первичный очаг, но и основные зоны гематогенного метастазирования, такие как легкие, печень, кости и костный мозг [1, 2]. Учитывая высокую вероятность развития синхронных и метакронных опухолей у пациентов с СПЗРО, а также метастатического поражения ЦНС, целесообразно проведение магнитно-резонансной томографии (МРТ) головного мозга [10].

К факторам, ухудшающим прогноз заболевания, относятся возраст пациентов до 12 мес на момент постановки диагноза, распространенные стадии процесса, наличие СПЗРО, а также отсутствие адекватного локального контроля [11, 12]. Заболевание является абсолютно фатальным без комплексного подхода к лечению. Редкость нозологии привела к тому, что длительное время единой схемы терапии не было и пациенты получали лечение в рамках протоколов, основанных на первичной локализации опухоли [11]. Это затрудняло ретроспективную оценку результатов терапии, учитывая описание в зарубежной литературе небольших гетерогенных групп пациентов [13, 14]. В последние годы были опубликованы результаты нескольких крупных исследований, показавших, что использование мультимодальной терапии возможно даже у пациентов младшего возраста и у ряда больных способно привести к достижению длительной бессобытийной выживаемости (БСВ) [15, 16].

В данной работе описаны клинические характеристики пациентов с ЗРО почки и особенности течения заболевания, объем проведенного обследования и лечения, что, мы надеемся, внесет вклад в разработку стратегии обследования и терапии экстракраниальных ЗРО на территории Российской Федерации.

Цель исследования – анализ клинических особенностей течения ЗРО почки у детей и результатов мультимодальной терапии.

Материалы и методы исследования

В исследование были включены 15 пациентов с ЗРО почки, проходивших обследование и получавших терапию в условиях НМИЦ ДГОИ им. Дм. Рогачева с февраля 2012 по май 2019 гг. (87 мес).

Диагноз был подтвержден на основании морфологической и иммуногистохимической картины образцов ткани опухоли в условиях отделения патологической анатомии НМИЦ ДГОИ им. Дм. Рогачева согласно опубликованным алгоритмам с обязатель-

ным использованием моноклонального антитела IN11 [9, 17].

Для подтверждения СПЗРО1 в случае доступности биологического материала (крови пациентов) проводили исследование гена *SMARCB1*. Использовали молекулярно-биологические методы: полимеразная цепная реакция (ПЦР) с последующим секвенированием по Сэнгеру для поиска точечных мутаций/делеций, мультиплексная лигазная проба-зависимая амплификация (multiplex ligation-dependent probe amplification, MLPA) для выявления протяженных делеций всего/части гена согласно опубликованным данным [18, 19]. Также применяли флуоресцентную гибридизацию in situ (FISH) для исключения делеций всего гена [20].

Распределение по стадиям осуществляли согласно критериям постхирургического стадирования Международного общества детских онкологов (International Society of Pediatric Oncology, SIOP) [21].

Согласно рекомендациям SIOP, пациентам младше 6-месячного возраста при наличии клинико-рентгенологических признаков образования почки проводили инициальное оперативное вмешательство в объеме туморнефруретерэктомии с обязательной биопсией регионарных лимфоузлов и сомнительных очагов, а также ревизию ложа контрлатеральной почки. Пациентам старше 6 месяцев оперативное вмешательство в описанном выше объеме выполняли после проведения неoadъювантной химиотерапии (ХТ).

Неoadъювантная ХТ включала в себя препараты: винкристин 1,5 мг/м²/сут (1–4 недели) и актиномицин Д 45 мкг/кг/сут (1, 3 недели) – для локализованной формы процесса и винкристин 1,5 мг/м²/сут (1–6 недели), актиномицин Д 45 мкг/кг/сут (1, 3, 5 недели), доксорубицин 50 мг/м²/сут (1, 5 недели) – для пациентов с наличием отдаленных метастазов [22].

После гистологического подтверждения диагноза ЗРО пациенты получали терапию согласно рекомендациям EURHAB, что включало в себя 9 альтернирующих курсов полихимиотерапии (ПХТ) по схемам DOX (доксорубицин 37,5 мг/м²/сут 1–2 дни), ICE (ифосфамид 2000 мг/м²/сут 1–3 дни, карбоплатин 500 мг/м²/сут 1 день, эпопозид 100 мг/м²/сут 1–3 дни) и VCA (винкристин 1,5 мг/м²/сут 1, 8 дни, актиномицин Д 25 мкг/кг/сут 1, 2 дни, циклофосфамид 1500 мг/м²/сут 1 день). Интервал между курсами составлял 14 дней [15].

Метронормная терапия в объеме 6 циклов с длительностью каждого цикла 4 недели включала в себя циклофосфамид 25 мг/м²/сут (прием осуществлялся постоянно), винорелбин 25 мг/м²/сут в 1, 8, 15 дни цикла и применялась у пациентов, имеющих остаточный компонент опухоли на момент окончания интенсивной фазы терапии, а также при наличии инициального отдаленного метастазирования.

Лучевая терапия (ЛТ) была показана всем пациентам и включала в себя облучение на фланк в суммарных очаговых дозах (СОД) 10,8–19,8 Гр

в зависимости от возраста. При нерадикальных оперативных вмешательствах предусматривали буст на остаточное образование или измененные лимфатические узлы в СОД 10,8 Гр. Разрыв капсулы опухоли и наличие опухолевых клеток в асцитической жидкости являлись показаниями к облучению всей брюшной полости в СОД 10,5–19,5 Гр в зависимости от возраста пациента. Тотальное облучение легких (ТОЛ) в СОД 10,5–12 Гр рассматривали при метастатическом поражении легких.

Общую выживаемость рассчитывали от даты диагностики злокачественного новообразования (ЗНО) до даты последнего контакта или смерти; БСВ – от даты диагностики ЗНО до даты события. Под событием понимали прогрессирование/рецидив заболевания, смерть от основного заболевания или осложнений терапии.

Выживаемость рассчитывали с использованием метода Каплана–Майера и непараметрического критерия, log-rank test – для сравнения кривых выживаемости. Статистический анализ проводили при помощи программы Statistica 8.0 (Stat Soft, США).

Законными представителями пациентов было подписано информированное согласие на обработку персональных данных.

Результаты

Клинические характеристики

За период с 2.2012 по 5.2019 гг. в НМИЦ ДГОИ им. Дм. Рогачева проходили обследование и лечение 45 пациентов с экстракраниальной ЗРО, из них у 15 (33,3%) определялась ЗРО почки. Соотношение мальчики:девочки составило 0,36:1 (4:11), с превалированием лиц женского пола.

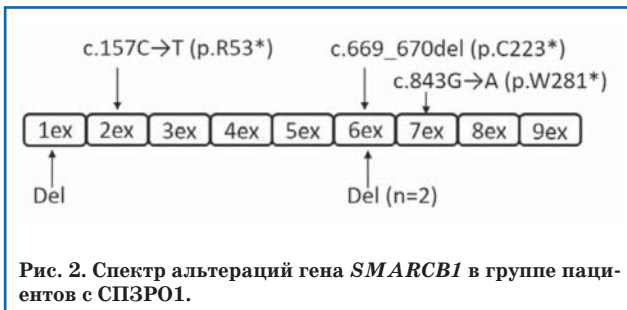
Медиана возраста на момент появления первых клинических симптомов составила 8 мес (разброс 1–45 мес), на момент постановки диагноза ЗНО и ЗРО – 10,5 мес (разброс 1–45 мес) и 11 мес (разброс 1–46 мес) соответственно. Преобладали пациенты с верифицированным диагнозом на 1-м году жизни – 10 (66,6%), при этом 8/10 (80%) – в первые 6 месяцев жизни (рис. 1).

Опухоль была выявлена при плановом ультразвуковом исследовании у 3 (20%) пациентов. Основными клиническими проявлениями были: макрогематурия – у 8 (53,3%) пациентов, лихорадка и интоксикационный синдром – у 5 (33,3%), пальпируемое образование и увеличение в размерах живота – у 3 (20%). В одном (6,6%) случае наблюдались множественные подкожные образования; у одной (6,6%) пациентки основным симптомом, послужившим причиной обращения в больницу, стала рвота, что было обусловлено повышенным внутричерепным давлением на фоне развития АТРО IV желудочка.

Лабораторные изменения включали в себя анемию III степени (уровень гемоглобина ниже 70 г/л) у 3 (20%) пациентов, повышение уровня ЛДГ более 1000 ед/л у 8 (53,3%) пациентов,

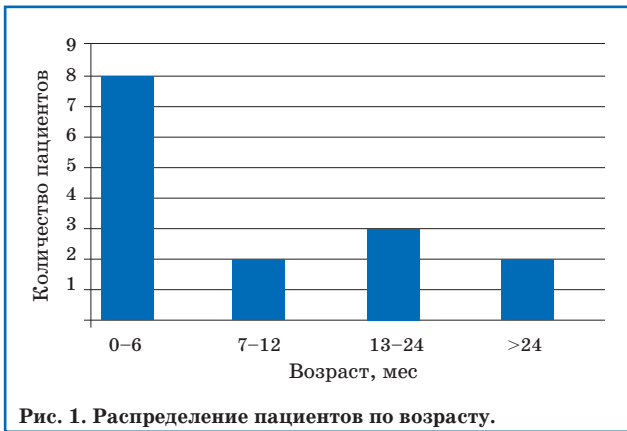

Рис. 1. Распределение пациентов по возрасту.

Рис. 2. Спектр альтераций гена *SMARCB1* в группе пациентов с СПЗРО1.

а также уровня Ca^{2+} более 1,27 ммоль/л у 7 (46,6%) пациентов.

Диагностика

Диагноз был поставлен на основании гистологического исследования материала первичной опухоли в 14 (93,3%) случаях, подкожного метастаза – у одного (6,7%) пациента. Во всех случаях ($n=15$, 100%) диагноз был подтвержден отрицательной реакцией с антителом INI1 при наличии внутреннего позитивного контроля на клетках эндотелия сосудов.

Для анализа гена *SMARCB1* и подтверждения СПЗРО1 методом ПЦР с последующим секвенированием по Сэнгеру были доступны 15/15 (100%) образцов периферической крови, СПЗРО выявлен у 3 пациентов за счет наличия точечных инактивирующих мутаций в экзонах 2, 6, 7 в гетерозиготном состоянии. Полученные данные были опубликованы ранее [23]. Для метода MLPA были доступны 11/15 (73,3%) образцов периферической крови, СПЗРО1 также выявлен у 3 пациентов в виде делеций экзонов 1 и 6 в гетерозиготном состоянии. FISH (доступны 12/15 (80%) образцов) положительных результатов не показала, учитывая отсутствие в исследуемой когорте больных пациентов с делецией всего гена. Таким образом, число пациентов с наличием СПЗРО1 составило 6 (40%) от всей группы больных, включенных в анализ (рис. 2).

Конституциональный кариотип определялся у 12/15 (80%) пациентов. В одном случае была выявлена транслокация $t(2; 6)(q35; q22)$. По данным литературы, связи между наличием транслокации и ЗРО описано не было, однако необходимо отметить, что у этой больной был выявлен СПЗРО1. В остальных случаях аномалий кариотипа не определялось.

Локализация и стадия

Унилатеральный характер поражения определялся во всех случаях ($n=15$, 100%). Синхронное развитие ЗРО почки и АТРО было выявлено у одного (6,66%) пациента. Подробные клинические характеристики и объем терапии в каждом конкретном случае представлены в табл. 1.

Преобладали пациенты с локализованной формой заболевания ($n=8$, 53,3%). 3-я стадия определялась у 4 (50%) пациентов, за счет нерадикальности оперативного вмешательства ($n=3$, 75%), поражения регионарных лимфатических узлов ($n=1$, 25%); 2-я и 1-я стадии были выявлены у 3 (37,5%) и одного (12,5%) пациента соответственно. Разрыв капсулы определялся у 2 (25%) пациентов, имевших 3-ю стадию. Необходимо отметить, что в данную группу пациентов отнесен клинический случай с синхронными опухолями почки и головного мозга.

Метастатическая форма заболевания выявлялась в 46,7% ($n=7$) случаях. Области отдаленного метастазирования включали в себя: изолированно легкие ($n=4$, 57,1%), печень ($n=1$, 14,3%), легкие и головной мозг ($n=1$, 14,3%), в одном случае (14,3%) определялось мультифокальное поражение с наличием множественных подкожных образований (синдром «черничного пирога»). Локальная стадия трактовалась как 3-я у 6 (85,7%) пациентов за счет нерадикальности хирургического вмешательства во всех случаях ($n=6$, 100%), при этом поражение регионарных лимфатических узлов определялось в 5 (83,3%) случаях. В этой группе разрыв капсулы опухоли выявлен у 2 (28,6%) пациентов. У одного (14,3%) пациента определялась локальная стадия 2.

Таким образом, преобладали пациенты с местнораспространенным процессом и наличием отдаленного метастазирования.

Терапия

Терапевтический подход включал в себя системную ПХТ и локальный контроль (хирургическое лечение, ЛТ) во всех случаях, кроме пациента № 5 (ввиду быстрого прогрессирования на фоне диссеминированного процесса) (табл. 1).

Хирургическое лечение

Хирургическое лечение выполнено в 14 случаях (93,3%). Инициальное оперативное вмешательство проведено 6 (42,9%) пациентам: 4 (66,6%) – в рамках стратегии SIOP, пациентам в возрасте менее 6 мес на момент выявления новообразования; в 2 (33,4%) случаях операция носила экстренный характер (1 – подозревалась травма почки у пациента старшей возрастной группы; 1 – бурный рост опухоли). Отсроченная операция выполнялась в 8 (64,3%) случаях: у 6 (75%) пациентов, учитывая возраст более 6 мес; 2 (25%) пациентам после инициальной толстоигольной биопсии опухоли.

Тотальная резекция опухоли была возможна в 6 случаях (42,8%), при этом стоит отметить, что из них достижение полной резекции

Характеристика пациентов с ЗРО почки

П. №	Пол	Возраст, мес	Первичная локализация	Поражение лимфоузлов	Отдаленные метастазы	Локальная стадия	Общая стадия	СПЗРО1
1	Ж	2	Правая почка	Нет	Нет	2	2	Да
2	Ж	1	Правая почка	Да	Печень, разрыв капсулы	3	4	Нет
3	Ж	2	Правая почка	Нет	Разрыв капсулы	3	3	Да
4	Ж	4	Левая почка	Нет	Разрыв капсулы	3	3	Нет
5	Ж	3	Правая почка	Да	Мульти-фокально	3	4	Да
6	Ж	5	Правая почка	Да	Легкие, головной мозг	3	4	Да
7	М	6	Левая почка	Нет	Нет	1	1	Нет
8	Ж	6	Левая почка	Да	Нет	3	3	Да
9	М	11	Левая почка	Нет	Легкие	2	4	Нет
10	Ж	10	Правая почка, головной мозг	Нет	Нет	2	2	Да
11	Ж	15	Левая почка	Нет	Нет	3	3	Нет
12	Ж	15	Правая почка	Да	Легкие	3	4	Нет
13	М	19	Левая почка	Нет	Легкие, разрыв капсулы	3	4	Нет
14	М	34	Левая почка	Нет	Нет	2	2	Нет
15	Ж	45	Правая почка	Да	Легкие	3	4	Нет

Продолжение таблицы 1

П. №	Пол	Возраст, мес	Протокол ПХТ	Хирургия	ЛТ	Длительность наблюдения до события, мес	Текущий статус, длительность наблюдения, мес
1	Ж	2	EURHAB	ИПР	10,8 Гр	12	СЗ, 14
2	Ж	1	EURHAB, Cyclo/Vnr	ЧР	Нет	8	СЗ, 9
3	Ж	2	EURHAB	ЧР	Нет	2	СЗ, 3
4	Ж	4	EURHAB, Cyclo/Vnr	ЧР	10,5 Гр	Нет	ЖБЗ, 10
5	Ж	3	EURHAB	Биопсия	Нет	1	СЗ, 1
6	Ж	5	WT, EURHAB	ЧР	Нет	2	СЗ, 3
7	М	6	WT, EURHAB	ИПР	10,8 Гр	Н/д	Н/д
8	Ж	6	WT, EURHAB	ОПР	19,5 Гр	5	СЗ, 22
9	М	11	WT, EURHAB, Cyclo/Vnr	ОПР	19,5 Гр + ТОЛ 10,5 Гр	5	СЗ, 8
10	Ж	10	WT, EURHAB	ИПР	Нет	2	СЗ, 3
11	Ж	15	WT, EURHAB	ЧР	19,8 Гр	13	ЖС, 15
12	Ж	15	WT	ЧР	Нет	1	СЗ, 1
13	М	19	WT	ЧР	Нет	Нет	СО, 0
14	М	34	EURHAB	ИПР	30,6 Гр	Нет	ЖБЗ, 30
15	Ж	45	WT, EURHAB	ЧР	30,6 Гр + ТОЛ 15 Гр	10	СЗ, 18

ИПР – инициальная полная резекция; ОПР – отсроченная полная резекция; ЧР – частичная резекция (R1 и R2); СЗ – смерть от заболевания; ЖБЗ – жив без заболевания; ТОЛ – тотальное облучение легких; ЖС – жив с опухолью; СО – смерть от осложнений терапии.

первичного очага (R0) в процессе инициальной операции было возможно у 4 (80%) больных, в остальных случаях (n=2, 20%) речь шла об отсроченной R0-резекции. Частичная резекция опухоли осуществлена у 8 (57,2%) пациентов: R1 – 5 (62,5%), R2 – 3 (37,5%).

В одном случае проведена только диагностическая биопсия подкожного метастаза. Оперативных вмешательств, направленных на удаление отдаленных метастазов, не выполняли. Пациентке с синхронными опухолями почки и головного мозга также было проведено оперативное вмешательство на IV желудочке.

Лучевая терапия

Локальную ЛТ применяли в 8 случаях (53,3%) и сочетали с локальным хирургическим

воздействием. СОД варьировала от 10,5 до 30,6 Гр в зависимости от радикальности хирургического вмешательства и возраста пациента. В 2 (25%) случаях с целью контроля метастатического поражения проводили ТОЛ в СОД 10,5 и 15 Гр. Одному (12,5%) пациенту с разрывом капсулы опухоли выполняли тотальное облучение брюшной полости, СОД составляла 10,5 Гр.

Системная полихимиотерапия

Все пациенты получали системную ПХТ (n=15, 100%), однако один пациент исключен из анализа, учитывая отказ семьи от терапии.

Неoadьювантную ПХТ проводили 9 (60%) пациентам: пациенты с локализованной формой заболевания (n=4, 44,4%) получали лечение согласно схеме AV, пациенты с метастатической

формой ($n=5$, 55,6%) – согласно схеме AVD в 4 (80%) случаях, один (20%) пациент начал неоадъювантную терапию по протоколу EURHAB после результатов гистологического исследования метастаза. В группе с локализованной формой заболевания неоадъювантная ХТ в полном объеме завершена всем пациентам. В группе с метастатической формой заболевания 3 (60%) пациентам прервана неоадъювантная терапия (2 – бурный рост опухоли; 1 – после получения результатов толстоигольной биопсии переход на ПХТ по протоколу EURHAB).

Адъювантную ХТ, согласно рекомендациям EURHAB, проводили 11 (73,3%) пациентам (3 пациента погибли на этапе неоадъювантной ПХТ). Необходимо отметить, что один (9,1%) пациент начал адъювантную терапию, согласно рекомендациям SIOP для пациентов с нефробластомой высокой группы риска, и был включен в анализ. Медиана количества проведенных курсов составила 9 (2–9 курсов).

Основными осложнениями терапии являлись: цитотоксическая миелосупрессия с развитием фебрильной нейтропении (14/14 пациентов, 100%), веноокклюзионная болезнь печени (ВОБ) (1/14 пациентов, 9,1%). Токсичности, потребовавшей отмены препаратов, а также летальных исходов, ассоциированных с токсичностью ПХТ, отмечено не было. Пациенты 1-го года жизни получали ПХТ с пересчетом доз препаратов на кг массы тела, худшей переносимости по сравнению с пациентами старшей возрастной группы отмечено не было.

8 пациентов (72,7%) завершили интенсивную фазу терапии. Из них показания к метронуальной терапии в рамках 1-й линии лечения имели 3 (37,5%) пациента (2 – метастатическая форма заболевания; 1 – инициальный разрыв капсулы опухоли). Метронуальная терапия завершена в одном (33,3%) случае.

Таким образом, полный объем предусмотренной ПХТ проведен 5/14 (35,7%) пациентам. 9/14 (64,3%) пациентам терапия была прервана ввиду прогрессирования ($n=8$, 88,8%), ранней летальности в послеоперационном периоде ($n=1$, 11,2%).

Исходы терапии

Из оценки выживаемости исключен пациент № 7 ввиду отказа семьи от терапии, отсутствия данных. Медиана длительности наблюдения за всей группой пациентов составила 7 мес (разброс 0–30 мес), при этом медиана наблюдения за живущими была 15 мес (разброс 10–30 мес). Медиана времени наблюдения до прогрессирования составила 3,5 мес (разброс 0–13 мес).

2-летняя ОВ для всей группы больных составила $11 \pm 10\%$, 2-летняя БСВ – $9,5 \pm 8,7\%$ (рис. 3).

В группе погибших ($n=11$, 78,6%) смерть наступила от основного заболевания в 10 (90,9%) случаях, в одном (9,1%) случае – как исход осложнения послеоперационного периода.

У 7 (50%) пациентов выявлена прогрессия заболевания в первые 6 мес от постановки диагноза, у одной (7,1%) пациентки с СПЗРО1 через

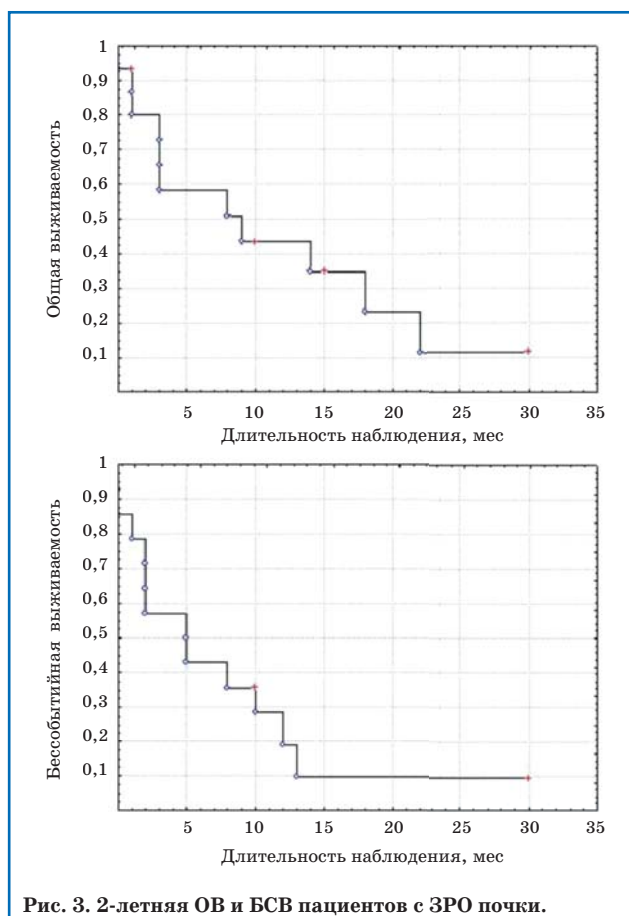


Рис. 3. 2-летняя ОВ и БСВ пациентов с ЗРО почки.

12 мес от начала наблюдения развилась АТРО. Превалировали системный и комбинированный характеры прогрессирования/рецидива ($n=5$, 50%; $n=5$, 50% соответственно). Наиболее часто встречающимися зонами отдаленного метастазирования в рецидиве/прогрессировании были легкие ($n=5$, 50%), головной мозг ($n=5$, 50%), печень ($n=3$, 30%).

Пациенты, имеющие на момент постановки диагноза 4-ю стадию процесса, не выжили, при этом медиана времени до события в этой группе была короче по сравнению с группой пациентов с локализованной формой заболевания (3 мес, разброс 0–10 мес против 5 мес, разброс 2–13 мес). Из пациентов с доказанным СПЗРО1 выживших также не оказалось, в этой группе отмечено преобладание пациентов более младшего возраста (медиана возраста 4 мес, разброс 2–10 мес против 15 мес, разброс 1–45 мес). Несмотря на то, что, согласно полученным нами данным, такие факторы, как возраст менее 12 мес на момент постановки диагноза, женский пол, наличие СПЗРО1, а также отсутствие радикального хирургического вмешательства, снижали ОВ и БСВ; достоверными факторами, отрицательно влияющими на прогноз, оказались только метастатическая форма заболевания и отсутствие локальной ЛТ (табл. 2).

На момент наблюдения 3 пациента (21,4%) живы, из них в одном (33,3%) случае выявлен системный рецидив с поражением легких спустя 13 мес от постановки диагноза, в одном (33,3%) случае длительность наблюдения от окончания специфической терапии составляет всего 2 мес

Влияние различных факторов на ОВ и БСВ пациентов с ЗРО почки

Характеристика		Абс. число (%)	12 мес ОВ, %	p	12 мес БСВ, %	p
Возраст, мес	≤12	9 (64,3)	33,3±15,7	0,35	60±21,9	0,35
	>12	5 (35,7)	30±23,8		40±21,9	
Пол	ж	11 (78,6)	17±14,1	0,67	13,6±11,7	0,5
	м	3 (21,4)	33,3±27,2		33,3±27,2	
Форма заболевания	Локализованная форма	7 (50)	52,3±20	0,13	19±16,7	0,04
	Метастатическая форма	7 (50)	0		0	
Объем хирургического вмешательства	R0	6 (42,9)	50±20,4	0,59	16,6±15,2	0,8
	R1/2	8 (57,1)	37,5±17,1		25±15,3	
Лучевая терапия	Да	7 (50)	68,5±18,6	0,05	38±19,9	0,09
	Нет	7 (50)	0		0	
СПЗРО1	Да	6 (42,9)	0	0,7	0	0,4
	Нет/не определен	8 (57,1)	50±17,6		37,5±17,1	

и говорить о долгосрочных перспективах преждевременно.

Единственным выжившим пациентом с длительностью наблюдения 30 мес остается ребенок с возрастом 34 мес на момент постановки диагноза, локализованной формой заболевания, без доказанного СПЗРО1 и получивший полный объем специфической терапии, включая инициальную полную резекцию опухоли и локальную ЛТ.

Обсуждение

В детской онкологии ЗРО остается диагнозом, ассоциирующимся с неблагоприятным прогнозом для жизни. Диагноз ЗРО ставится на основании гистологического исследования и определенной морфологической и иммуногистохимической картины, что, учитывая редкость заболевания (0,01–0,05 случаев на 100 тыс детского населения в год), может приводить к трудностям диагностики и требует обязательного референса гистологического материала в условиях патологоанатомической лаборатории, имеющей опыт работы с данной нозологией [1]. Обязательным является исследование с использованием моноклонального антитела к SMARCB1 (INI1), отсутствие ядерной экспрессии является отличительной чертой данного вида опухоли, что обусловлено инактивацией гена *SMARCB1/hSNF5/INI1* в ткани опухоли [1–3].

Учитывая многообразие генетических синдромов у пациентов со ЗНО, в особенности на 1-м году жизни, необходимо еще раз подчеркнуть, что около 25–30% пациентов с ЗРО имеют СПЗРО с преобладанием СПЗРО1 [24]. Большинство выявленных герминальных мутаций формируется *de novo* и не определяется у родителей, однако не исключен гонадный мозаицизм [25, 26]. Частота встречаемости синдрома в нашем исследовании составила 40% (n= 6/15), что выше опубликованных данных и обусловлено селективной выборкой пациентов с ЗРО почки, без оценки вклада других локализаций. В основе синдрома могут быть как точечные мутации, так

и делеции части/всего гена, что диктует необходимость применения минимум двух цито- и/или молекулярно-генетических методов исследования [26, 27]. Клиническим проявлением СПЗРО1 может являться наличие первично-множественных опухолей или диссеминированный процесс, как в случае пациентов № 5 и № 10. Это необходимо учитывать при диагностике, поэтому комплексное обследование должно включать в себя, помимо визуализации первичного очага и наиболее часто встречающихся зон метастазирования, таких как легкие и печень, инициальную МРТ головного мозга [27].

Результаты терапии ЗРО на настоящий момент остаются неудовлетворительными. По опубликованным результатам Национального исследования опухоли Вильямса, для ЗРО почки 4-летняя ОВ составила 23,2%, для ЗРО экстракраниальной экстракраниальной локализации 5-летняя выживаемость, по разным данным, варьирует от 15 до 36% [7, 11, 28]. Распространенная форма заболевания, наряду с ранним возрастом пациентов, является независимым фактором, ухудшающим прогноз, что обусловлено, вероятно, превалированием пациентов с СПЗРО, а также с ограниченностью опций локального и системного контроля [1, 12].

Использование локальной ЛТ, так же, как и радикальное хирургическое вмешательство, были отмечены рядом авторов, как факторы, улучшающие прогноз [7, 12].

Очевидным представляется необходимость системного контроля заболевания. Большинство схем терапии включают в себя различные комбинации алкилирующих агентов, антрациклиновых антибиотиков, ингибиторов топоизомеразы и препаратов платины. В нашей работе мы основывались на концепции терапии в рамках рекомендаций EURHAB. Ряд публикаций авторов, участников регистра, показал возможность использования дозоинтенсивных режимов терапии с достаточно контролируемой токсичностью, наиболее серьезным событием у пациентов

с ЗРО экстракраниальной локализации было развитие ВОБ [15].

Результаты применения высокодозной ХТ у пациентов с ЗРО носят противоречивый характер. В частности, исследование, посвященное трансплантационным методикам у пациентов с ЗРО почки, не показало преимуществ [29].

В нашем исследовании 2-летняя ОВ составила $10 \pm 11\%$, что, вероятно, может быть связано с преобладанием пациентов с метастатической и локорегионарной формами заболевания, высоким процентом пациентов с СПЗРО1. Достоверных различий в ОВ у пациентов до 1 года и старше 1 года, так же, как и у пациентов с различным объемом хирургического лечения, получено не было, что, возможно, обусловлено небольшой выборкой. Однако локальная ЛТ статистически достоверно улучшала БСВ ($p=0,05$).

Несмотря на противоречивые данные, стоит отметить, что 3 выживших пациента с медианой длительности наблюдения 15 мес (разброс 10–30 мес) получили комплексную терапию, включающую системную ПХТ и локальный контроль в объеме радикального хирургического вмешательства с ЛТ. Это еще раз позволяет сделать акцент на необходимости и возможности проведения полного объема запланированного лечения даже у пациентов младшего возраста. В когорте пациентов, включенных в исследование, основной была гематологическая токсичность, что, однако, с использованием колоние-стимулирующих факторов в ранние сроки от окончания курсов терапии не приводило к длительным перерывам в терапии, медиана интервала между блоками составляла 19 дней (разброс 14–27 дней).

Безусловно, ввиду редкости нозологии, для формирования более детальных представлений о клиническом течении заболевания, оценки прогностических факторов и тактики терапии, необходимо суммирование большого числа разрозненных данных малых групп пациентов. Перспективным представляется изучение заболевания в составе мультицентрового международного исследования и дальнейшее изучение

биологии процесса в попытке улучшения прогноза для части пациентов.

Заключение

ЗРО являются крайне агрессивными новообразованиями, поражающими детей младшего возраста и возникающими в любых органах и тканях организма, что может затруднять диагностический поиск. Диагноз должен быть подтвержден с использованием моноклонального антитела INI1. Всем пациентам необходимо проведение поиска герминальных мутаций гена *SMARCB1* для исключения СПЗРО1, в особенности при наличии синхронных опухолей или мультифокального поражения. Факторами, неблагоприятно влияющими на прогноз, являются ранний возраст пациента, наличие метастатической формы заболевания и СПЗРО1, а также невозможность проведения хирургического лечения и ЛТ. Тем не менее, несмотря на высокоагрессивное течение заболевания, у части пациентов, даже раннего возраста, возможно достижение длительной БСВ при жестком соблюдении тайминга между курсами ПХТ и обеспечении адекватного локального контроля.

Финансирование: авторы статьи подтвердили отсутствие финансовой поддержки исследования, о которой необходимо сообщить.

Конфликт интересов: авторы заявили об отсутствии конфликта интересов.

Teleshova M.V.  0000-0003-4042-0125
 Kachanov D.Y.  0000-0002-3704-8783
 Konovalov D.M.  0000-0001-7732-8184
 Mitrofanova A.M.  0000-0003-0368-2708
 Raikina E.V.  0000-0002-7634-2053
 Mann S.G.  0000-0002-1014-5196
 Olshanskaya Y.V.  0000-0002-2352-7716
 Druj A.E.  0000-0003-1308-8622
 Yas'ko L.A.  0000-0003-3007-3772
 Grachev N.S.  0000-0002-4451-3233
 Tereshenko G.V.  0000-0001-7317-7104
 Nechesnyuk A.V.  0000-0002-2537-6157
 Shamanskaya T.V.  0000-0002-3767-4477
 Varfolomeeva S.R.  0000-0001-6131-1783

Литература

1. Reinhard H, Reinert J, Beier R, Furtwängler R, Alkasser M, Rutkowski S, Frühwald M, Koscielniak E, Leuschner I, Kaatsch P, Graf N. Rhabdoid tumors in children: Prognostic factors in 70 patients diagnosed in Germany. *Oncol. Rep.* 2008; 19: 819–823.
2. Heck JE, Lombardi CA, Cockburn M, Meyers TJ, Wilhelm M, Ritz B. Epidemiology of rhabdoid tumors of early childhood. *Pediatr. Blood Cancer.* 2013; 60 (1): 77–81.
3. Verstege I, Sévenet N, Lange J, Rousseau-Merck MF, Ambros P, Handgretinger R, Aurias A, Delattre O. Truncating mutations of hSNF5/INI1 in aggressive pediatric cancer. *Nature.* 1998; 394 (6689): 203–206.
4. Frühwald MC, Hasseblatt M, Wirth S, Köhler G, Schneppenheim R, Subero JI, Siebert R, Kordes U, Jürgens H, Vormoor J. Non-linkage of familial rhabdoid tumors to SMARCB1 implies a second locus for the rhabdoid tumor predisposition syndrome. *Pediatr. Blood Cancer.* 2006; 47 (3): 273–278.
5. Biegel JA, Zhou JY, Rorke LB, Stenstrom C, Wainwright LM, Fogelgren B. Germline and acquired mutations of INI1 in atypical teratoid and rhabdoid tumors. *Cancer Res.* 1999; 59 (1): 74–79.
6. Schneppenheim R, Frühwald MC, Gesk S, Hasseblatt M, Jeibmann A, Kordes U, Kreuz M, Leuschner I, Martin Subero JI, Obser T, Oyen F, Vater I, Siebert R. Germline nonsense mutation and somatic inactivation of SMARCA4/BRG1 in a family with rhabdoid tumor predisposition syndrome. *Am. J. Hum. Genet.* 2010; 86 (2): 279–284.
7. Madigan CE, Armenian SH, Malogolowkin MH, Mascarenhas L. Extracranial malignant rhabdoid tumors in childhood: The Childrens Hospital Los Angeles experience. *Cancer.* 2007; 110: 2061–2066.
8. Tsokos M, Kouraklis G, Chandra RS, Bhagavan BS, Triche TJ. Malignant rhabdoid tumor of the kidney and soft tissues. Evidence for a diverse morphological and immunocytochemical phenotype. *Arch. Pathol. Lab. Med.* 1989; 113 (2): 115–120.
9. Hoot AC, Russo P, Judkins AR, Perlman EJ, Biegel JA. Immunohistochemical analysis of hSNF5/INI1 distinguishes

renal and extra-renal malignant rhabdoid tumors from other pediatric soft tissue tumors. *Am. J. Surg. Pathol.* 2004; 28 (11): 1485–1491.

10. Bourdeaut F, Lequin D, Brugières L, Reynaud S, Dufour C, Doz F, André N, Stephan JL, Pérel Y, Oberlin O, Orbach D, Bergeron C, Rialland X, Fréneaux P, Ranchere D, Figarella-Branger D, Audry G, Puget S, Evans DG, Pinas JC, Capra V, Mosseri V, Coupier I, Gauthier-Villars M, Pierron G, Delattre O. Frequent SNF5/INI1 germline mutations in patients with rhabdoid tumor. *Clin. Cancer Res.* 2011; 17 (1): 31–38.

11. Tomlinson GE, Breslow NE, Dome J, Guthrie KA, Norkool P, Li S, Thomas PR, Perlman E, Beckwith JB, D'Angio GJ, Green DM. Rhabdoid tumor of the kidney in The National Wilms' Tumor Study: Age at diagnosis as a prognostic factor. *J. Clin. Oncol.* 2005; 23: 7641–7645.

12. Sultan I, Qaddoumi I, Rodriguez-Galindo C, Nassan AA, Ghandour K, Al-Hussaini M. Age, stage, and radiotherapy, but not primary tumor site, affects the outcome of patients with malignant rhabdoid tumors. *Pediatr. Blood Cancer.* 2010; 54: 35–40.

13. Gupta RK, Batra VV, Das MC, Sharma A, Narang P. Malignant extra-renal rhabdoid tumor with unusual presentation: A report of two cases. *Cancer Res. Ther.* 2015; 11 (4): 963–966.

14. Oita S, Terui K, Komatsu S, Hishiki T, Saito T, Mitsunaga T, Nakata M, Yoshida H. Malignant rhabdoid tumor of the liver: a case report and literature review. *Pediatr. Rep.* 2015; 7 (1): 5578.

15. Seeringer A, Bartelheim K, Kerl K, Hasselblatt M, Leuschner I, Rutkowski S, Timmermann B, Kortmann RD, Koscielniak E, Schneppenheim R, Warmuth-Metz M, Gerß J, Siebert R, Graf N, Boos J, Frühwald MC. Feasibility of intensive multimodal therapy in infants affected by rhabdoid tumors - experience of the EU-RHAB registry. *Klin. Padiatr.* 2014; 226 (3): 143–148.

16. Brennan B, De Salvo GL, Orbach D, De Paoli A, Kelsey A, Mudry P, Francotte N, Van Noesel M, Bisogno G, Casanova M, Ferrari A. Outcome of extracranial malignant rhabdoid tumours in children registered in the European Paediatric Soft Tissue Sarcoma Study Group Non-Rhabdomyosarcoma Soft Tissue Sarcoma 2005 Study-EpSSG NRSTS 2005. *Eur. J. Cancer.* 2016; 60: 69–82.

17. Parham D, Weeks D, Beckwith J. The clinicopathologic spectrum of putative extrarenal rhabdoid tumors: an analysis of 42 cases studied with immunohistochemistry or electron microscopy. *The American Journal of Surgical Pathology.* 1994; 18 (10): 1010–1029.

18. Dagar V, Chow CW, Ashley DM, Algar EM. Rapid detection of SMARCB1 sequence variation using high resolution melting. *BMC Cancer.* 2009; 9: 437.

19. Gigante L, Paganini I, Frontali M, Ciabattoni S, Sangiuolo FC, Papi L. Rhabdoid tumor predisposition syndrome caused by SMARCB1 constitutional deletion: prenatal detection of new case of recurrence in siblings due to gonadal mosaicism. *Fam. Cancer.* 2016; 15 (1): 123–126.

20. Bruch LA, Hill DA, Cai DX, Levy BK, Dehner LP, Perry A. A role for fluorescence in situ hybridization detection of chromosome 22q dosage in distinguishing atypical teratoid/rhabdoid tumors from medulloblastoma/central primitive neuroectodermal tumors. *Hum. Pathol.* 2001; 32 (2): 156–162.

21. Vujančić GM, Sandstedt B, Harms D, Kelsey A, Leuschner I, de Kraker J; SIOP Nephroblastoma Scientific Committee. Revised International Society of Paediatric Oncology (SIOP) working classification of renal tumors of childhood. *Med. Pediatr. Oncol.* 2002; 38 (2): 79–82.

22. Graf N, Tournade M, de Kraker J. The role of preoperative chemotherapy in the management of Wilms' tumor: The SIOP studies. *Urol. Clin. North Am.* 2000; 27: 443–454.

23. Mikhaylenko DS, Teleshova MV, Perepechin DV, Efremov GD, Kachanov DYU, Raykina EV, Bobrynina VO, Laurina SG, Mitrofanova AM, Konovalov DM, Varfolomeeva SR, Alekseev BYA. Germline nonsense-mutations of the SMARCB1 gene in Russian patients with rhabdoid renal tumors. *Onkourologiâ.* 2017; 13 (2): 14–19.

24. Качанов Д.Ю., Тамазян Г.В., Крючко Н.В., Добрынина Ю.В. Злокачественные новообразования у детей первого года жизни. Вопросы гематологии/онкологии и иммунологии в педиатрии. 2010; 9 (1): 14–21.

25. Eaton KW, Tooke LS, Wainwright LM, Judkins AR, Biegel JA. Spectrum of SMARCB1/INI1 mutations in familial and sporadic rhabdoid tumors. *Pediatr. Blood Cancer.* 2011; 56 (1): 7–15.

26. Geller JI, Roth JJ, Biegel JA. Biology and Treatment of Rhabdoid Tumor. *Crit. Rev. Oncog.* 2015; 20 (3–4): 199–216.

27. Sredni ST, Tomita T. Rhabdoid tumor predisposition syndrome. *Pediatr. Dev. Pathol.* 2015; 18 (1): 49–58.

28. Bourdeaut F, Fréneaux P, Thuille B, Bergeron C, Laurence V, Brugières L, Vérité C, Michon J, Delattre O, Orbach D. Extra-renal non-cerebral rhabdoid tumours. *Pediatr. Blood Cancer.* 2008; 51: 363–368.

29. Furtwängler R, Kager L, Melchior P, Rübe C, Ebinger M, Nourkami-Tutdibi N, Niggli F, Warmann S, Hubertus J, Amman G, Leuschner I, Vokuhl C, Graf N, Frühwald MC. High-dose treatment for malignant rhabdoid tumor of the kidney: No evidence for improved survival. The Gesellschaft für Pädiatrische Onkologie und Hämatologie (GPOH) experience. *Pediatr. Blood Cancer.* 2018; 65 (1). doi: 10.1002/pbc.26746.