IFN response in TREX1-associated familial chilblain lupus. J. Invest. Dermatol. 2014; 134 (5): 1456–1459.

27. *König N, Fiehn C, Wolf C, Schuster M, Cura Costa E, Tüngler V, Alvarez HA, Chara O, Engel K, Goldbach-Mansky R, Günther C, Lee-Kirsch MA.* Familial chilblain lupus due to a gain-of-function mutation in STING. Ann. Rheum. Dis. 2017; 76 (2): 468–472.

28. *Crow YJ, Black DN, Ali M, Bond J, Jackson AP, Lefson M, Michaud J, Roberts E, Stephenson JB, Woods CG, Lebon P.* Cree encephalitis is allelic with Aicardi–Goutiéres syndrome: implications for the pathogenesis of disorders of interferon alpha metabolism. J. Med. Genet. 2003; 40 (3): 183–187.

29. *Gillian I. Rice, Isabelle Melki, Marie-Louise Frémond, Tracy A. Briggs, Mathieu P. Rodero, Naoki Kitabayashi, Anthony Oojageer J, Brigitte Bader-MeunierAlexandre BelotChristine BodemerPierre QuartierYanick J. Crow.* Assessment of Type I Interferon Signaling in Pediatric Inflammatory Disease. Clin. Immunol. 2017; 37 (2): 123–132.

30. *Hoffman HM, Broderick L.* JAK inhibitors in autoinflammation. J. Clin. Invest. 2018; 128 (7): 2760–2762. doi: 10.1172/JCI121526.

31. *Насонов Е.Л.* Новые подходы к фармакотерапии ревматоидного артрита: тофацитиниб. Научно-практическая ревматология. 2014;

32. *Rodero MP, Frémond M-L, Rice GI, Neven B, Crow YJ.* JAK inhibition in STING-associated interferonopathy. Ann. Rheum. Dis. 2016; 75 (12): e75–5.

33. *Kubo S, Yamaoka K, Kondo M, Yamagata K, Zhao J, Iwata S, Tanaka Y.* The JAK inhibitor, tofacitinib, reduces the T cell stimulatory capacity of human monocyte-derived dendritic cells. Ann. Rheum. Dis. 2014; 73 (12):

34. *Li Y, Wilson HL, Kiss-Toth E.* Regulating STING in health and disease. J. Inflamm. (Lond). 2017; 14: 11.

35. *Меликян А. Л., Суборцева И.Н., Гилязитдинова Е.А., Ковригина А.М., Судариков А.Б., Абдуллаев А.О.* Терапия истинной полицитемии руксолитинибом. Гематология и трансфузиология. 2017; 62 (4):

36. *Kothur K, Bandodkar S, Chu S, Wienholt L, Johnson A, Barclay P, Brogan PA, Rice GI, Crow YJ, Dale RC.* An open-label trial of JAK 1/2 blockade in progressive IFIH1-associated neuroinflammation. Neurology. 2018; 90 (6): 289–291.

37. *Kuriya B, Cohen MD, Keystone E.* Baricitinib in rheumatoid arthritis: evidence-to-date and clinical potential. Ther. Adv. Musculoskelet. Dis. 2017; 9 (2): 37–44.

38. *Sanchez GAM, Reinhardt A, Ramsey S, Wittkowski H, Hashkes PJ, Berkun Y, Schalm S, Murias S, Dare JA, Brown D, Stone DL, Gao L, Klausmeier T, Foell D, de Jesus AA, Chapelle DC, Kim H, Dill S, Colbert RA, Failla L, Kost B, O'Brien M, Reynolds JC, Folio LR, Calvo KR, Paul SM, Weir N, Brofferio A, Soldatos A, Biancotto A, Cowen EW, Digiovanna JJ, Gadina M, Lipton AJ, Hadigan C, Holland SM, Fontana J, Alawad AS, Brown RJ, Rother KI, Heller T, Brooks KM, Kumar P, Brooks SR, Waldman M, Singh HK, Nickeleit V, Silk M, Prakash A, Janes JM, Ozen S, Wakim PG, Brogan PA, Macias WL, Goldbach-Mansky R.* JAK1/2 inhibition with baricitinib in the treatment of autoinflammatory interferonopathies. J. Clin. Invest. 2018; 128 (7): 3041–3052.

39. *Kim H, Brooks KM, Tang CC, Wakim P, Blake M, Brooks SR, Montealegre Sanchez GA, de Jesus AA, Huang Y, Tsai WL, Gadina M, Prakash A, Janes JM, Zhang X, Macias WL, Kumar P, Goldbach-Mansky R.* Pharmacokinetics, Pharmacodynamics, and Proposed Dosing of the Oral JAK1 and JAK2 Inhibitor Baricitinib in Pediatric and Young Adult CANDLE and SAVI Patients. Clin. Pharmacol. Ther. 2018; 104 (2): 364–373.

40. *Furie R, Khamashta M, Merrill JT, Werth VP, Kalunian K, Brohawn P, Illei GG, Drappa J, Wang L, Yoo S; CD1013 Study Investigators.* Anifrolumab, an Anti–Interferon-a Receptor Monoclonal Antibody, in Moderate-to-Severe Systemic Lupus Erythematosus. Arthritis Rheumatol. 2017; 69 (2): 376–386.

41. *Khamashta M, Merrill JT, Werth VP, Furie P, Kenneth Kalunian, Gabor G Illei, Jorn Drappa, Liangwei Wang, Warren Greth on behalf of the CD1067 study investigators.* Sifalimumab, an anti-interferon-α monoclonal antibody, in moderate to severe systemic lupus erythematosus: a randomised, double-blind, placebo-controlled study. Ann. Rheum. Dis. 2016; 75 (11): 1909–1916.

42. *Crow YJ, Vanderver A, Orcesi S, Kuijpers TW, Rice GI.* Therapies in Aicardi–Goutières syndrome. Clin. Exp. Immunol. 2014; 175: 1–8.

© Коллектив авторов, 2019

DOI: 10.24110/0031-403X-2019-98-3-265-273
https://doi.org/10.24110/0031-403X-2019-98-3-265-273

М.А. Жесткова[1], Д.Ю. Овсянников[1,2], А.А. Кузнецова[3], С.Н. Авдеев[4], Ф.Э. Ахвердиева[2], Е.В. Бойцова[5], М.А. Варичкина[6], И.А. Вишнякова[2], И.В. Давыдова[6], Т.Ю. Илларионова[1], И.В. Коваленко[2], О.В. Кустова[6], Е.В. Макаренко[1], А.Б. Малахов[4], С.И. Петрова[3], Е.Е. Петряйкина[1,2], К.В. Савостьянов[6], Д.А. Скобеев[2], О.Г. Топилин[2], А.П. Фисенко[6], П.А. Фролов[1], М.Д. Халдеева[1], А.В. Харькин[2]

ВРОЖДЕННЫЙ ДЕФИЦИТ СУРФАКТАНТНОГО ПРОТЕИНА С: ОБЗОР ЛИТЕРАТУРЫ И ПЕРВЫЕ КЛИНИЧЕСКИЕ НАБЛЮДЕНИЯ В РОССИЙСКОЙ ФЕДЕРАЦИИ

[1]Российский университет дружбы народов, [2]Морозовская детская городская клиническая больница, Москва; [3]Санкт-Петербургский государственный педиатрический медицинский университет, Санкт-Петербург, [4]Первый Московский государственный медицинский университет им. И.М. Сеченова, Москва; [5]Первый Санкт-Петербургский государственный медицинский университет им. акад. И.П. Павлова, Санкт-Петербург; [6]Национальный медицинский исследовательский Центр Здоровья Детей, Москва, РФ

Контактная информация:
Жесткова Мария Александровна – к.м.н., асс. каф. педиатрии Российского университета дружбы народов
Адрес: Россия, 117198, г. Москва, ул. Миклухо-Маклая, 6
Тел.: (495) 959-88-00, доб. 1508,
E-mail: dr.zhestkova@gmail.com
Статья поступила 4.02.19, принята к печати 15.05.19.

Contact Information:
Zhestkova Maria Alexandrovna – Ph.D., assistant of Pediatrics Department, Peoples' Friendship University of Russia
Address: Russia, 117198, Moscow, Miklukho-Maklaya str., 6
Tel.: (495) 959-88-00, ext. 1508,
E-mail: dr.zhestkova@gmail.com
Received on Feb. 4, 2019, submitted for publication on May 15, 2019.

Final_3_19_new!!!.indd 265 27.05.2019 12:55:40

Сурфактант представляет собой сложную смесь фосфолипидов, нейтральных липидов и специфических сурфактант-ассоциированных белков. Генетические заболевания, связанные с мутациями генов сурфактантных белков, встречаются редко, а возможности для лечения таких детей в настоящее время ограничены. В статье представлены современные сведения о врожденном дефиците сурфактантного протеина С, его генетике, патогенезе, гистологических паттернах, клинико-рентгенологических проявлениях у детей и взрослых, исходах и терапии. Приведены клинические наблюдения трех первых пациентов детского возраста в Российской Федерации с данным заболеванием, включая редкую манифестацию в виде первичного легочного альвеолярного протеиноза.

Ключевые слова: *сурфактантный протеин С, врожденный дефицит, интерстициальное заболевание легких, дети, генетика, клинические наблюдения, легочный альвеолярный протеиноз.*

Цит.: *М.А. Жесткова, Д.Ю. Овсянников, А.А. Кузнецова, С.Н. Авдеев, Ф.Э. Ахвердиева, Е.В. Бойцова, М.А. Варичкина, И.А. Вишнякова, И.В. Давыдова, Т.Ю. Илларионова, И.В. Коваленко, О.В. Кустова, Е.В. Макаренко, А.Б. Малахов, С.И. Петрова, Е.Е. Петряйкина, К.В. Савостьянов, Д.А. Скобеев, О.Г. Топилин, А.П. Фисенко, П.А. Фролов, М.Д. Халдеева, А.В. Харькин. Врожденный дефицит сурфактантного протеина С: обзор литературы и первые клинические наблюдения в Российской Федерации. Педиатрия. 2019; 98 (3): 265–273.*

M.A. Zhestkova[1], D.Yu. Ovsyannikov[1,2], A.A. Kuznetsova[3], S.N. Avdeyev[4], F.E. Akhverdiyeva[2], E.V. Boytsova[5], M.A. Varichkina[6], I.A. Vishnyakova[2], I.V. Davydova[6], T.Yu. Illarionova[1], I.V. Kovalenko[2], O.V. Kustova[6], E.V. Makarenko[1], A.B. Malakhov[4], S.I. Petrova[3], E.E. Petryaykina[1,2], K.V. Savostyanov[6], D.A. Skobeyev[2], O.G. Topilin[2], A.P. Fisenko[6], P.A. Frolov[1], M.D. Khaldeyeva[1], A.V. Kharkin[2]

CONGENITAL DEFICIENCY OF SURFACTANT PROTEIN C: LITERATURE REVIEW AND FIRST CLINICAL OBSERVATIONS IN THE RUSSIAN FEDERATION

[1]Peoples' Friendship University of Russia; [2]Morozov Children's City Clinical Hospital, Moscow; [3]Saint Petersburg State Pediatric Medical University, St. Petersburg; [4]I.M. Sechenov First Moscow State Medical University, Moscow; [5]Pavlov First Saint Petersburg State Medical University, St. Petersburg; [6]National Medical Research Center of Children's Health, Moscow, Russia

Surfactant is a complex mixture of phospholipids, neutral lipids and specific surfactant-associated proteins. Genetic diseases associated with gene mutations of surfactant proteins are rare, and treatment options for these children are currently limited. The article presents modern information on congenital deficiency of surfactant protein C, its genetics, pathogenesis, histological patterns, clinical and radiological manifestations in children and adults, outcomes and therapy. It also provides clinical observations of first three pediatric patients in the Russian Federation with this disease, including a rare manifestation in the form of primary pulmonary alveolar proteinosis.

Keywords: *surfactant protein C, congenital deficiency, interstitial lung disease, children, genetics, clinical observations, pulmonary alveolar proteinosis.*

Quote: *M.A. Zhestkova, D.Yu. Ovsyannikov, A.A. Kuznetsova, S.N. Avdeyev, F.E. Akhverdiyeva, E.V. Boytsova, M.A. Varichkina, I.A. Vishnyakova, I.V. Davydova, T.Yu. Illarionova, I.V. Kovalenko, O.V. Kustova, E.V. Makarenko, A.B. Malakhov, S.I. Petrova, E.E. Petryaykina, K.V. Savostyanov, D.A. Skobeyev, O.G. Topilin, A.P. Fisenko, P.A. Frolov, M.D. Khaldeyeva, A.V. Kharkin. Congenital deficiency of surfactant protein C: literature review and first clinical observations in the Russian Federation. Pediatria. 2019; 98 (3): 265–273.*

Легочный сурфактант представляет собой сложную смесь липидов (90%) и белков (10%), синтезируемых альвеолоцитами 2-го типа. Белковый компонент включает 4 специфических протеина: A, B, C и D (SP-A, SP-B, SP-C и SP-D соответственно). Другими белками, необходимыми для нормальной структуры и функционирования легочного сурфактанта, являются АТФ-связывающий кассетный белок А3 (ABCA3) и тиреоидный фактор транскрипции-1 (TTF1) [1].

Сурфактантный протеин С (SP-C) – это гидрофобный белок, состоящий из 35 аминокислот и кодирующийся одним геном (*SFTPC*). Данный ген охватывает примерно 3 тыс пар нуклеотидов хромосомы 8 человека, содержит 6 экзонов, транскрибируется мРНК. После трансляции образуются пропротеины (Pro-SP-C), состоящие либо из 191, либо из 197 аминокислот. Сплайсинг включает пальмитизацию (присоединение длинных жирных кислот) цистеина, в результате чего образуется зрелый белок SP-C [2]. SP-C дополняет функцию фосфолипидов сурфактанта в снижении поверхностного натяжения в альвеолах и присутствует в препаратах

Final_3_19_new!!!.indd 266 27.05.2019 12:55:40

экзогенного сурфактанта, использующихся для лечения новорожденных с респираторным дистресс-синдромом (РДС) [3, 4]. Экспрессия *SFTPC* находится под контролем ядерных факторов транскрипции, таких как TTF1, усиливается по мере увеличения гестационного возраста [5].

Впервые аномалии гена *SFTPC* были выявлены у ребенка, чья наследственность по интерстициальным заболеваниям легких (ИЗЛ) была изучена в течение трех поколений. У мамы пациента был диагностирована десквамативная интерстициальная пневмония (DIP), по поводу которого она получала лечение глюкокортикостероидами (ГКС) до 15 лет жизни. У ребенка не было нарушений со стороны органов дыхания при рождении, однако в возрасте 6 недель жизни появились респираторные симптомы (тахипноэ, цианоз) и изменения на рентгенограммах органов грудной клетки, в связи с чем была проведена биопсия легких. Морфологическая картина соответствовала гистологическому паттерну неспецифической интерстициальной пневмонии (NSIP). Зрелых SP-C в легочной ткани выявить не удалось, а при генетическом исследовании была обнаружена мутация в гене *SFTPC*. Та же мутация была выявлена у матери ребенка, ее состояние ухудшилось после родов, и вскоре она умерла от тяжелой дыхательной недостаточности (ДН) [6].

Последующие исследования подтвердили и расширили данные о связи генетических аномалий *SFTPC* и заболеваний легких. A.Q. Thomas с колл. (2002) сообщили о наблюдении семьи, в 5 поколениях которой имелись случаи семейного легочного фиброза, связанного с миссенс-мутацией в гене *SFTPC* (L188Q). У членов этой семьи легочная патология характеризовалась клиническим полиморфизмом с манифестацией в возрасте от рождения до 60 лет или бессимптомным течением, а также гетерогенностью гистологического паттерна, включающего как NSIP, так и обычный интерстициальный пневмонит (UIP) [7].

В настоящее время заболеваемость и распространенность легочной патологии, связанной с мутациями *SFTPC*, неизвестны. Получены данные о том, что наиболее частой мутацией данного гена является I73T (c.218T>C) [8, 9].

Недостаток зрелых SP-C, предположительно возникающий из-за подавления образования SP-C, вероятно, вносит свой вклад в развитие болезней легких. У мышей, которые не в состоянии производить SP-C за счет прицельной инактивации гена *SFTPC*, постепенно по мере их взросления развиваются ателектазы, эмфизема и интерстициальное воспаление легочной ткани [10]. Предполагается, что гены-модификаторы могут играть важную роль в развитии SP-C-дефицитных заболеваний легких. Наблюдались пациенты с наследственными ИЗЛ, связанными со значительным снижением уровня SP-C в легочной ткани и отсутствием SP-C по данным бронхоальвеолярного лаважа, но без мутаций гена *SP-C* [11].

Кроме того, мутации гена *SFTPC* могут стать причиной заболевания легких из-за токсичности аномального Pro-SP-C. Такие мутации *SFTPC* могут приводить к образованию аномального Pro-SP-C, у которого, вероятно, неправильно формируется третичная структура, и он накапливается в виде перинуклеарных скоплений, в то время как нормальный Pro-SP-C располагается в цитоплазматических гранулах [12, 13]. В других экспериментах на трансгенных мышах, у которых была экспрессирована нехватка Pro-SP-C, были выявлены значительные нарушения развития легких, что наблюдалось и у некоторых детей с мутациями *SFTPC* [14]. Аномальные перинуклеарные скопления Pro-SP-C наблюдались в исследуемой легочной ткани детей с различными типами мутаций *SP-C* [15].

Мутации в гене *SFTPC* приводят к развитию ИЗЛ, что нашло отражение в классификации данных заболеваний у детей Американского Торакального Общества 2013 г. [16]. В то время как дефицит SP-B, ABCA3 обычно приводит к неонатальным заболеваниям легких с быстрым развитием смертельного исхода, проявления ИЗЛ, ассоциированные с мутациями в гене *SFTPC*, гораздо более разнообразны. У детей и взрослых при дефиците SP-C наиболее часто регистрируются хронические респираторные симптомы (тахипноэ, одышка, кашель, цианоз). Возраст начала заболевания широко варьирует, у некоторых детей сразу же после рождения развивается РДС с типичной рентгенологической картиной, у других – болезнь может длительно протекать бессимптомно [12, 17, 18]. Дефицит SP-C обычно диагностируется у доношенных детей. В том случае, когда ребенок с дефицитом SP-C родился недоношенным, возможно более тяжелое течение заболевания из-за сопутствующей бронхолегочной дисплазии (БЛД) [19]. Обнаружено, что мутации в гене *SFTPC* являются редкой причиной идиопатического легочного фиброза у взрослых, в клинической картине которого отмечаются только респираторные симптомы легкой степени тяжести [20]. Вместе с тем в работе A. Avital и соавт. (2014) у всех 5 пациентов серии наблюдений отмечались практически нормальные показатели функции внешнего дыхания после 27 лет наблюдения больных [21].

Считается, что у пациентов с дефицитом SP-C частым триггером манифестации заболеваний легких является респираторно-синцитиальная вирусная (РСВ) инфекция [7]. Данная гипотеза была подтверждена в исследовании на экспериментальных мышах, у которых при отсутствии гена *SFTPC* отмечалась более высокая восприимчивость к РСВ-инфекции [22]. Так, в работе G. Thouvenin и соавт. (2010) среди 22 пациентов с мутациями в гене *SFTPC* у 12 (55%) детей в момент манифестации заболевания был изолирован РСВ [9]. Имеется положительный опыт применения пассивной иммунизации моноклональными антителами к РСВ (паливизумаб) детей с

Final_3_19_new!!!.indd 267 27.05.2019 12:55:40

ИЗЛ, ассоциированными с дефицитом сурфактантных протеинов [23].

По данным M. Mechri и соавт. (2010), при проведении компьютерной томографии (КТ) органов грудной клетки у детей с дефицитом SP-C, уменьшающей потребность в проведении биопсии, наиболее часто обнаруживаются уплотнения по типу «матового стекла». Помимо этого могут быть выявлены участки консолидации легочной ткани, утолщение междольковых перегородок, периацинарная эмфизема, а также кистозные изменения [24].

В настоящее время генетическое исследование позволяет диагностировать врожденный дефицит белков сурфактанта и уменьшает потребность в проведении биопсии легких. Учитывая аутосомно-доминантный тип наследования мутаций в гене *SFTPC* и их клиническую вариабельность, рекомендовано проводить генетическое исследование с поиском мутаций в данном гене у членов семьи пробанда [5]. Данное исследование следует рекомендовать доношенным новорожденным с тяжелым, быстропрогрессирующим, не отвечающим на стандартную терапию РДС. У недоношенных новорожденных с РДС поиск мутаций в гене *SFTPC* не рассматривается как рутинный тест, рекомендуется проводить его только в случае наличия семейного анамнеза по хроническим заболеваниям легких (ХЗЛ), в т.ч. ИЗЛ, или ранней младенческой смертности [18]. Кроме того, генетическое исследование рекомендовано детям любого возраста с хроническими респираторными симптомами, с положительным семейным анамнезом по ХЗЛ, необъяснимыми респираторными симптомами в более раннем возрасте или при кровном родстве родителей [5].

Биопсия легкого позволяет установить гистопатологический диагноз в случаях, когда скорость прогрессирования заболевания легких, ассоциированного с мутацией в гене *SFTPC*, не позволяет ожидать результатов генетического исследования [5]. Диагноз должен быть заподозрен у детей с прогрессивными формами ИЗЛ, особенно при наличии таких результатов биопсии, как DIP, NSIP или хронический пневмонит младенцев (CIP). Кроме того, в нескольких наблюдениях у пациентов с мутациями в гене *SFTPC* при биопсии или аутопсии легких был выявлен легочный альвеолярный протеиноз (PAP) [25, 26].

Из-за редкости ИЗЛ, ассоциированных с мутациями в генах, кодирующих белки сурфактанта, к настоящему времени не было опубликовано рандомизированных контролируемых исследований каких-либо терапевтических вмешательств у детей с данной патологией. Поэтому современные стратегии лечения основаны на публикациях о случаях и сериях наблюдений данного заболевания, а также на клиническом опыте [5]. Лечение включает системные ГКС, гидроксихлорохин и азитромицин, но эффективность этих препаратов при заболеваниях легких, ассоциированных с мутациями гена *SFTPC*, вариабельна. Значительно реже назначаются иммуносупрессанты (азатиоприн) [27, 28]. Кроме того, пациентам зачастую требуется длительная респираторная поддержка, в т.ч. домашняя кислородотерапия или ИВЛ [29]. ГКС назначаются пациентам с дефицитом SP-C перорально (преднизолон 1–2 мг/кг/сут), либо в виде пульс-терапии (метилпреднизолон 10–30 мг/кг или 500 мг/м^2 в течение 3 дней каждые 3–4 недели) [30]. У пациентов, не ответивших на стартовую терапию ГКС, либо при наличии серьезных побочных эффектов ГКС используется гидроксихлорохин в дозе 5–10 мг/кг/сут в 2 приема [19, 30]. Вместе с тем, некоторые авторы считают возможным использование гидроксихлорохина в качестве эффективной терапии первой линии. Так, в работе N. Hepping и соавт. (2013) описано наблюдение успешного лечения младенца с мутацией гена *SFTPC* и манифестацией заболевания легких с первых суток жизни. Ребенок получал терапию гидроксихлорохином в течение 6 мес, после отмены препарата в следующие 3 мес каких-либо респираторных симптомов не отмечалось [31]. Считается, что длительное лечение гидроксихлорохином может помешать накоплению сурфактантных токсичных белков-предшественников (Pro-SP-C) [21]. Кроме того, известно, что гидроксихлорохин обладает противовоспалительным действием [31]. Данные о применении азитромицина у детей с ИЗЛ, с учетом его противовоспалительного и иммуномодулирующего действия, в настоящее время скудны и включают описание нескольких случаев, когда пациенты получали данный препарат как дополнительную терапию [24, 32–34]. В настоящее время рекомендовано использование азитромицина в качестве терапии второй линии или в качестве монотерапии при легкой форме ИЗЛ у детей. Рекомендуемая схема применения – 10 мг/кг/сут 3 дня в неделю с интервалом 2 дня [30].

При неэффективности консервативной терапии у пациентов с врожденной дисфункцией сурфактантных белков рекомендовано проведение трансплантации легких. В работе W.B. Eldridge и соавт. (2017) были опубликованы данные о 44 пациентах, подвергшихся трансплантации легких ввиду заболеваний, ассоциированных с мутациями в генах *SFTPB, SFTPC, ABCA3, NKX2.1*. Выживаемость в течение 1 года после операции составила 88,6%, 5-летняя выживаемость – 64% [34]. Альтернативным вариантом ведения пациентов с хронической ДН при невозможности проведения трансплантации легких является длительная, в т.ч. домашняя, ИВЛ [27].

Введение препаратов экзогенного сурфактанта пациентам с РДС, ассоциированным с мутациями в гене *SFTPC*, обеспечивает только кратковременное улучшение оксигенации. При

Final_3_19_new!!!.indd 268 27.05.2019 12:55:40

данной патологии эти лекарственные средства не способны полностью нормализовать состав и активность сурфактанта. Применение препаратов экзогенного сурфактанта при заболеваниях легких, ассоциированных с дефицитом SP-C, оправдано только при клиническом ответе на их введение [35, 36].

Мы проанализировали 25 публикаций с 2001 по 2018 гг., в которых были описаны наблюдения или серии наблюдений пациентов с мутациями в гене *SFTPC* [6, 19, 20, 21, 24, 25, 27, 28, 31–35, 37–48]. Обобщенные данные о 99 пациентах из этих работ, дающие клинико-анамнестическую, гистологическую и КТ-характеристику заболевания, его исходы и варианты лечения, представлены в таблице.

Приводим собственные клинические наблюдения трех пациентов с мутациями в гене *SFTPC*.

Клиническое наблюдение 1. Мальчик Д., поступил в клинику СПбГПМУ в возрасте 4,5 мес. Наследственность отягощена по бронхиальной астме со стороны матери, у бабушки по линии матери бронхоэктатичесая болезнь. Родился доношенным, неонатальный период протекал без особенностей. В возрасте 1 мес у ребенка появился редкий кашель, усиливающийся в динамике. Наблюдался амбулаторно, получал курсы антибактериальной терапии без клинического эффекта. На фоне ингаляций ГКС отмечалось уменьшение частоты кашля. С 2 мес наблюдались низкие прибавки массы тела. В 3 мес у ребенка присоединились признаки ДН, госпитализирован, длительно находился в стационаре. При обследовании на КТ органов грудной клетки обнаружены интерстициальные изменения. Получал комплексное лечение, в т.ч. перорально ГКС (преднизолон). В возрасте 4,5 мес для дальнейшего лечения поступил в клинику СПбГПМУ. Состояние при поступлении тяжелое, находился на ИВЛ. По данным КТ органов грудной клетки – диффузное двустороннее снижение пневматизации, симптом «матового стекла» (рис. 1а). В 5 мес 1 нед наложена трахеостома. За время наблюдения прогрессировала ДН, на фоне острых респираторных инфекций находился на ИВЛ с «жесткими» параметрами. В возрасте 5,5 мес у ребенка был выявлен классический детский ИЗЛ-синдром [16]: тахипноэ до 60–70 в мин, участие вспомогательной мускулатуры в акте дыхания, диффузная крепитация, деформация грудной клетки, симптом «барабанных палочек» и «часовых стекол», кислородозависимость, наличие диффузных изменений на серии КТ органов грудной клетки, задержка физического развития. При обследовании были исключены вирусные, бактериальные, грибковые инфекции, туберкулез, системные, аутоиммунные, аллергические заболевания, иммунодефициты. Генетическое исследование позволило верифицировать диагноз – ИЗЛ, обусловленное дефицитом сурфактантного протеина С, по результатам секвенирования ДНК была обнаружена мутация c.325-2A>C в гене *SFTPC* (chr8:22020947AC>C, NM_003018.3) в гетерозиготном состоянии. По данным ЭХОКГ в возрасте 7 мес была диагностирована легочная гипертензия (ЛГ), получал силденафил. С 9 мес постоянно находился на вспомогательной ИВЛ. При снижении фракции кислорода во вдыхаемом воздухе менее 60% отмечалось нарастание ДН с цианозом и десатурацией до 55–60%. За время нахождения в отделении отмечались низкие прибавки массы тела: за 3 мес прибавил 500 г, масса тела в 1 год составляла 5000 г, в возрасте 2 лет – 9600 г. На фоне проводимой длительной терапии системными ГКС (метилпреднизолон 1,5 мг/кг/сут) общее состояние ребенка стабилизировалось, улучшились прибавки массы тела, психомоторное развитие, однако сохранялись ДН, зависимость от ИВЛ, ухудшалась КТ-картина в легких (усиление имевшихся ранее изменений, появление утолщения междольковых перегородок, кистозных изменений) (рис. 1б). Выписан в возрасте 2 лет 2 мес, в настоящее время планируется трансплантация легких за пределами РФ.

Клиническое наблюдение 2. Мальчик Б., впервые поступил в НМИЦ ЗД в возрасте 6 мес. Наследственность: у мамы ребенка жалоб со стороны органов дыхания нет. Известно, что бабушка ребенка по материнской линии с 16 лет неоднократно находилась на стационарном лечении, наблюдалась у пульмонолога с диагнозом «саркоидоз». Получала системные ГКС (преднизолон) длительно. По данным медицинской документации, на рентгенограммах органов грудной клетки визуализировались симптом «матового стекла», выраженные интерстициальные изменения. В возрасте 27 лет отмечались нарастание ДН, кислородозависимость, длительное стационарное лечение, в возрасте 28 лет – летальный исход. Ребенок родился доношенным, неонатальный период протекал без особенностей. После 1 мес – задержка прибавок массы тела, с развитием белково-энергетической недостаточности (БЭН) III степени. В возрасте 5 мес находился на стационарном лечении. Были исключены болезни обмена веществ (наследственные аминоацидопатии, дефекты митохондриального бета-окисления, органические ацидурии), муковисцидоз. В возрасте 6 мес выполнена КТ органов грудной клетки – КТ-данных за патологию легких не получено. В возрасте 8 мес на фоне течения кишечной инфекции отмечались эпизоды десатурации, на фоне кислородотерапии – быстрая положительная динамика в виде нормализации сатурации (насыщения) крови кислородом SpO_2. В возрасте 8,5 мес был вновь госпитализирован НМИЦ ЗД с ДН, кислородозависимостью, БЭН II степени. Проводились комплексная антибактериальная, противогрибковая, муколитическая терапия, частичное парентеральное питание. При обследовании были исключены иммунодефициты, дефицит α_1-антитрипсина. На ЭХОКГ признаков ЛГ не обнаружено. На повторной КТ органов грудной клетки в возрасте 11 мес диффузные интерстициальные изменения в обоих легких (снижение пневматизации, симптом «матового стекла», утолщение внутри- и междольковых перегородок) (рис. 2а). Учитывая выраженные респираторные симптомы (тахипноэ, одышка, кислородозависимость), с противовоспалительной целью начата терапия ГКС – пульс-терапия метилперднизолоном – 3 дня (30 мг/кг/сут), затем перорально 2 мг/кг/сут. На фоне проводимой терапии

Final_3_19_new!!!.indd 269 27.05.2019 12:55:40

Таблица

Характеристика пациентов с мутациями в гене *SFTPC* по данным литературы

Характеристика (число пациентов, у которых были представлены сведения об отдельных признаках)		Частота, абс. (%)
Пол (n=93)	Мужской	43 (46%)
	Женский	50 (54%)
Семейный анамнез (n=99)	Наличие мутации гена *SFTPC* у членов семьи пробанда	17 (17%)
Гестационный возраст (n=29)	Доношенные	25 (86%)
	Недоношенные	4 (14%)
Возраст манифестации (n=70)	1-е сутки	13 (19%)
	2–7-е сутки	4 (6%)
	8–28-е сутки	3 (4%)
	1–12 месяцев	33 (47%)
	1–3 года	9 (13%)
	7–18 лет	2 (3%)
	>18 лет	6 (9%)
Возраст установления диагноза (n=68)	0–2 года	23 (34%)
	2–3 года	4 (6%)
	4–6 лет	2 (3%)
	7–18 лет	5 (7%)
	>18 лет	34 (50%)
Клинические проявления (n=43)	Бессимптомно	3 (7%)
	Кашель	19 (44%)
	Одышка/тахипноэ	22 (51%)
	Хрипы в легких	5 (12%)
	Изменение дистальных фаланг пальцев («барабанные палочки»)	6 (14%)
	Респираторный дистресс-синдром	8 (19%)
	Инфекции нижних дыхательных путей	10 (23%)
	Пневмоторакс	4 (9%)
	Белково-энергетическая недостаточность	15 (35%)
КТ-признаки (n=66)	Консолидация	1 (2%)
	Кисты	13 (20%)
	Фиброз	6 (9%)
	Симптом «матового стекла»	27 (41%)
	Утолщение междольковых перегородок	7 (11%)
	Эмфизема	5 (8%)
	«Сотовое легкое»	14 (21%)
	Неклассифицируемые изменения	8 (12%)
Гистологическая картина (n=42)	Интерстициальная пневмония/неклассифицируемые изменения	28 (67%)
	Десквамативная интерстициальная пневмония (DIP)	6 (14%)
	Неспецифическая интерстициальная пневмония (NSIP)	5 (12%)
	Легочный альвеолярный протеиноз (PAP)	2 (5%)
	Хронический интерстициальный пневмонит младенцев (CIP)	2 (5%)
	Обычная интерстициальная пневмония (UIP)	1 (2%)
Лечение (n=62)	Длительная кислородотерапия, в т.ч. ИВЛ	28 (45%)
	Системные ГКС	53 (85%)
	Гидроксихлорохин	37 (60%)
	Азатиоприн	3 (5%)
	Азитромицин	12 (19%)
	Препараты экзогенного сурфактанта	3 (5%)
	Трансплантация легких	8 (13%)
Исходы (n=93)	Живы	74 (75%)
	Летальный исход	19 (19%)

отмечалась положительная динамика, улучшились прибавки массы тела, уменьшилась одышка, на фоне кислородотерапии через назальные канюли со скоростью 1–2 л/мин SpO_2 составляла 95–99%. Учитывая данные анамнеза, клиническую картину, данные КТ, у ребенка было заподозрено ИЗЛ, ассоциированное с врожденным дефицитом белков сурфактанта. В возрасте 1 года 1 мес был получен результат генетического анализа, выявлена мутация c.310T>C в гене *SFTPC* (g.22020701T>C, NM_003018.3) в гетерозиготном состоянии. Проведено обследование родителей – у мамы мальчика выявлена аналогичная мутация в гетерозиготном состоянии. Маме ребенка была проведена КТ органов грудной клетки, обнаружены

Final_3_19_new!!!.indd 270 27.05.2019 12:55:40

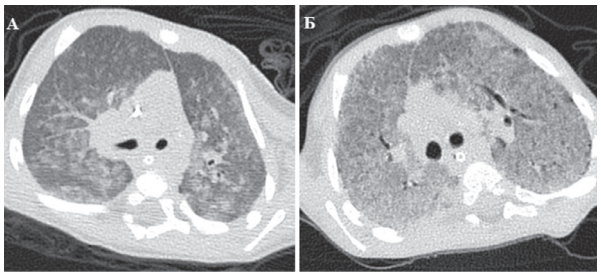

Рис. 1. КТ органов грудной клетки ребенка Д. (наблюдение 1) (описание в тексте).
а – возраст ребенка 4,5 мес; б – возраст ребенка 1 год 3 мес.

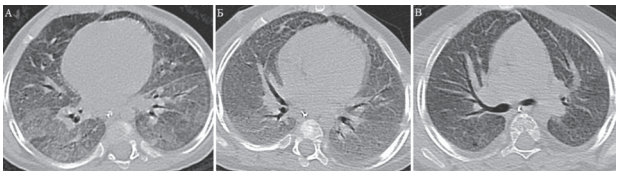

Рис. 2. КТ органов грудной клетки ребенка Б. (наблюдение 2) (описание в тексте).
а – в возрасте 11 мес, б – в возрасте 1 год 5 мес, в – в возрасте 1 год 9 мес.

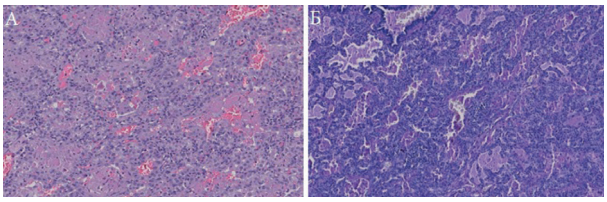

Рис. 3. Гистологическое исследование ткани легкого (биопсия в возрасте 4,5 месяца, наблюдение 3) (описание в тексте).
а – окраска гематоксилином и эозином, ув. 40; б – окраска PAS, ув. 40.

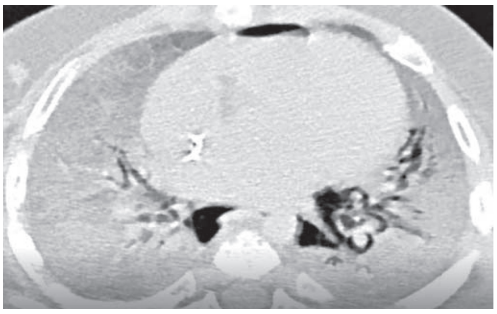

Рис. 4. КТ органов грудной клетки девочки К. в возрасте 5 мес (наблюдение 3) (описание в тексте).

интерстициальные изменения, в динамике без изменения. При бодиплетизмографии, спирографии, диффузионном тесте: форсированная жизненная емкость легких (ФЖЕЛ) – 2,92 л (98%), объем форсированного выдоха за 1 с (ОФВ1) – 2,58 л (88%), ОФВ1/ФЖЕЛ – 88,2%, остаточный объем/общая емкость легких – 120%, диффузионная способность легких по СО – 56%. Мама ребенка консультирована пульмонологом, диагностирована NSIP, ассоциированная с мутацией в гене *SFTPC*. В возрасте 1 года 2 мес у ребенка отмечалось резкое ухудшение состояния с усилением ДН, потребностью в проведении ИВЛ в течение 1 мес, затем переведен на кислородотерапию через маску. Учитывая отсутствие выраженной положительной динамики на фоне терапии ГКС, решено подключить к терапии гидроксихлорохин из расчета 5 мг/кг/сут. На 7-е сутки от начала терапии отмечалась значительная положительная динамика: ребенок стал активнее, увеличились эпизоды бодрствования, начал прибавлять в весе, уменьшилась одышка, уменьшилась дотация кислорода до 4 л/мин, во сне и без физической нагрузки – до 2 л/мин. На КТ органов грудной клетки – уменьшение интерстициальных изменений (рис. 2б). Также перед выпиской из стационара ребенку был назначен азитромицин по схеме – 10 мг/кг/сут 3 раза в неделю. На момент последней госпитализации ребенка в возрасте 1 года 9 мес на фоне проводимой терапии отмечается отчетливая положительная динамика. Ребенок хорошо прибавляет в весе, в покое и при нагрузке респираторные симптомы отсутствуют, сохраняется кислородозависимость, однако скорость потока уменьшилась до 1,5–2 л/мин. На контрольной КТ органов грудной клетки значительное уменьшение интерстициальных изменений (рис. 2 в). Начата отмена ГКС.

Клиническое наблюдение 3. Девочка К. поступила в МДГКБ в возрасте 4 мес. Наследственность отягощена: у отца ребенка было диагностировано ИЗЛ, один брат отца умер в возрасте 4 мес (диагноз «пневмония тяжелого течения», вскрытие не проводилось), другой брат умер во взрослом возрасте от ИЗЛ, сестра отца умерла в возрасте 2 лет (диагноз «пневмония тяжелого течения», вскрытие не проводилось). Родилась доношенной, неонатальный период протекал без особенностей. В 2,5 мес у ребенка появились кашель, одышка, жидкий зеленый стул со слизью. Была госпитализирована по месту жительства с диагнозом «острая кишечная инфекция». Во время госпитализации у ребенка в возрасте 3 мес усилились респираторные симптомы (одышка, тахипноэ, цианоз), появилась потребность в кислородотерапии. При обследовании методом ИФА обнаружены IgM к РСВ, в ПЦР мазка из слизистой оболочки верхних дыхательных путей – ДНК *Pneumocystis jirovecii*. На КТ органов грудной клетки в возрасте 3 мес – диффузные интерстициальные изменения. Ребенок получал антибактериальную, ингаляционную, симптоматическую терапию. Учитывая сохраняющиеся изменения при рентгенологическом исследовании, в возрасте 3,5 мес ребенку начата терапия системными ГКС, рекомендовано проведение биопсии легких. При поступлении в МДГКБ в возрасте 4 мес состояние ребенка расценивалось как тяжелое. Отмечались одышка в покое, тахипноэ, кислородозависимость. При аускультации легких хрипы не выслушивались. На ЭХОКГ данных за ЛГ не получено. На КТ органов грудной клетки без динамики в сравнении с предыдущим исследованием. Учитывая наличие у ребенка отягощенного анамнеза по ИЗЛ, клинико-инструментальные данные, было диагностировано ИЗЛ, для верификации которого рекомендовано генетическое обследование (секвенирование генов *SFTPC*, *SFTPB*). В 4,5 мес ребенку проведена биопсия легких. При патоморфологическом исследовании выявлено, что просвет большого количества альвеол был полностью заполнен эозинофильными, гиалиновыми, PAS-позитивными массами, наряду с которыми определялись слущенные альвеолоциты,

Final_3_19_new!!!.indd 271 27.05.2019 12:55:40

CD68-позитивные макрофаги и гистиоциты (рис. 3). Таким образом, морфологическая картина в большей степени соответствовала легочному альвеолярному протеинозу, что подтверждало предположение о наличии врожденного дефицита сурфактантных белков. Ребенку был проведен бронхоальвеолярный лаваж 100 мл изотонического раствора с добавлением ацетилцистеина, было отмыто умеренное количество мутного содержимого. На КТ органов грудной клетки, выполненной в 5 мес, обнаруживались КТ-признаки пневмомедиастинума, выраженные диффузные интерстициальные изменения в обоих легких (генерализованный симптом «матового стекла» (рис. 4). В последующие 2 недели состояние ребенка оставалось крайне тяжелым, нестабильным, за счет ДН III степени, сердечной недостаточности, почечной недостаточности. Ребенок находился на ИВЛ с «жесткими» параметрами, проводилась терапия кардиотониками. В возрасте 5,5 мес в результате полиорганной недостаточности, развившейся на фоне основного заболевания, наступил летальный исход. При аутопсийном исследовании обнаружены аналогичные, но более выраженные, чем при биопсии, изменения в легких, а также признаки ЛГ. Уже после смерти ребенка были получены результаты генетического исследования – была обнаружена мутация c.218T>C в гене *SFTPC* (g.22020609T>C, NM_003018.3), мутаций в гене *SFTPB* обнаружено не было. Такая же мутация в гене *SFTPC* дальнейшем была обнаружена у отца ребенка.

Представленные клинические наблюдения демонстрируют генетическую гетерогенность и выраженный клинический полиморфизм ИЗЛ, ассоциированных с дефицитом SP-C – от относительного благоприятного течения заболевания на фоне комплексной терапии (ГКС, гидроксихлорохин, азитромицин, наблюдение 2) до ожидания трансплантации легких (наблюдение 1) и летального исхода при легочном альвеолярном протеинозе (наблюдение 3).

Конфликт интересов: *авторы статьи подтвердили отсутствие конфликта интересов, о котором необходимо сообщить.*

Zhestkova M.A. 0000-0003-4937-716X
Ovsyannikov D.Yu. 0000-0003-3452-8666
Avdeyev S.N. 0000-0002-5999-2150
Akhverdiyeva F.E. 0000-0003-3008-1991
Davydova I.V. 0000-0002-7780-6737
Petryaykina E.E. 0000-0002-8520-2378
Skobeyev D.A. 0000-0001-6446-9201
Frolov P.A. 0000-0001-6564-9829

Литература

1. *Gower WA, Nogee LM.* Surfactant dysfunction. Paediatr. Respir. Rev. 2011; 12 (4): 223–229. doi: 10.1016/j.prrv.2011.01.005

2. *ten Brinke A, Posthuma G, Batenburg JJ, Haagsman HP, Ridder AN, van Golde LM, Vaandrager AB.* The transmembrane domain of surfactant protein C precursor determines the morphology of the induced membrane compartment in CHO cells. Eur. J. Cell Biol. 2003; 82 (6): 285–294. doi: 10.1078/0171-9335-00320

3. *Weaver TE, Conkright JJ.* Function of surfactant proteins B and C. Annu. Rev. Physiol. 2001; 63: 555–578. doi: 10.1146/annurev.physiol.63.1.555

4. *Weaver TE.* Synthesis, processing and secretion of surfactant proteins B and C. Biochim. Biophys. Acta. 1998; 1408 (2–3): 173–179.

5. *Gupta A, Zheng SL.* Genetic disorders of surfactant protein dysfunction: when to consider and how to investigate. Arch. Dis. Child. 2017; 102 (1): 84–90. doi: 10.1136/archdischild-2012-303143.

6. *Nogee LM, Dunbar AE, Wert SE, Askin F, Hamvas A, Whitsett JA.* A mutation in the surfactant protein C gene associated with familial interstitial lung disease. N. Engl. J. Med. 2001; 344 (8): 573–579. doi:10.1056/NEJM200102223440805

7. *Thomas AQ, Lane K, Phillips JIII, Prince M, Markin C, Speer M, Schwartz DA, Gaddipati R, Marney A, Johnson J, Roberts R, Haines J, Stahlman M, Loyd JE.* Heterozygosity for a surfactant protein C gene mutation associated with usual interstitial pneumonitis and cellular nonspecific interstitial pneumonitis in one kindred. Am. J. Respi.r Crit. Care Med. 2002; 165 (9): 1322–1328. doi: 10.1164/rccm.200112-123OC

8. *Guillot L, Epaud R, Thouvenin G, Jonard L, Mohsni A, Couderc R, Counil F, de Blic J, Taam RA, Le Bourgeois M, Reix P, Flamein F, Clement A, Feldmann D.* New surfactant protein C gene mutations associated with diffuse lung disease. J. Med. Genet. 2009; 46: 490–494. doi:10.1136/jmg.2009.066829

9. *Thouvenin G, Abou Taam R, Flamein F, Guillot L, Le Bourgeois M, Reix P, Fayon M, Counil F, Depontbriand U, Feldmann D, Pointe HD, de Blic J, Clement A, Epaud R.* Characteristics of disorders associated with genetic mutations of surfactant protein C. Arch. Dis. Child. 2010; 95: 449–454. doi: 10.1136/adc.2009.171553

10. *Glasser SW, Detmer EA, Ikegami M, Na CL, Stahlman MT, Whitsett JA.* Pneumonitis and emphysema in SP-C gene targeted mice. J. Biol. Chem. 2003; 278 (16): 14291–14298. doi: 10.1074/jbc.M210909200

11. *Amin RS, Wert SE, Baughman RP, Tomashefski JFJr, Nogee LM, Brody AS, Hull WM, Whitsett JA.* Surfactant protein deficiency in familial interstitial lung disease. J. Pediatr. 2001; 139 (1): 85–92. doi: 10.1067/mpd.2001.114545

12. *Nogee LM, Dunbar AEIII, Wert S, Askin F, Hamvas A, Whitsett JA.* Mutations in the surfactant protein C gene associated with interstitial disease. Chest. 2002; 121 (Suppl. 3): 20S–21S.

13. *Wang WJ, Mulugeta S, Russo SJ, Beers MF.* Deletion of exon 4 from human surfactant protein C results in aggresome formation and generation of a dominant negative. J. Cell Sci. 2003; 116 (Pt. 4): 683–692.

14. *Bridges JP, Wert SE, Nogee LM, Weaver TE.* Expression of a human surfactant protein C mutation associated with interstitial lung disease disrupts lung development in transgenic mice. J. Biol. Chem. 2003; 278 (52): 52739–52746. doi: 10.1074/jbc.M309599200

15. *Hamvas A, Nogee LM, White FV, Schuler P, Hackett BP, Huddleston CB, Mendeloff EN, Hsu FF, Wert SE, Gonzales LW, Beers MF, Ballard PL.* Progressive lung disease and surfactant dysfunction with a deletion in surfactant protein C gene. Am. J. Respir. Cell Mol. Biol. 2004; 30 (6): 771–776. doi: 10.1165/rcmb.2003-0323OC

16. *Kurland G, Deterding RR, Hagood JS, Young LR, Brody AS, Castile RG, Dell S, Fan LL, Hamvas A, Hillman BC, Langston C, Nogee LM, Redding GJ;* American Thoracic Society Committee on Childhood Interstitial Lung Disease (chILD) and the chILD Research Network. An official American thoracic society clinical practice guideline: classification, evaluation, and management of childhood interstitial lung disease in infancy. Am. J. Respir. Crit. Care Med. 2013; 188: 376–394. doi: 10.1164/rccm.201305-0923ST

17. *Munson D, Epelman M, Millar D, Kirpalani H, eds.* Imagine of the Newborns Cambridge University Press, 2011: 179.

18. *Turcu S, Ashton E, Jenkins L, Gupta A, Mok Q.* Genetic testing in children with surfactant dysfunction. Arch. Dis. Child. 2013; 98 (7): 490–495. doi: 10.1136/archdischild-2012-303166.

19. *Jon C, Nolan PK, Ekong M, Mosquera RA, Stark JM.* *SFTPC* gene mutation p.R167Q in a premature infant. Pediatr. Pulmonol. 2014; 49 (3): E66–68. doi: 10.1002/ppul.22825.

Final_3_19_new!!!.indd 272 27.05.2019 12:55:40

20. *Abou Taam R, Jaubert F, Emond S, Le Bourgeois M, Epaud R, Karila C, Feldmann D, Scheinmann P, de Blic J.* Familial interstitial disease with I73T mutation: a mid- and long-term study. Pediatr. Pulmonol. 2009; 44: 167–175. doi: 10.1002/ppul.20970

21. *Avital A, Hevroni A, Godfrey S, Cohen S, Maayan C, Nusair S, Nogee LM, Springer C.* Natural history of five children with surfactant protein C mutations and interstitial lung disease. Pediatr. Pulmonol. 2014; 49: 1097–1105. doi: 10.1002/ppul.22971

22. *Glasser SW, Witt TL, Senft AP, Baatz JE, Folger D, Maxfield MD, Akinbi HT, Newton DA, Prows DR, Korfhagen TR.* Surfactant protein C-deficient mice are susceptible to respiratory syncytial virus infection. Am. J. Physiol. Lung Cell Mol. Physiol. 2009; 297: L64–72. doi: 10.1152/ajplung.90640.2008

23. *Drummond D, Thumerelle C, Reix P, Fayon M, Epaud R, Clement A, Mahloul M, Habouria D, Delacourt C, Hadchouel A.* Effectiveness of Palivizumab in Children With Childhood Interstitial Lung Disease: The French Experience. Pediatric Pulmonology. 2016; 51: 688–695. doi: 10.1002/ppul.23354

24. *Mechri M, Epaud R, Emond S, Coulomb A, Jaubert F, Tarrant A, Feldmann D, Flamein F, Clement A, de Blic J, Taam RA, Brunelle F, le Pointe HD.* Surfactant Protein C Gene *(SFTPC)* Mutation-Associated Lung Disease: High-Resolution Computed Tomography (HRCT) Findings and Its Relation to Histological Analysis. Pediatric Pulmonology. 2010; 45 (10): 1021–1029. doi: 10.1002/ppul.21289.

25. *Brasch F, Griese M, Tredano M, Johnen G, Ochs M, Rieger C, Mulugeta S, Müller KM, Bahuau M, Beers MF.* Interstitial Lung disease in a baby with a de novo mutation in the *SFTPC* gene. Eur. Respir. J. 2004; 24 (1): 30–39.

26. *Tredano M, Griese M, Branch F, Schumacher S, de Blic J, Marque S, Houdayer C, Elion J, Coudere R, Bahuau M.* Mutations of *SFTPC* in infantile pulmonary alveolar proteinosis with or without fibrosing lung disease. Am. J. Med. Genet. Part A. 2004; 126A: 18–26. doi: 10.1002/ajmg.a.20670

27. *Liptzin DR, Patel T, Deterding RR.* Chronic Ventilation in Infants with Surfactant Protein C Mutations: An Alternative to Lung Transplantation. Am. J. Respir. Crit. Care Med. 2015; 191 (11): 1338–1340. doi: 10.1164/rccm.201411-1955LE

28. *Litao MK, Hayes DJr, Chiwane S, Nogee LM, Kurland G, Guglani L.* A novel surfactant protein C gene mutation associated with progressive respiratory failure in infancy. Pediatr. Pulmonol. 2017; 52 (1): 57–68. doi: 10.1002/ppul.23493.

29. *Беляшова М.А., Овсянников Д.Ю., Зайцева А.С., Даниэл-Абу М., Елисеева Т.И.* Длительная домашняя кислородотерапия у детей: кому, когда, как? Педиатрия. 2018; 97 (6): 133–140.

30. *Bush A, Cunningham S, de Blic J, Barbato A, Clement A, Epaud R, Hengst M, Kiper N, Nicholson AG, Wetzke M, Snijders D, Schwerk N, Griese M;* chILD-EU Collaboration. European protocols for the diagnosis and initial treatment of interstitial lung disease in children. Thorax. 2015; 70 (11): 1078–1084. doi: 10.1136/thoraxjnl-2015-207349.

31. *Hepping N, Griese M, Lohse P, Garbe W, Lange L.* Successful treatment of neonatal respiratory failure caused by a novel surfactant protein C p.Cys121Gly mutation with hydroxychloroquine. J. Perinatol. 2013; 33 (6): 492–494. doi: 10.1038/jp.2012.131.

32. *Peca D, Boldrini R, Johannson J, Shieh JT, Citti A, Petrini S, Salerno T, Cazzato S, Testa R, Messina F, Onofri A, Cenacchi G, Westermark P, Ullmann N, Cogo P, Cutrera R, Danhaive O.* Clinical and ultrastructural spectrum of diffuse lung disease associated with surfactant protein C mutations. Eur. J. Hum. Genet. 2015; 23 (8): 1033–1041. doi: 10.1038/ejhg.2015.45

33. *Liu T, Sano K, Ogiwara N, Kobayashi N.* A novel surfactant protein C L55F mutation associated with interstitial lung disease alters subcellular localization of proSP-C in A549 cells. Pediatr. Res. 2016; 79 (1–1): 27–33. doi: 10.1038/pr.2015.178.

34. *Eldridge WB, Zhang Q, Faro A, Sweet SC, Eghtesady P, Hamvas A, Cole FS, Wambach JA.* Outcomes of Lung Transplantation for Infants and Children with Genetic Disorders of Surfactant Metabolism. J. Pediatr. 2017; 184: 157–164.e2. doi: 10.1016/j.jpeds.2017.01.017.

35. *van Hoorn J, Brouwers A, Griese M, Kramer B.* Successful weaning from mechanical ventilation in a patient with surfactant protein C deficiency presenting with severe neonatal respiratory distress. BMJ Case Rep. Published. 2014; pii: bcr2013203053. doi:10.1136/bcr-2013-203053

36. *Soraisham AS, Tierney AJ, Amin HJ.* Neonatal respiratory failure associated with mutation in the surfactant protein C gene. J. Perinatol. 2006; 26 (1): 67–70. doi: 10.1038/sj.jp.7211417

37. *van Moorsel CH, van Oosterhout MF, Barlo NP, de Jong PA, van der Vis JJ, Ruven HJ, van Es HW, van den Bosch JM, Grutters JC.* Surfactant protein C mutations are the basis of a significant portion of adult familial pulmonary fibrosis in a dutch cohort. Am. J. Respir. Crit. Care Med. 2010; 182 (11): 1419–1425. doi: 10.1164/rccm.200906-0953OC

38. *Salerno T, Peca D, Menchini L, Schiavino A, Boldrini R, Esposito F, Danhaive O, Cutrera R.* Surfactant Protein C-associated interstitial lung disease; three different phenotypes of the same SFTPC mutation. Ital. J. Pediatr. 2016; 42: 23. doi: 10.1186/s13052-016-0235-x

39. *Hong D, Qi Y, Liu J, Wang H, Wang L, Qian L.* A novel surfactant protein C mutation resulting in aberrant protein processing and altered subcellular localization causes infantile interstitial lung disease. Pediatr. Res. 2017; 81 (6): 891–897. doi: 10.1038/pr.2017.29.

40. *Park JS, Choi YJ, Kim YT, Park S, Chae JH, Park JD, Cho YJ, Kim WS, Seong MW, Park SH, Kwon D, Chung DH, Suh DI.* Pediatric Case Report on an Interstitial Lung Disease with a Novel Mutation of *SFTPC* Successfully Treated with Lung Transplantation. J. Korean Med. Sci. 2018; 33 (22): e159. doi: 10.3346/jkms.2018.33.e159

41. *Crossno PF, Polosukhin VV, Blackwell TS, Johnson JE, Markin C, Moore PE, Worrell JA, Stahlman MT, Phillips JA.* 3rd, Loyd J.E., Cogan J.D., Lawson W.E. Identification of early interstitial lung disease in an individual with genetic variations in *ABCA3* and *SFTPC*. Chest. 2010; 137: 969–973. doi: 10.1378/chest.09-0790.

42. *Cottin V, Reix P, Khouatra C, Thivolet-Béjui F, Feldmann D, Cordier JF.* Combined pulmonary fibrosis and emphysema syndrome associated with familial SFTPC mutation. Thorax. 2011; 66 (10): 918–919. doi: 10.1136/thx.2010.151407.

43. *Tarocco A, Ballardini E, Raffaella Contiero M, Garani G, Fanaro S.* Two Mutations in Surfactant Protein C Gene Associated with Neonatal Respiratory Distress. Case Rep. Pediatr. 2015; 2015: 591783. doi: 10.1155/2015/591783

44. *Chibbar R, Gjevre JA, Shih F, Neufeld H, Lemire EG, Fladeland DA, Cockcroft DW.* Familial interstitial pulmonary fibrosis: a large family with atypical clinical features. Can. Respir. J. 2010; 17 (6): 269–274. doi: 10.1155/2010/591523

45. *Goldfarb SB, Levvey BJ, Cherikh WS, Chambers DC, Khush K, Kucheryavaya AY, Lund LH, Meiser B, Rossano JW, Yusen RD, Stehlik J;* International Society for Heart and Lung Transplantation1. Registry of the International Society for Heart and Lung Transplantation: Twentieth Pediatric Lung and Heart-Lung Transplantation Report-2017; Focus Theme: Allograft ischemic time. J. Heart Lung Transplant. 2017; 36 (10): 1070–1079. doi: 10.1016/j.healun.2017.07.017.

46. *Kazzi B, Lederer D, Arteaga-Solis E, Saqi A, Chung WK.* Recurrent diffuse lung disease due to surfactant protein C deficiency. Respir. Med. Case Rep. 2018; 25: 91–95. doi:10.1016/j.rmcr.2018.07.003

47. *Percopo S, Cameron HS, Nogee LM, Pettinato G, Montella S, Santamaria F.* Variable phenotype associated with SP-C gene mutations: fatal case with the I73T mutation. Eur. Respir. J. 2004; 24 (6): 1072–1073. doi: 10.1183/09031936.04.00092304

48. *Ono S, Tanaka T, Ishida M, Kinoshita A, Fukuoka J, Takaki M, Sakamoto N, Ishimatsu Y, Kohno S, Hayashi T, Senba M, Yasunami M, Kubo Y, Yoshida LM, Kubo H, Ariyoshi K, Yoshiura K, Morimoto K.* Surfactant protein C G100S mutation causes familial pulmonary fibrosis in Japanese kindred. Eur. Respir. J. 2011; 38 (4): 861–869. doi: 10.1183/09031936.00143610.

Final_3_19_new!!!.indd 273 27.05.2019 12:55:40