© Коллектив авторов, 2015

Н.В. Болотова, О.В. Компаниец, В.Л. Мещеряков

ТРУДНОСТИ ТАКТИКИ ВЕДЕНИЯ ПОДРОСТКА С ДИФФУЗНЫМ ТОКСИЧЕСКИМ ЗОБОМ

ГБОУ ВПО «Саратовский ГМУ им. В.И. Разумовского» МЗ РФ, г. Саратов, РФ

Bolotova N.V., Kompaniets O.V., Meshcheryakov V.L.

TACTICAL DIFFICULTIES IN TREATMENT OF ADOLESCENT WITH GRAVE'S DISEASE

Saratov State Medical University n.a. V.I. Razumovsky, Russia

В статье представлено описание клинического случая диффузного токсического зоба у девочки-подростка 15 лет. Проанализированы ошибки ведения пациента в амбулаторных условиях, ставшие в последующем причинами формированию тиреогенной кардиопатии и зоба больших размеров. Представленная клиническая ситуация подтверждает необходимость отказа от дальнейшего продолжения медикаментозной терапии в пользу радикальных способов лечения диффузного токсического зоба подростков, не сумевших достичь ремиссии в течение первых 22–24 мес от дебюта заболевания.

Ключевые слова: *диффузный токсический зоб, дети, подростки, тиреостатическая терапия.*

The article describes a clinical case of 15 years old girl with Grave's disease. Authors analyze errors of patient maintaining in outpatient setting that subsequently caused the formation of cardiopathy and larger goiter. Presented clinical situation confirms the necessity of abandoning further antithyroid medication and using radical treatment methods for adolescents with Grave's disease, who did not have remission within the first 22–24 months from the onset of the disease.

Keywords: *Grave's disease, children, adolescents, antithyroid medication.*

Оптимального способа лечения болезни Грейвса у детей и подростков (как и у взрослых) на сегодняшний день не существует [1, 2]. С учетом отсутствия специфической иммунотерапии, направленной на подавление выработки или снижение активности антител к рецептору ТТГ (АТ-рТТГ), существующее лечение направлено на блокирование синтеза тиреоидных гормонов тиреостатиками, на удаление щитовидной железы посредством тиреоидэктомии/разрушение радиоактивным йодом. У детей в подавляющем большинстве случаев терапией первого выбора остается медикаментозная терапия, целью которой является «ожидание» иммунологической ремиссии на фоне стойкого поддержания эутиреоза. И если цель не будет достигнута в течение индивидуального для каждого пациента срока лечения, необходимо поставить перед родителями и ребенком вопрос о применении одного из радикальных методов терапии [2, 3]. Вопросы о том, как максимально долго могут применяться тиреостатики у детей, какой из поддерживающих режимов должен быть выбран («титрационный» или «блокируй и замещай»), до сих пор окончательно не решены. Ряд ретроспективных исследований показали, что после курса тиреостатиками продолжитель-

Контактная информация:
Болотова Нина Викторовна – д.м.н., проф., зав. каф. пропедевтики детских болезней, детской эндокринологии и диабетологии ГБОУ ВПО «Саратовский ГМУ им. В.И. Разумовского МЗ РФ»
Адрес: Россия, 410012, г. Саратов, ул. Б. Казачья, 112
Тел.: (8452) 52-52-27, **E-mail:** kafedranv@mail.ru
Статья поступила 16.06.15, принята к печати 24.06.15.

Contact Information:
Bolotova Nina Viktorovna – Ph.D, prof. of the Propaedeutic of children's diseases, Pediatric Endocrinology and Diabetology Department, Saratov State Medical University n.a. V.I. Razumovsky
Address: Russia, 410012, Saratov, Bolshaya Kazachya str., 112
Tel.: (8452) 52-52-27, **E-mail:** kafedranv@mail.ru
Received on Jun. 16, 2015, submitted for publication on Jun. 24, 2015.

Final_5_15.indd 170 23.09.2015 14:20:26

ностью 12–34 мес уровень АТ-рТТГ нормализовался менее чем у 20% больных детей (тогда как у взрослых нормализации данного показателя удается достичь после 6-месячного курса терапии) [3]. После 2 лет лечения показатель ремиссии в данной популяции пациентов не превышает 25–30%. Большинство метаанализов свидетельствует о более частых рецидивах при применении режима «блокируй и замещай» по сравнению с «титрационным» режимом.

Примером, иллюстрирующим сложности медикаментозной терапии диффузного токсического зоба у подростка, является следующий клинический случай.

Пациентка И., 15 лет, поступила в клинику с жалобами на периодически возникающее чувство поперхивания по утрам, слезотечение, деформацию шеи.

По данным амбулаторной карты развития пациентки, в феврале 2008 г. (в возрасте 8 лет) в условиях ОДКБ по месту жительства был поставлен диагноз: Диффузный токсический зоб II степени, тиреотоксикоз. В дебюте заболевания – снижение массы тела, выраженная эмоциональная лабильность, ТТГ 0,005 мкМЕ/мл, T_4 (св.) 78 нмоль/л. Объем щитовидной железы в дебюте заболевания составлял 15 мл (по данным УЗИ). Была начата тиреостатическая терапия – тирозол в суточной дозе 30 мг/сут. Через месяц от начала терапии было достигнуто состояние медикаментозного гипотиреоза: ТТГ>100 мкМЕ/мл, T_4 (св.) 1,57 нмоль/л, в связи с чем доза тирозола была снижена до 7,5 мг/сут. В последующие 2 года состояние оставалось лабильным, ремиссии достигнуто не было. Динамика гормонального статуса пациентки представлена в таблице. Дважды имели место эпизоды рецидива тиреотоксикоза (через 11 и 22 мес от дебюта заболевания), что возможно было обусловлено нерегулярным приемом препарата. По словам отца, терапия тирозолом проводилась нерегулярно. Девочка часто пропускала дневной и/или вечерний прием препарата. Объем щитовидной железы через 3 года от начала заболевания (февраль 2012 г.) составил 30 мл (увеличился в 2 раза), через 4,5 года (апрель 2014 г.) – 70 мл (по данным УЗИ). В течение последних 18 мес (с апреля 2013 г.) получает терапию по схеме «блокируй–замещай», с апреля 2014 г. (истекшие 6 мес) – тирозол 20 мг/сут, L-тироксин 25 мкг/сут. В течение года возникают поперхивание (преимущественно по утрам), слезотечение.

Таблица

Динамика показателей гормонального статуса пациентки на фоне тиреостатической терапии

Длительность заболевания	ТТГ, мкМе/мл	T_4 (св.), нмоль/л	Терапия
			Тирозол, мг/сут
Дебют	0,05	78	30
1 мес	>100	1,57	7,5
3 мес	2,79	19	2,5
11 мес	0,05	49,7	20
13 мес	>100	1,19	15
19 мес	6	29	7,5
22 мес	0,01	51,8	30
24 мес	>75	<4,5	25
29 мес	18	11,9	7,5
48 мес	0,0038	8	20

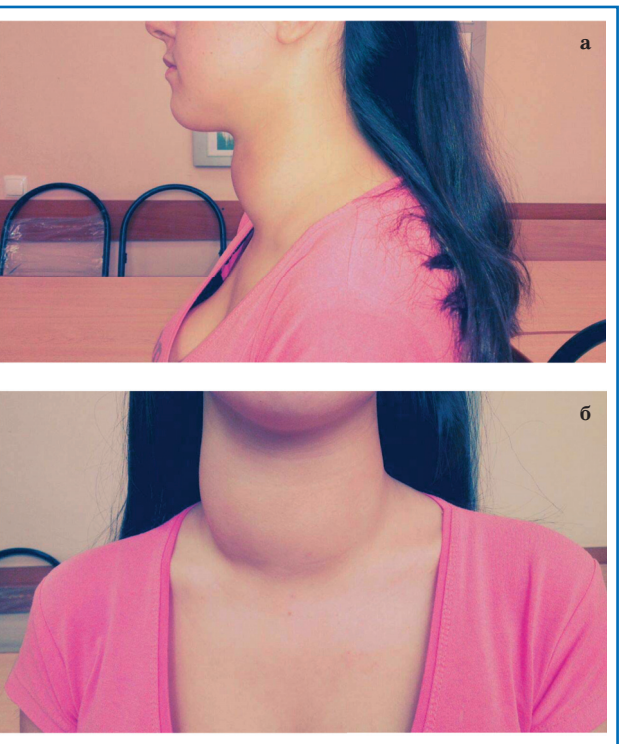

Рис. 1. Деформация передней поверхности шеи у пациентки 15 лет с ДТЗ – вид сбоку (а) и спереди (б).

По данным анамнеза жизни: наследственность отягощена по патологии щитовидной железы по материнской линии (у прабабушки по линии матери при жизни имело место узловое поражение щитовидной железы).

Объективно: состояние пациентки при поступлении была расценено как тяжелое, учитывая размеры зоба, проявления синдрома сдавления, показатели функциональной активности щитовидной железы. Щитовидная железа отчетливо видна при внешнем осмотре, деформирует переднюю и боковые поверхности шеи (D>S) (рис. 1). При пальпации щитовидная железа безболезненна, неоднородна, плотноватой консистенции, кожные покровы над железой горячие на ощупь. При аускультации над всей поверхностью железы выслушивается систолический шум. При аускультации легких дыхание справа несколько ослаблено. Тоны сердца при аускультации громкие, ритмичные, выслушивается систолический шум с p. max в т. Боткина. Пульс до 110–105 в мин. АД 110 (90)/60 (50) мм рт. ст. Кожные покровы обычного цвета, «периорбитальные тени», теплые на ощупь, умеренно влажные. Выражены патологические «глазные» симптомы: экзофтальм, Далримпля (D>S), Розенбаха, Еллинека (рис. 2). Физическое развитие среднее, гармоничное (рост – 167,5 см, масса тела 59 кг). Стул ежедневный (1 раз в сутки), оформленный.

При обследовании в условиях стационара были получены следующие данные. ТТГ 71,1 мкМЕ/мл, T_4 (св.) менее 5,1 нмоль/л. По данным ЭКГ: умеренная синусовая тахикардия с ЧСС 100–107 в мин. ЭОС занимает вертикальное положение, нарушение внутрипредсердной проводимости. Объем (общий) щито-

Final_5_15.indd 171 23.09.2015 14:20:26

видной железы (по данным УЗИ) 175,9 мл; объем правой доли 86,3 мл, левой – 89,6 мл. Структура диффузно неоднородна за счет слабо выраженной эхогенной тяжистости. На фоне множественных гипоэхогенных участков неправильной формы с тенденцией к слиянию визуализируются множественные образования округлой формы средней эхоплотности размерами от 4,0–6,0 мм до 11,0–12,0 мм с четкими ровными контурами. В данных участках кровоток визуализируется обычный на средних скоростях (8,5 мм/с). По периферии железы кровоток отсутствует. Кровоток в ткани железы усилен до 11 мм/с.

По данным допплер-ЭХОКГ, полости левого и правого желудочков умеренно расширены. Легочная гипертензия II степени. Пролапс трикуспидального клапана I степени с умеренной трикуспидальной регургитацией (до 2,0–2,5 степени). Пролапс митрального клапана I степени с регургитацией I степени. При проведении дооперационного цитологического исследования пунктата щитовидной железы были получены пласты фолликулярного эпителия с пролиферацией.

Учитывая результаты, указывающие на гипотиреоз, сохраняющаяся тахикардия с ЧСС до 110–115 в мин была расценена как проявление тиреогенной кардиопатии. Доза тиростатика была снижена до 10 мг/сут, суточная доза L-тироксина была увеличена до 50 мкг. В течение последующих 7 дней состояние пациентки оставалось стабильным (ЧСС от 88–90 во сне до 100–104 в мин в дневные часы). При контрольном исследовании гормонального статуса пациентки (через 10 дней после отмены тирозола) уровень ТТГ составил менее 0,1 мкМЕ/мл. В связи с этим прием L-тироксина был отменен. Учитывая отсутствие эффекта от проводимой медикаментозной терапии, пациентке было предложено оперативное лечение. В течение последующих 14 дней пациентке проводилась медикаментозная предоперационная подготовка (тирозол до 30 мг/сут, преднизолон 20 мг/сут, феназепам 20 мг/сут, омепразол 40 мг/сут). По достижении клинической картины медикаментозного эутиреоза (ЧСС 80–88 в мин, АД 120/80 мм рт. ст.) пациентка была переведена в хирургическое отделение, в условиях которого была проведена тиреоидэктомия с интраоперационным цитологическим исследованием. Макропрепарат щитовидной железы: увеличен в размерах за счет обеих долей (размеры правой доли: 16,0x9,0x6,0 см; левой доли: 13,0x8,0x5,5 см), ткань на разрезе красного цвета (цитологическое заключение: диффузный токсический зоб). Послеоперационный период протекал без осложнений. На 5-е сутки после тиреоидэктомии возобновлен прием L-тироксина в суточной дозировке 75 мкг/сут. Пациентка была выписана из стационара на 9-е сутки в стабильном состоянии (ЧСС 78–86 в мин, АД 115/70 мм рт. ст.).

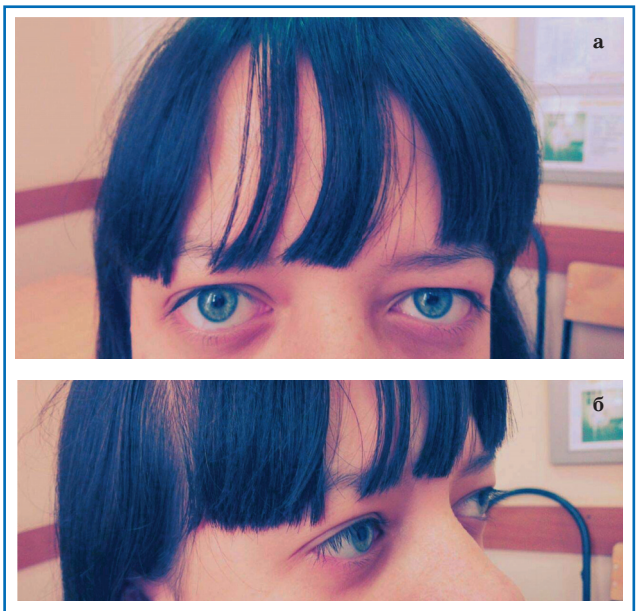

Рис. 2. Проявления офтальмопатии: экзофтальм, симптом Далримпля (а) и симптом Еллинека (б).

Представленный клинический случай демонстрирует агрессивный характер течения болезни Грейвса у подростка с формированием тиреогенной кардиопатии и зоба больших размеров (175 мл). Выбранный режим титрации тиреостатической терапии после достижения состояния медикаментозного гипотиреоза в данной клинической ситуации не оправдал себя, что могло быть обусловлено быстрыми темпами снижения суточной дозы препарата (с 30 мг до 7,5 мг). Вместе с тем, несоблюдение пациенткой режима терапии с частыми пропусками приема тиреостатика, отсутствие должного контроля за лечением со стороны родителей могли стать определяющими причинами возникновения повторных эпизодов тиреотоксикоза (через 11 и 22 мес). Рецидивирующий характер течения токсического зоба, отсутствие комплаентности со стороны пациентки требовали, по нашему мнению, пересмотра способа лечения данной пациентки по истечении 2 лет от дебюта заболевания.

Литература

1. *Дедов И.И., Петеркова В.А.* Федеральные клинические рекомендации по ведению детей с эндокринными заболеваниями. М.: Практика, 2014; 442 с.

2. *Брук Чарльз Г.Д., Браунд Розалинд С.* Руководство по детской эндокринологии: Пер. с англ. М.: ГЭОТАР-Медиа, 2009: 325 с.

3. *Rivkees S.A., Dinauer C.* An optimal treatment for pediatric Graves' disease is radioiodine. J. Clin. Endocrinol. Metab. 2007; 92 (3): 797–800.

Final_5_15.indd 172 23.09.2015 14:20:27