© Коллектив авторов, 2013

*В.Г. Антоненко[1], Н.П. Котлукова[2], Ю.О. Козлова[1], Т.В. Золотухина[1]*

# РЕКОМЕНДАЦИИ ПО ВЫЯВЛЕНИЮ И ВЕДЕНИЮ ПАЦИЕНТОВ С СИНДРОМОМ ДЕЛЕЦИИ 22Q11.2

[1]ФГБУ «Медико-генетический научный центр» РАМН,
[2]ГБОУ ВПО РНИМУ им. Н.И. Пирогова МЗ РФ, Москва, РФ

*Antonenko V.G.[1], Kotlukova N.P.[2], Kozlova IU.O.[1], Zolotukhina T.V.[1]*

# GUIDANCE ON THE IDENTIFICATION AND MANAGEMENT OF PATIENTS WITH 22Q11.2 DELETION SYNDROME

[1]Research Center of Medical Sciences (RCMG) of the Russian Academy of Sciences,
[2]Pirogov Russian National Research Medical University (RNRMU), Moscow, Russia

**Представлены рекомендации по выявлению и ведению пациентов с синдромом делеции 22q11.2, основанные на материалах, разработанных международным консорциумом по синдрому делеции 22q11.2 и на нашем собственном опыте. Приведен краткий обзор методов, используемых для лабораторной диагностики этого заболевания.**

***Ключевые слова:*** *синдром делеции 22q11.2, велокардиофациальный синдром, синдром Ди Джорджи, врожденные пороки сердца, практические рекомендации.*

**Recommendations on the identification and management of patients with the 22q11.2 deletion syndrome, based on materials developed by an international consortium of 22q11.2 deletion syndrome and on our own experience are presented. A brief review of the methods used for the laboratory diagnosis of the disease is given.**

***Keywords:*** *22q11.2 deletion syndrome, velocardiofacial syndrome, Di Georgie syndrome, congenital heart disease, practical recommendations.*

Синдром делеции 22q11.2 (СД22q11.2) объединяет несколько клинических форм, имеющих единую этиологию — микроделецию района q11.2 хромосомы 22. К этим заболеваниям относятся синдромы Ди Джорджи, велокардиофациальный, конотрункальных и лицевых аномалий. В настоящее время они рассматриваются как единое заболевание, так как, помимо общей этиологии, имеют и значительное перекрывание спектров клинических проявлений. Это объединение является необходимым для успешного выявления и рационального ведения таких больных, а также для корректного медико-генетического консультирования их семей. В качестве объединяющего названия может использоваться и термин «велокардиофациальный синдром», понимаемый в широком смысле как синоним СД22q11.2.

Нужно сказать, что СД22q11.2 занимает особое место среди хромосомных и в частности микроделеционных синдромов. Это связано не только с его высокой частотой (1 случай на 4000 новорожденных), но и с неопределенным прогнозом развития в раннем возрасте. В связи с успехами медицины, в первую очередь кардиохирургии, смертность таких больных снижается и в настоящее время составляет около 4%. В то же время характер клинических проявлений (врожденные пороки сердца – ВПС, судороги, иммунодефицит, аномалии нёба, отставание в развитии, аномалии поведения и психические заболевания) требует постоянного врачебного контроля. Таким образом, больные с СД22q11.2, как правило, постоянно находятся под наблюдением того или иного специалиста, однако значительная вариабельность клинических проявлений

***Контактная информация:***
***Антоненко Валентина Геннадьевна*** – к.м.н., старший научный сотрудник ФГБУ «Медико-генетический научный центр» РАМН
**Адрес:** Россия, 115478 г. Москва, ул. Москворечье, 1
**Тел.:** (495) 631-32-81, **E-mail:** avalgen@yandex.ru
Статья поступила 23.12.13,
принята к печати 28.01.15.

***Contact Information:***
***Antonenko Valentina Gennadyevna*** – Ph.D., Senior Researcher with Research Centre of Medical Genetics (RCMG) of the Russian Academy of Sciences (RAS)
**Address:** Russia, 115478 Moscow, Moskvorechie street, 1
**Tel.:** (495) 631-32-81, **E-mail:** avalgen@yandex.ru
The article received 23.12.13,
accepted for publication 28.01.15.





Final_4_15_new.indd 63 22.07.2015 12:14:46

часто не позволяет своевременно заподозрить заболевание и провести лабораторную диагностику. В то же время ранняя диагностика очень важна для эффективной профилактики осложнений заболевания и медико-генетического консультирования семьи.

Более чем 20-летний мировой опыт изучения СД22q11.2 позволил выработать рекомендации по ведению таких больных, которые были изложены в руководстве, опубликованном в 2011 г. [1]. Представленные ниже рекомендации основаны на материале этого руководства, а также нашего собственного опыта выявления и ведения таких больных.

### Клиническая диагностика

Характерными диагностическими признаками СД22q11.2 в раннем возрасте являются ВПС, аномалии нёба, гипокальциемия (связанная с недоразвитием паращитовидных желез), снижение иммунитета (связанное с недоразвитием тимуса) и лицевые аномалии.

При заболевании можно встретить широкий спектр сердечно-сосудистой патологии, в первую очередь конотрункальные ВПС, т.е. пороки, связанные с аномалиями выводящих отделов сердца. Следует отметить, что частота выявления микроделеции 22q11.2 при некоторых редких формах ВПС может быть довольно значительной. Так, например, у больных с общим артериальным стволом ее выявляют в 30–35% случаев, с перерывом дуги аорты (тип В) – в 60–80%, при дефекте межжелудочковой перегородки (ДМЖП) с атрезией легочной артерии – в 20–50%. Характерно сочетание ВПС с различными аномалиями дуги аорты, подключичных и легочных артерий, а также наличие сложных ВПС. Описаны случаи заболевания с двойным отхождением сосудов от правого желудочка, транспозицией магистральных сосудов, гипоплазией левых отделов сердца и другими формами ВПС.

Для большинства больных характерна функциональная нёбная недостаточность (более 90%). В раннем возрасте она может проявляться нарушением глотания, срыгиванием через нос, в старшем возрасте – носовым оттенком голоса. Примерно у $^1/_4$ пациентов встречаются расщелины неба (подслизистая, реже открытая).

Клинические проявления иммунной недостаточности в виде затяжных заболеваний верхних дыхательных путей, бронхитов, отитов, пиелонефритов и др. характерны более чем для $^1/_3$ больных. Тяжелый врожденный иммунодефицит, требующий специального лечения, встречается менее чем у 1% больных с СД22q11.2.

Гипокальциемия может проявиться как в период новорожденности, так и при различных стрессовых состояниях (заболеваниях, операциях, беременности и др.). Примерно у 40% больных отмечены эпизоды судорог, связанных с гипокальциемией.

Лицевые аномалии и другие микроаномалии развития можно выявить у большинства больных с СД22q11.2. Типичными для заболевания являются следующие признаки: маленькие диспластичные ушные раковины, большой нос с узким основанием и гипопластичными крыльями, длинное узкое лицо, узкие глазные щели с нависающими веками, маленькая нижняя челюсть, длинные, тонкие пальцы рук. Нередко встречаются и другие микроаномалии развития (МАР). Они не всегда бывают специфичными и ярко выраженными, особенно у детей раннего возраста (рис. 1 и 2) [2, 3]. В 2004 г. на основании анализа 111 описаний было показано, что для детей первого года жизни с СД22q11.2 характерным является несколько иной спектр МАР: низко посаженные и повернутые кзади ушные раковины со сглаженным рисунком, узкое основание и толстый кончик носа, широкая переносица, опущенные углы рта, микростомия, короткий фильтр, длинные, тонкие пальцы рук с широкими кончиками [4].

Наличие у пациента раннего возраста двух или более характерных признаков является основанием для лабораторного обследования.

В 2013 г. на основании детального изучения клинических проявлений у 194 пациентов с

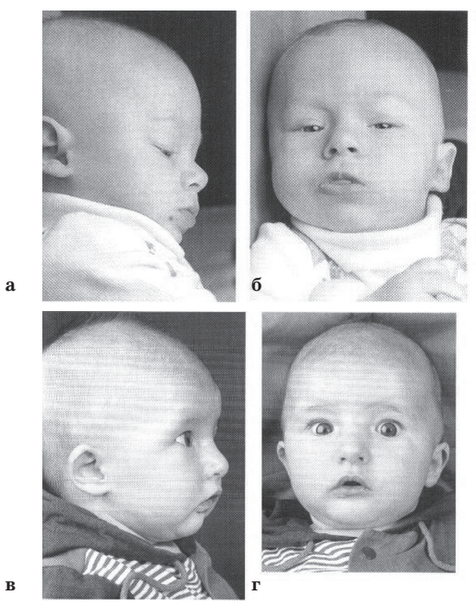


**Рис. 1. Дети раннего возраста с типичными лицевыми особенностями СД22q11.2. [2].**

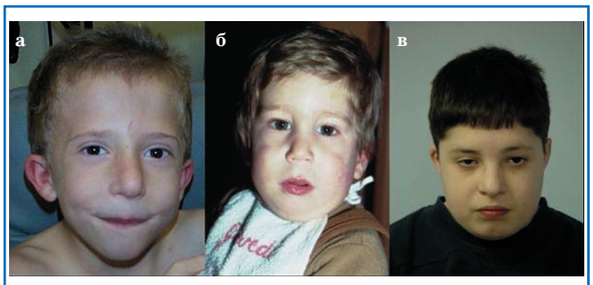


**Рис. 2. Пациенты с типичными лицевыми особенностями СД22q11.2. [3].**



Final_4_15_new.indd 64 22.07.2015 12:14:46

СД22q11.2 и анализа опубликованных данных F.P. Monteiro et al. [5] предложили алгоритм для выявления пациентов с высоким риском заболевания. Авторы выделяют 3 группы признаков.

*I. Абсолютные показания для лабораторного тестирования:*

1) ВПС, встречающиеся при СД22q11.2 с высокой частотой (прерванная дуга аорты (тип B), общий артериальный ствол, тетрада Фалло с атрезией легочной артерии);

2) неонатальная гипокальциемия, связанная с гипопаратиреоидизмом.

*II. Признаки, характерные для СД22q11.2:*

1) ВПС (тетрада Фалло, субартериальный, субпульмонарный или смещенный кзади ДМЖП, коарктация аорты);

2) аномалии нёба (велофарингеальная недостаточность, открытая или подслизистая расщелина нёба);

3) иммунодефицит, подтвержденный лабораторно и/или недоразвитие тимуса (гипоплазия/аплазия);

4) характерное лицо с наличием 4 и более МАР, по крайней мере 3 из которых следующие: длинное лицо, нависающие веки, большой нос с узким основанием, гипоплазия крыльев носа;

5) шизофрения.

*III. Признаки, встречающиеся при СД22q11.2:*

1) нейрокогнитивные дисфункции (нарушение психомоторного развития, речевые нарушения, трудности в обучении);

2) аномалии дуги аорты/ легочных артерий;

3) две или более МАР в возрасте старше 2 лет или одна или более МАР в возрасте до 2 лет;

4) гиперназальный оттенок голоса;

5) другие ВПС (другие типы ДМЖП, транспозиция магистральных сосудов, двойной выход сосудов из правого желудочка, дефект межпредсердной перегородки, открытый артериальный проток);

6) изолированная расщелина язычка или верхней губы;

7) аномалии мочеполовой системы.

Показанием для лабораторного тестирования являются: наличие любого признака из группы I; наличие двух признаков из группы II или одного из группы II и двух из группы III; наличие 4 признаков из группы III. Для детей первого года жизни достаточно наличия одного признака из группы II и одного из группы III.

### Клинические проявления по системам органов

При СД22q11.2 может наблюдаться большое разнообразие клинических форм – от тяжелых с выраженным иммунодефицитом и ВПС, которые до недавнего времени расценивались как летальные, до субклинических состояний, выявляемых у родителей при обследовании по поводу рождения больного ребенка, проявляющихся небольшими лицевыми аномалиями и носовым оттенком голоса. Но в большинстве случаев заболевание протекает как полисистемное, включающее ВПС, врожденные пороки и функциональные нарушения различных органов, МАР, а также отставание в психомоторном развитии. С возрастом у больных с СД22q11.2 причиной обращения к врачу могут послужить: отставание в физическом, психомоторном и умственном развитии, нарушение речи, трудности в обучении, аномалии поведения, психические заболевания, носовой оттенок голоса, нейросенсорная или кондуктивная потеря слуха, патология опорно-двигательного аппарата. Ниже представлены аномалии развития и функциональные нарушения различных органов и систем, встречающиеся при СД22q11.2.

**Физическое развитие и нервная система.** Для больных характерно отставание в физическом и психомоторном развитии, около $^1/_3$ пациентов имеют в дальнейшем умственную отсталость, около $^1/_3$ – пограничный уровень развития интеллекта и около $^1/_3$ – нормальный интеллект. Более 90% больных детей испытывают трудности в обучении. Нередки нейропсихические расстройства, у детей они могут проявляться в виде дефицита внимания и аутистических нарушений, у взрослых – в виде страхов и депрессивных состояний, а также шизофрении и других психозов (>20%). Более редкими проявлениями со стороны нервной системы являются судороги, не связанные с гипокальциемией (5%), полимикрогирия, аномалии мозжечка, дефекты нервной трубки, мигрень с тошнотой и рвотой. Около 20% взрослых пациентов имеют низкий рост.

**Глаза.** Могут наблюдаться: страбизм (15%), нарушения рефракции, задний эмбриотоксон, извитые сосуды сетчатки; реже – склерокорнеа, колобома, птоз.

**Уши.** Нейросенсорная или кондуктивная тугоухость характерна для 30-40% больных, описан хронический отит.

**Пищеварительная система.** Встречаются гипоплазия эмали зубов и хронический кариес, а также гастроэзофагеальный рефлюкс, дисфагия, запоры, холелитиаз; реже – атрезия пищевода, трахеопищеводный свищ, неперфорированный анус, незавершенный поворот кишечника, болезнь Гиршпрунга, пупочная грыжа, диафрагмальная грыжа.

**Мочеполовая система.** Около 30% больных с СД22q11.2 имеют структурные аномалии мочевого тракта, в т.ч. агенезию одной почки и поликистоз почек, реже – гипоплазию, удвоение почек, гидронефроз, нефрокальциноз, гипоспадию, отсутствие мочеиспускательного канала, крипторхизм. В 11% случаев отмечены нарушения мочеиспускания.

**Опорно-двигательная система.** У 45% больных с СД22q11.2 развивается сколиоз, при этом в 6% случаев он требует хирургической коррекции. Встречаются также аномалии шейных позвонков, грудные позвонки в форме бабочек, смещение надколенника, идиопатические боли в





Final_4_15_new.indd 65 22.07.2015 12:14:46

*Таблица 1*

**Состояния, требующие неотложных врачебных действий и профилактики**

| Проявления | Профилактика осложнений |
|---|---|
| Аспирационная пневмония | Кормление маленькими порциями, кормление через зонд |
| Хирургические осложнения всех типов (кровотечение, ателектазы, судороги, трудности интубации) | Тщательное наблюдение в пери- и послеоперационном периодах, включая определение уровня ионизированного кальция и кислорода; использование интубационных инструментов меньшего размера |
| Сужение естественных отверстий (верхних дыхательных путей, спинномозгового канала, слухового прохода) | Использование интубационных инструментов меньшего размера, часто требуется удаление серных пробок для улучшения слуха |
| Аномальная анатомия (везде) | Предварительные исследования до операции |
| Аномальная анатомия сосудов | Проведение магнитно-резонансной ангиографии перед фарингопластикой |
| Развитие велофарингеальной недостаточности после аденоэктомии | Оценка соотношения риска/пользы |
| Возникновение апноэ во сне после манипуляции на задней стенке глотки | Оценка соотношения риска/пользы |
| Гипокальциемия во время биологических стрессов (операции, инфекции, ожоги, роды) | Мониторинг уровня ионизированного кальция, решение вопроса о необходимости повышения дозы витамина D и введения кальция |
| Гипокальциемия при воздействии повреждающих факторов (алкоголь, панкреатит) | Ограничение употребления алкоголя, тщательное наблюдение при панкреатите, определение уровня кальция |
| Развитие нефрокальциноза в результате лечения гипокальциемии | Тщательное наблюдение |
| Судорожный синдром (миоклония, локальные или генерализованные судороги) | Исследование уровня кальция и магния и проведение адекватной терапии, использование антиконвульсантов (клозапин, другие антипсихотические медикаменты) |
| Запоры | Стандартные мероприятия |
| Тенденция к формированию кист всех типов | Стандартные мероприятия |
| Чувствительность к кофеину | Ограничить употребление кофеина (колы, энергетических напитков и кофе) |
| Повышенная потребность во сне | Большая продолжительность сна с постоянным более ранним временем засыпания по сравнению с возрастной нормой может уменьшить возбудимость и улучшить обучаемость |
| Повышенная потребность в режиме, порядке, руководстве | Нужно учитывать при воспитании ребенка |
| При беременности – повышенный риск гипокальциемии, психических заболеваний, судорог, нарушения социальной адаптации | Тщательный мониторинг и профилактика осложнений |

ногах, сакральный синус; реже – сдавление шейного отдела позвоночника, краниосиностоз, пре- и постаксиальная полидактилия кистей и стоп.

**Гематологическая система.** Часто встречается тромбоцитопения (30%) и спленомегалия (10%), реже отмечены: синдром Бернара–Сулье, аутоиммунная нейтропения, лейкемия, лимфома, гепатобластома.

**Эндокринная система.** Гипотиреоидизм встречается у 20% больных, гипертиреоидизм – у 5%, ожирение характерно для 35% взрослых больных.

Из прочих проявлений можно отметить себорею, дерматиты, варикозное расширение вен и аутоиммунные заболевания.

В связи с полисистемным характером заболевания больным с СД22q11.2 необходимо тщательное наблюдение врачами различных специальностей. В табл. 1 и 2 представлены состояния, требующие неотложных врачебных действий, и рекомендации по динамическому наблюдению и обследованию пациентов.

### Генетические аспекты СД22q11.2

Высокая частота СД22q11.2 связана с особенностью архитектуры генома данного хромосомного района. Последовательности низкочастотных повторов (LCR) с высокой степенью гомологии, фланкирующие район делеции, делают его особенно чувствительным к перестройкам вследствие неравного мейотического кроссинговера и аберрантных интерхромосомных обменов. В основе патогенеза СД22q11.2 лежат эмбриогенетические нарушения, связанные с утратой генетического материала. Ключевую роль в формировании характерных аномалий развития играет ген TBX1 – транскрипционный фактор, локализованный в районе делеции [6]. Как и при других хромосомных заболеваниях, генный дисбаланс может быть причиной нарушения форми-


Final_4_15_new.indd 66 22.07.2015 12:14:46

*Таблица 2*

**Рекомендации по динамическому наблюдению и обследованию пациентов с СД22q11.2**

| Обследования | При постановке диагноза | 0–12 месяцев | Дошкольный возраст (1–5 лет) | Школьный возраст (6–11 лет) | Подростки (12–18 лет) | Взрослые (старше 18 лет) |
|---|---|---|---|---|---|---|
| Ионизированный кальций, паратгормон[1] | + | + | + | + | + | + |
| Тиреотропный гормон (ежегодно) | + | | + | + | + | + |
| Клинический анализ крови (ежегодно) | + | + | + | + | + | + |
| Иммунологический статус[2] | + | + | + | | | |
| Офтальмологическое обследование | + | | + | | | |
| Определение функции неба | + | + | + | | | |
| Аудиограмма | + | + | + | | | + |
| Исследование шейного отдела позвоночника (после 4 лет)[3] | | | + | | | |
| Исследование позвоночника (сколиоз) | + | | + | | + | |
| Исследование зубов | | | + | + | + | + |
| УЗИ почек | + | | | | | |
| Электрокардиограмма | + | | | | | + |
| ЭХО-кардиограмма | + | | | | | |
| Оценка развития[4] | + | + | + | | | |
| Успеваемость в школе | | | | + | + | |
| Социализация/практическая деятельность | + | + | + | + | + | + |
| Психические/ эмоциональные/ поведенческие особенности[5] | + | | + | + | + | + |
| Исследование систем организма | + | + | + | + | + | + |
| Обследование родителей на наличие делеции | + | | | | | |
| Генетическое консультирование | + | | | | + | + |
| Гинекологическая и контрацептивная консультация | | | | | + | + |

[1]В младенчестве уровень кальция следует определять каждые 3–6 месяцев, в детстве и у взрослых – 1 раз в год, а также до и после операции, в течение беременности регулярно; [2]исследование функции иммунитета обязательно перед вакцинацией живой вакциной; [3]исследование шейного отдела позвоночника в передне-задней и боковой проекции, при разгибании, открытом рте, также выполняется снимок основания черепа; при симптомах компрессии необходима срочная неврологическая помощь; [4]часто встречаются нарушения моторики и речи, раннее выявление и вмешательство могут улучшить результат; [5]настороженность в отношении нарушений поведения, эмоционального состояния и мышления, включая галлюцинации и бред, в подростковом возрасте и у взрослых, отнесение к группе риска по нарушениям поведения (сексуальная активность, употребление алкоголя и наркотиков и др.).

рования различных органов и систем; с этим связан полисистемный характер клинических проявлений при СД22q11.2. Размер делеции варьирует от 1 до 3 млн п.о., при этом не выявлено корреляции между размером делеции и клиническими проявлениями синдрома. Большинство случаев синдрома возникает спонтанно (de novo), однако около 10% составляют семейные формы, когда делеция присутствует также у одного из родителей. Мальчики и девочки поражаются с одинаковой частотой.

### Медико-генетическое консультирование

При выявлении СД22q11.2 у ребенка семьям необходимо медико-генетическое консультирование. Врач-консультант информирует семью о





Final_4_15_new.indd 67 22.07.2015 12:14:46

частоте заболевания, этиологии, клинических проявлениях, методах выявления, риске повторения и возможностях пренатальной диагностики. Необходимо обследование родителей на наличие СД22q11.2, так как в некоторых случаях заболевание имеет минимальные фенотипические проявления; описаны также случаи соматического мозаицизма. При выявлении перестройки у одного из родителей риск повторного рождения в семье больного ребенка составляет 50%. При этом невозможно предугадать характер и степень тяжести проявлений у ребенка. Так, например, у женщины с СД22q11.2, имеющей субклинические проявления в виде подслизистой расщелины нёба и лицевых аномалий, может родиться ребенок с тяжелым иммунодефицитом и ВПС. При отсутствии делеции у родителей риск повторного рождения больного ребенка низкий, он только немного выше популяционного за счет возможности гонадного мозаицизма. В редких случаях заболевание может быть связано с транслокацией, затрагивающей район 22q11, при этом величина риска изменяется. Пренатальная диагностика показана в случаях, когда один из родителей имеет СД22q11.2, при наличии в семье ребенка с данным синдромом, а также при выявлении характерных ультразвуковых маркеров у плода (ВПС, пороки развития мочеполовой системы, расщелины губы и/или нёба и др.).

Необходимость в консультации генетика может возникать неоднократно в разные периоды жизни больного, в особенности в подростковом возрасте, когда увеличивается риск развития аномалий поведения и психических заболеваний, а также у взрослых при создании ими семьи.

### Методы диагностики СД22q11.2

Для диагностики СД22q11.2 необходимы молекулярно-генетические или молекулярно-цитогенетические исследования, так как при стандартном цитогенетическом анализе эта делеция не визуализируется и кариотип пациентов представляется нормальным. В настоящее время применяют как прямые, так и косвенные методы выявления микроделеции.

Наиболее распространенным в клинической практике является молекулярно-цитогенетический FISH-метод с использованием локус-специфичных ДНК-зондов на критический для данной микроделеции район, расположенный в области q11.2 длинного плеча хромосомы 22, содержащей ген TBX1. FISH-метод является прямым и позволяет определить наличие или отсутствие делеции у пациента. Он позволяет выявлять около 95% микроделеций 22q11.2.

Микросателлитный анализ – это косвенный молекулярный метод диагностики СД22q11.2, основанный на анализе полиморфизма микросателлитных последовательностей, перекрывающих область делеции 22q11.2. Он позволяет выявить наличие делеции и оценить ее размер. Исследование проводится на основе семейного анализа с использованием образцов крови ребенка и его родителей.

Мультиплексная пробозависимая лигазная реакция с последующей амплификацией (MLPA) является современным количественным высокоточным методом молекулярной диагностики СД22q11.2, не требующим семейного анализа. Метод MLPA позволяет в одной реакции не только выявить делецию и ее размер, но и определить наличие дефектов других локусов в других хромосомах, вызывающих сходные клинические проявления.

### Заключение

За более чем 20-летний период изучения СД22q11.2 накоплен большой опыт по выявлению и ведению больных с данным синдромом. Современные методы лабораторной диагностики являются эффективными и доступными. Ранняя диагностика позволяет в значительной мере уменьшить частоту и степень проявления осложнений заболевания, однако в настоящее время диагноз не всегда ставится своевременно. Нередко возникают трудности и при ведении таких больных. Это связано и с многообразием клинических проявлений заболевания, и с тем, что оно все еще недостаточно известно практическим врачам. Данные рекомендации отражают современные представления о СД22q11.2 и могут быть полезны врачам различных специальностей – кардиологам, хирургам, педиатрам, оториноларингологам, эндокринологам, неврологам, психиатрам и др.

### Литература


1. *Bassett AS, McDonald-McGinn DM, Devriendt K, Digilio MC, Goldenberg P, Habel A, Marino B, Oskarsdottir S, Philip N, Sullivan K, Swillen A, Vorstman J, and the International 22q11.2 Deletion Syndrome Consortium.* Practical Guidelines for Managing Patients with 22q11.2 Deletion Syndrome. J. Pediatr. 2011; 159: 332–339.
2. *Schinzel A.* Catalogue of Unbalanced Chromosome Aberrations in Man. Berlin, New York: Walter de Gruiter, 2001.
3. *Shprintzen RJ.* Velo-Cardio-Facial Syndrome: 30 years of Study. Dev. Desabil. Res. Rev. 2008; 14: 3–10.
4. *Антоненко В.Г.* Фенотипические проявления при микроделеции 22q11.2, оценка диагностической значимости микроаномалий развития: Автореф. дисс. … канд. мед. наук. М., 2004.
5. *Monteiro FP, Vieira TP, Sgardioly IC, et al.* Defining new guidelines for screening the 22q11.2 deletion based on a clinical and dysmorphologic evaluation of 194 individuals and review of the literature. Eur. J. Pediatr. 2013; 172 (7): 927–945.
6. Velo-Cardio-Facial Syndrome. A Model for Understanding Microdeletion Disoders. K.C.Murphy, P.J. Scambler, eds. New York: Cambrige University Press, 2005.




Final_4_15_new.indd 68 22.07.2015 12:14:46