© Игнатова М.С., 2011

М.С. Игнатова

КИСТОЗЫ ПОЧЕК У ДЕТЕЙ С ПОЗИЦИЙ ЦИЛИОПАТИЙ

ФГБУ МНИИ педиатрии и детской хирургии Минздравсоцразвития России, Москва

В Online Mendelian Inheritance in Man (OMIM) указывается, что более чем при 100 наследственных заболеваниях человека выражен кистоз почек (КП). Через специализированное нефрологическое отделение МНИИ П и ДХ МЗСР России ежегодно проходит несколько десятков детей с различными заболеваниями почек, у которых при УЗИ выявляются кистозные изменения в почечной паренхиме. В ряде случаев определение кисты в почках у ребенка является случайной находкой при сонографии, практически не влияющее на течение основного нефрологического заболевания. Причина появления таких кист остается предметом исследований. Существенный вклад в дифференцирование различных КП внесла генетика, хотя о поликистозной болезни почек (ПКБ) было известно со времен Гиппократа [1].

Основными кистозными заболеваниями, наблюдаемыми в детском нефрологическом стационаре, оказываются аутосомно-доминантная (АДПКБ), аутосомно-рецессивная (АРПКБ) ПКБ и нефронофтиз (НФ). Хотя АДПКБ нередко называют «взрослым» типом ПКБ [2], однако при УЗИ почек плода могут выявляться изменения, которые клинически проявляются ПКБ в первые годы жизни ребенка.

Под нашим наблюдением находится мальчик А. с АДПКБ по линии отца. Заболевание выявлено в возрасте 6 лет, когда было проведено обследование ребенка в связи постановкой диагноза ПКБ у отца. У мальчика отмечались следы белка в моче, оксалатно-кальциевая кристаллурия (ОКК). Размеры кист в обеих почках от 0,3 до 2,8 см в диаметре. В последующие годы происходило увеличение размеров кист. Мальчик жаловался на слабость, быструю утомляемость, снижение аппетита. Потеря белка с мочой – 0,33 г/л, гипероксалурия и ОКК. По данным суточного мониторирования артериального давления (СМАД) – латентная артериальная гипертензия (АГ). По данным УЗИ – гепатоспленомегалия, почки увеличены в размерах, в паренхиме обеих почек множественные кисты (рис. 1). Некоторые кисты имеют утолщенные эхогенные стенки. Поставлен диагноз: АДПКБ. Проводится лечение эналаприлом.

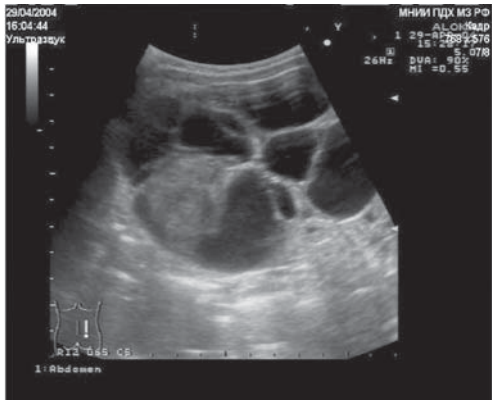

Рис. 1. УЗИ почек больного А. 13 лет с АДПКБ: кисты в почке.

АРПКБ чаще проявляется в первые месяцы жизни ребенка, причем одним из обычных осложнений уже в первые дни жизни бывают нарушения со стороны дыхательного тракта. Однако возможно и более позднее обнаружение АРПКБ.

Под нашим наблюдением была девочка Л. из семьи с мочекаменной болезнью по линии отца. В 1,5 года по месту жительства поставлен диагноз АРПКБ на основании УЗИ, при котором выявлено увеличение размеров почек, множественные кисты в паренхиме почек размером до 0,9 см в диаметре. В МНИИ П и ДХ девочка поступила в возрасте 3,5 лет в тяжелом состоянии с явлениями хронической почечной недостаточности (ХПН):

Контактная информация:
Игнатова Майя Сергеевна – д.м.н., проф. отделения наследственных и приобретенных болезней почек ФГБУ МНИИ педиатрии и детской хирургии Минздравсоцразвития России
Адрес: 125412 г. Москва, Талдомская, 2
Тел.: (495) 488-51-13, **E-mail:** nephrolog@pedklin.ru
Статья поступила 24.12.11, принята к печати 25.01.12.

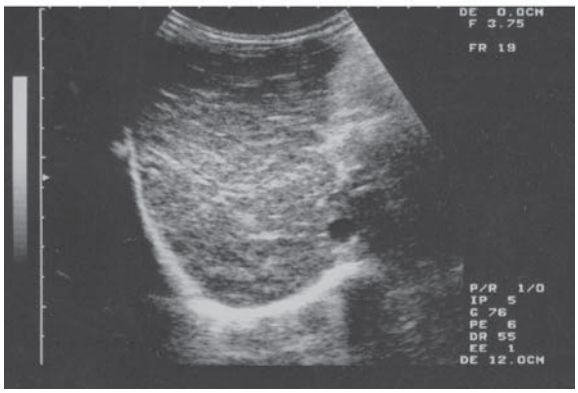

Рис. 2. УЗИ почек больной Л. 3,5 лет с АРПКБ: кисты в почке.

креатинин крови 540 мкмоль/л, метаболический ацидоз (pH 7,27, pO_2 96 mm Hg, pCO_2 29,7 mm Hg, BE – 11,7 мэкв/л), оптическая плотность мочи 1003, резкое снижение показателей аммонио- и ацидогенеза, выражены множественные (>8) внешние стигмы соединительнотканного дизэмбриогенеза, открытое овальное окно сердца, размеры желчного пузыря увеличены, множественные перегибы желчного протока, паренхима почек утолщена, ее эхогенность выше печеночной, в паренхиме множественные кисты (рис. 2). Девочке поставлен диагноз: АРПКБ, терминальная ХПН. Переведена в республиканскую детскую больницу для заместительной терапии.

В настоящее время изучение ПКБ осуществляется с позиций цилиопатий [3]. На 9-м ежегодном Конгрессе ESPN было показано, что при фин-ском типе врожденного нефротического синдрома в нефроне и собирательных трубочках выявляются дефектные первичные цилии, что, возможно, объясняет появление кистоза при этом заболевании [4]. Современные исследования показывают, что существует прямая связь между механосенсорной функцией белков первичных ворсинок и возможностью развития ПКБ [5]. Термин «цилиопатия» появился в начале XXI века. J.L. Badano et al. [6] определяют цилиопатии как новый класс заболеваний, связанных с генетическими дефектами. Именно об этом говорят экспериментальные исследования и клинические наблюдения [7]. В настоящее время появились работы, которые показывают, что появление ранних и тяжелых случаев АДПКБ связано с патологией цилий [8]. До сравнительно недавнего времени считалось, что в клинической картине цилиопатий должен присутствовать кистоз органов, прежде всего почек, в связи с морфологическим или функциональным изменением цилий (ворсинок) в эпителиальных клетках канальцев. Однако в последнее время экспериментальные исследования показали, что цилии имеют отношение и к развитию костей [9].

Цилии (в переводе ворсинки, реснички) и жгутики на ранних этапах эволюции живых организмов служили одноклеточным средством передвижения. Сложно организованные живые существа, включая всех млекопитающих, использовали цилии для выполнения разнообразных функций. При этом оказалось, что белки, входящие в состав ворсинок, очень консервативны и сохранили свои свойства на протяжении многих миллионов лет [10]. В настоящее время определено, что ворсинка представляет собой высоко организованную органеллу, имеющую собственную оболочку. Структурной единицей ворсинки является аксонема, состоящая из 9 пар микротрубочек. Существует два вида цилий: мобильные цилии (Mobile cilium 9+2) и немобильные сенсорные цилии (Sensory cilium 9+0) (рис. 3). Для сенсорных цилий характерно название «первичные» или моноцилии.

С 30-х годов XX века пристально изучается синдром Картагенера, зависящий от нарушений мобильных цилий [11]. Заболевание носит также название «синдрома неподвижных ресничек». Синдром Картагенера характеризуется наличием трех составляющих: бронхоэктазов, хронического синусита, а также в 50% случаев обратного расположения внутренних органов. В основе патологии лежит генетически детерминированная дискинезия мобильных ворсинок.

В конце XX – начале XXI века с нарастающей частотой публикуются работы, говорящие о цилиях как причине развития разнообразных заболеваний, причем акцент делается на состоянии немобильных ворсинок [12]. Первичные цилии у млекопитающих вездесущи: они обнаружены на обонятельных клетках, палочках и колбоч-

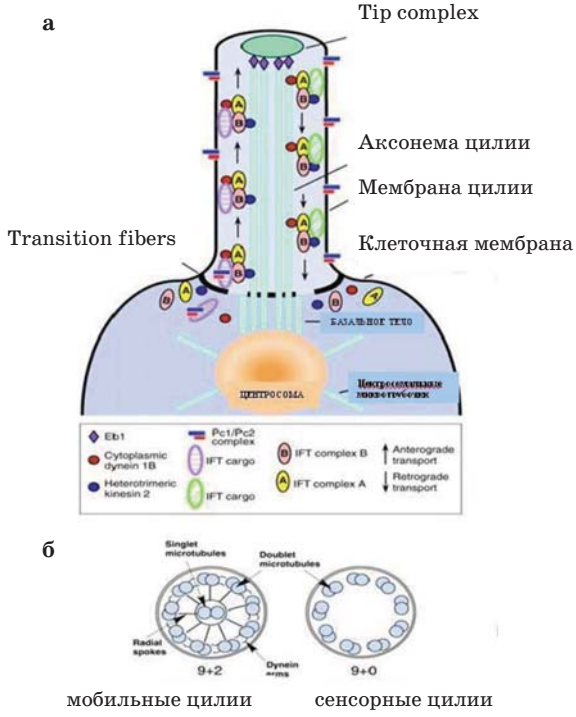

Рис. 3. Морфология цилий с аксонемами 9+2 и 9+0 (а, б)*.
*По данным [35].

ках сетчатки, клетках почечного тубулярного эпителия, мезенхимальных клетках, нейронах. В состав замыкательной части аксонемы входят полицистины – продукты генов ПКБ, продукты генов НФ, рецепторы соматостатина, серотонина, тромбоцитарного фактора роста α, ванилоида 4, представляющего рецепторные каналы с переменным потенциалом [13]. Длина первичных ворсинок связана с количеством тубулина – продукта гена туберозного склероза [14].

Количество цилий не одинаково в клетках различных органов. В некоторых эпителиальных клетках может выявляться несколько сотен ворсинок с аксонемой 9+2, в то же время в этой же клетке имеется лишь одна цилия с аксонемой 9+0. Первичные цилии, называемые «сенсорными цилиями», рассматриваются как антенны, воспринимающие внешние химические и механические воздействия [15]. Они улавливают звук, свет, запах, движение жидкости, изменения осмомолярности. Полученная информация передается своеобразным комплексом внутриклеточных органелл: цилии/базальные тельца/центросома внутри и вне клетки с помощью Ca^{2+}. Работы последних лет указывают на незаменимую роль цилий в физиологии и гомеостазе эпителиальных почечных клеток [16].

Генетические исследования выявили, что многие кистозные заболевания почек и печени связаны с мутацией генов, определяющих состояние первичных ворсинок в почках [17]. Сообщается об участии ворсинок в развитии заболеваний, когда страдание касается одного органа, в частности, почек, и о плейотропных болезнях, таких как синдром Барда–Бидля, при котором практически все органы в той или иной степени поражены в связи с изменением структуры или функции цилий [18].

Первичные цилии, судя по исследованиям последних лет, встречаются во всех органах. Ворсинка содержит сотни различных белков, и изменение структуры или функции одного из них сопровождается выходом из строя всей цилии [19].

Цилии обладают активным обменом веществ. Каждые 6 ч происходит обмен около 20% белков ворсинки с участием моторных белков кинезинов. Этот обмен белков получил название внутрижгутикового транспорта [20]. Суть указанного процесса в переносе структурных белков ворсинки из цитоплазмы в микротрубочки, где эти белки включаются в процесс структурной сборки аксонемы [21]. Экспериментальные исследования на животных показывают, что нормальный процесс структурного обновления аксонемы не происходит, если дефектны киназы [22]. Хотя кистозные болезни у человека гетерогенны, исследования генетики и молекулярной биологии показывают, что в их развитии немаловажную роль имеют продукты генов моноцилий [23]. Выяснено, что продукты генов ПКБ экспрессируются не только на первичных цилиях, но на базальных тельцах, связанных с цилиями, и центросомах, а так как они присутствуют во всех органах и тканях, то этим объясняется частое сочетание поражения почек при ПКБ со страданием других органов, в частности развитие кистоза печени, поджелудочковой железы и селезенки. При АДПКБ среди 30 исследованных детей в 30% случаев наблюдалось сочетание кист в почках и печени, в 10% – сочетание кист в почках и поджелудочковой железе, у 2 детей наблюдалось наличие кист в почках и селезенке [24].

АДПКБ приводит к ХПН обычно у людей старше 40 лет. В детском возрасте причиной ХПН среди почечных кистозов наиболее частой причиной оказываются АРПКБ и нефронофтиз (НФ). Впервые НФ назвали «цилиопатией» F. Hildebrandt и E. Otto [25]. Специальное внимание на НФ и ассоциированные нефропатии обратил в своей лекции S. Saunier [26]. НФ имеет несколько вариантов течения. Изучены 9 генов, вызывающих эту патологию, причем самый распространенный оказывается мутация гена NPHP1, локализованного на длинном плече хромосомы 2 (2q12–q13). Продукт гена – нефроцистин, а заболевание обычно называют «ювенильным нефронофтизом», а также нефронофтизом I типа. При этом заболевании, даже когда выражена почечная недостаточность, изменения в моче минимальны или отсутствуют, однако выражены полиурия, полидипсия и анемия.

Под нашим наблюдением находится больная А., 15 лет, у которой отмечены отставание физического развития с 6 лет, полидипсия с 11 лет, полиурия, гипостенурия и нормохромная гипорегенераторная анемия с 13 лет. В возрасте 14 лет определено повышение креатинина крови до 153 мкмоль/л. При обследовании в нефрологическом отделении МНИИ П и ДХ выявлено >5 внешних стигм соединительнотканного дизэмбриогенеза, при УЗИ – уменьшение в размерах почек, повышение эхогенности коркового слоя почки, наличие мелких кист в кортикомедуллярной зоне (рис. 4). ДНК-

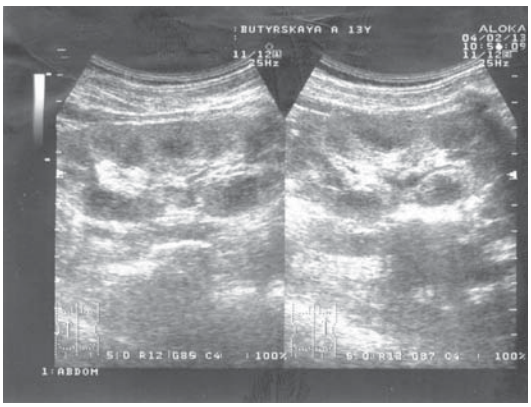

Рис. 4. УЗИ почек больной 15лет с НФ: кисты в медуллярном слое почек.

диагностика в Медико-генетическом центре РАМН подтвердила наличие мутации гена NPHP1. Девочке с ювенильным типом НФ проведена успешная родственная трансплантация от матери. Функциональное состояние почки у девочки на протяжении 2 лет вполне удовлетворительное.

Проведенное позиционное клонирование более чем у 1000 семей с НФ установило, что наиболее частой причиной НФ оказывается мутация NPHP1 – гена, ответственного за 1-й тип НФ (21%). Из мутаций остальных 8 генов наиболее часто встречается NPHP5 (3%), остальные выявляются еще реже. В общей сложности более чем в 70% случаев НФ установить мутацию одного из 9 изученных генов NPHP не удается. Возникает вопрос о наличии еще неидентифицированных генов, ответственных за развитие НФ [27].

Значительно реже (частота 1%, как обнаружено при позиционном клонировании), чем ювенильный, встречается в популяции инфантильный НФ. Это НФ 2-го типа, при котором мутантный ген – INV локализован на длинном плече хромосомы 9 (9q22–q31). Продукт гена – инверсин [28]. Особенностью 2-го типа НФ является увеличение размеров почек и появление кист не только в медуллярной, но и в кортикальной зонах. Так как в функции инверсина входит правильное расположение внутренних органов в период раннего эмбриогенеза [29], то следствием мутации гена является наряду с признаками НФ появление situs viscerum inversus. В настоящее время расшифровано участие цилий в синдроме «situs viscerum inversus». У позвоночных эмбриональный узел, расположенный в дистальной части зародыша, является организующей структурой на ранних этапах его развития. При этом эмбриональный узел имеет единственную первичную цилию, которая осуществляет передачу импульса на периферию [30]. Происходит первоначальное нарушение биполярной симметрии эмбриона, вслед за чем устанавливается асимметрия экспрессии генов эмбрионального узла. Это приводит к передаче импульса к наружному листку мезодермы и развивающимся органам. Мобильные ворсинки, находящиеся в центре узла, генерируют ток жидкости, а первичная ворсинка, расположенная на периферии эмбрионального узла, улавливает этот ток и влияет на последующий каскад явлений, обусловливающих асимметрию органов. Возможно возникновение ситуации при неправильном движении ворсинки, когда формирование лево-правой асимметрии приобретает «случайный характер». Часть эмбрионов в эксперименте имеют situs solitus, то есть нормальное расположение внутренних органов. Другая часть экспериментальных эмбрионов получает обратное расположение органов. Подобный результат, изученный в эксперименте на крысах [31], оказался типичным для всех позвоночных. У человека situs inversus отмечается при инфантильной форме НФ.

Девочка Л. поступила под наше наблюдение в возрасте 1 года 8 мес с протеинурией до 0,613 г/24 ч и гипохромной анемией. Определено >5 внешних стигм дизэмбриогенеза. При УЗИ выявлено обратное расположение печени и селезенки. Почки значительно увеличены в размерах. В паренхиме обеих почек определяются крупные до 1,5 см в диаметре кисты. Выявлены открытое овальное окно, пролапс митрального и трикуспидального клапанов. Выражены гипоизостенурия, анемия, декомпенсированный метаболический ацидоз. Креатинин крови – 136 мкмоль/л, СКФ – 30,9 мл/мин. Сочетание почечного поликистоза с ранним развитием ХПН, обратным расположением внутренних органов позволило поставить диагноз: инфантильный нефронофтиз [32]. В течение последующих 4 месяцев, развилась АГ. Креатинин крови повысился до 424 мкмоль/л, выявлены гиперкалиемия, тяжелый метаболический ацидоз. Проводится постоянный перитонеальный диализ.

Изучение генов, определяющих при мутации развитие цилиопатий, показало, что NPHP 3, 4, 5 вызывает различные ренальные поражения [33].

В конце XX века нам пришлось наблюдать семью с сочетанием тапеторетинальной дегенерации и медуллярным КП [34].

Слепая от рождения девочка Ш. 6 лет от родственного брака II степени поступила в отделение наследственной патологии. Мальчик от I беременности умер в 11 лет с явлениями терминальной ХПН, был слеп от рождения. Офтальмологический диагноз: тапеторетинальная дегенерация. С 2 лет у девочки выражены полиурия и полидипсии, 10 стигм внешнего соединительнотканного дизэмбриогенеза, анемия. СКФ 48 мл/мин, метаболический ацидоз. Теряет за сутки с мочой 0,5 г белка, сахар не определяется, осмотическая плотность мочи не превышает 1005. При рентгеносцинтиграфии с I^{131}-гиппураном выявлено мультифакториальное снижение его плотности в обеих почках. Наличие признаков ХПН, мозаичность дефектов накопления радиофармпрепарата в почечной ткани позволили поставить диагноз медуллярного КП. Последнее в сочетании с врожденной тапеторетинальной дегенерацией у двух сибсов от кровнородственного брака были основанием для установления диагноза: синдром Сениора–Локена.

В настоящее время известно, что ген NPHP5, ответственный за развитие синдрома Сениора–Локена, имеет продукт IQCB и взаимодействует с геном ретинопатии RPGR (retinitis pigmentosa GTPase regulator). Суть взаимодействия этих генов уточняется.

Изучается и клинико-генетическая картина при наличии мутации NPHP3. Основываясь на изменениях нефроцистина 3 в эксперименте на мышах, которым свойственно развитие НФ, осуществлено исследование 588 семей, у которых отмечалась мутация NPHP3, с контролем в 80 семьях, где не было случаев НФ [35]. Исследования осуществлялось в Швейцарии, Австрии и

Таблица

Современные методы лечения ПКБ в эксперименте на животных

Лекарство	Механизм действия	Результат
Octreotide (аналог соматостатина)	ингибирует цАМФ	уменьшает образование кист в почках и печени, но не влияет на функцию почек
Антагонисты вазопрессина, в том числе Tolvaptan	снижают уровень цАМФ	уменьшают размер и вес почек, снижают креатинин крови
CFTR (регулятор состояния белков при образовании фиброза в почечной ткани)	ингибирует секрецию жидкости в кистах	улучшает функцию почек
Triptolide – естественный продукт, экстракт из лечебных трав	ингибирует полицистин 2, влияющий на метаболизм кальция	улучшает функцию почек
Rapamycin – иммуносупрессант, ингибитор пролиферативного сигнала	влияет на mTOR (место поражения у млекопитающих)	уменьшает размер кист, снижает уровень мочевины крови
Roscovitine – ингибитор киназ, вовлеченных в метаболизм цилий	влияет на рост кист, тормозит прогрессирование болезни	стабилизируя состояние кист, позволяет ждать применения более действенных лекарств

Курдистане. В Курдистане заболевание зафиксировано в случае кровнородственного брака. Генетические и морфологические исследования проведены у всех членов семей. Оказалось, что потеря функциональной активности нефроцистина 3 приводит к различным патологическим состояниям. Среди них была летальность в эмбриональном периоде, синдром Meckel–Gruber, обратное расположение внутренних органов и почечно-печеночно-панкреатическая дисплазия. Наиболее типичным оказалось наличие CACUT синдрома, то есть сочетание аномалии почек и органов мочевыведения.

Хотя ПКБ и НФ имеют различные клинико-гистологические характеристики, однако продукты генов этих заболеваний сосредоточены в цилиях или центросомах. В настоящее время определено, что мутация PKD1 и PKD2 приводит к изменению состояния полицистина 1 и 2, продуктов генов ПКБ 1-го и 2-го типов [36]. Эти нарушения в полицистинах ведут к неправильному расположению эпителиальных клеток канальцев (planar cell polarity), что является одной из важнейших причин развития ПКБ. Обнаружение подобных изменений стало основой современных терапевтических исследований (рис. 5). Проводится испытание различных лекарственных средств в эксперименте на животных, чтобы определить возможность их использования у людей (см. таблицу) [37].

Делаются попытки применения указанных в таблице средств для испытания их действенности не только у животных, но и для лечения людей. В частности, получен эффект уже в 2005 г. при использовании толваптана – антагониста рецептора вазопрессина у людей [38]. Результаты дальнейшего испытания этого препарата показали его действенное влияние на обьем кист у более чем 1000 больных с АДПКБ [39]. В последнее время активно изучается влияние иммуносупрессанта – сиролимуса для лечения взрослых больных с прогрессирующими формами АДПКБ [40]. Полученные данные говорят о замедлении роста кист, однако проявляется нефротоксическое действие препарата. N. Perico et al. [41], получив улучшение после 6 месяцев лечения больных с АДПКБ, ставят вопрос о целесообразности продолжения испытания действенности сиролимуса.

При прогрессировании ПКБ и НФ наблюдается постепенное изменение структуры почечной

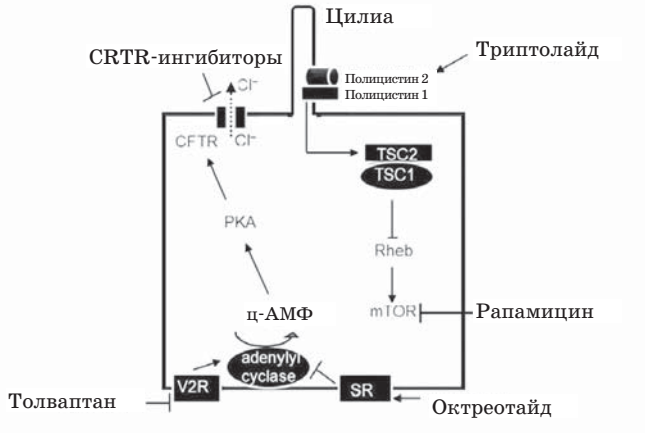

Рис. 5. Схема патологических биохимических изменений, связанных с цилиями, и эксперименты с терапевтическими влияниями.
Нарушения planar cell polarity связаны с изменениями активности различных биологически важных веществ, которые выбраны в качестве мишеней при испытании терапевтических средств.

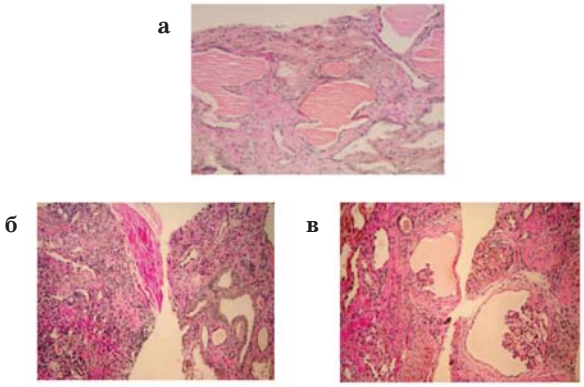

Рис. 6. Морфология почки при НФ: кисты и нефрофиброз (а, б, в).

паренхимы – развивается нефросклероз (рис. 6). При изучении модели животных в эмбриональном периоде с близкой по структуре почкам человека (orthologous animal model) в условиях острого поражения происходит нарушение передачи необходимых белков как внутри клетки, так и между клетками, что чревато развитием ПКБ [42]. Дефекты межклеточного взаимодействия при ПКБ проявляется заменой Е-катгерина на фетальный N-катгерин, что ухудшает возможности реагирования β-катенина с другими связывающими актин белками [43]. В норме полицистин, белки, кодируемые генами НФ, и β-катенин представляют барьер для ненаправленного тока жидкости и ионов. Усиленный ток жидкости и ионов приводит к дилатации канальцев, что характерно для наследственных кистозов у человека. Немаловажную роль в указанном процессе играют гены, кодирующие белки, входящие в состав аксонемы цилии [44]. Кистозным изменениям канальцев сопутствуют увеличение внеклеточного матрикса и развитие интерстициального фиброза, причем характер интерстициального фиброза при ПКБ и НФ не отличается от того, что наблюдается при других прогрессирующих заболеваниях почек. Естественно, что одним из методов терапевтического вмешательства оказываются ингибиторы АПФ (иАПФ) и блокаторы ангиотензина II (бАТII). Расчеты на снижение артериального давления (АД) и стабилизацию кист в почках при использовании этих ренопротективных средств в терапевтических клиниках не оправдываются [45]. Однако лечение детей с АДПКБ эналаприлом (иАПФ) в возрасте от 8 до 12 лет приводит к стабилизации состояния кист (рис. 7), чего не наблюдается в возрасте 17 лет (контрольная группа). Это вселяет определенный оптимизм [46].

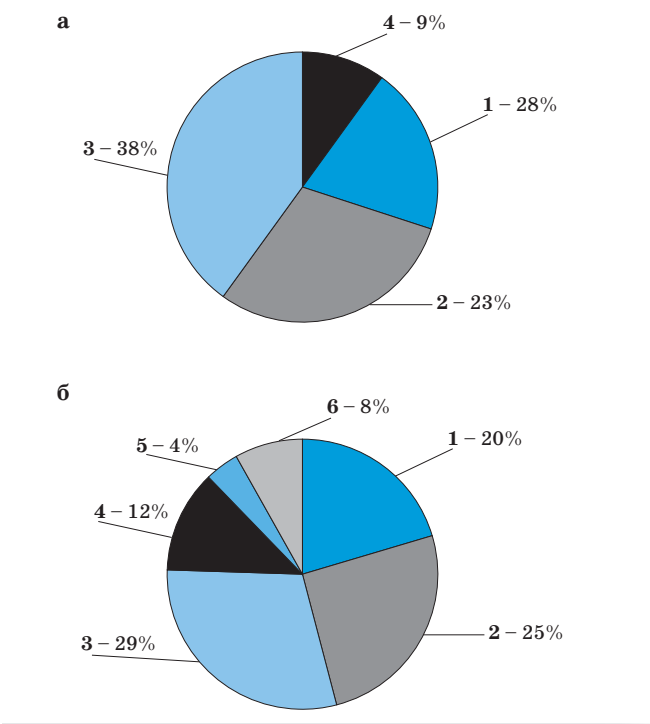

Рис. 7. Выраженность среднегодового роста кист у детей с АДПКБ, получающих (а) и не получающих и-АПФ (б)*.
* По данным [46]; 1 – нет роста, 2 – <20%, 3 – 20–50%, 4 – 50–100%, 5 – 100–200%, 6 – >200% (4–6 – выраженный рост кист).

Заключение

На протяжении последних лет в нефрологической клинике ФГУ «МНИИ П и ДХ Минздравсоцразвития» наблюдались дети с различными вариантами кистозов. Для доминантных и рецессивных форм заболеваний (АДПКБ, АРПКБ, НФ) было характерным раннее развитие болезни, хотя в ряде случаев диагностика отставала в связи с выраженностью симптомов, которые воспринимались как проявление гематологических, эндокринологических или иных заболеваний. У всех детей отмечались, кроме почечного кистоза, множественные внешние стигмы дизэмбриогенеза, врожденные изменения со стороны других органов (глаза, печень, сердце, поджелудочковая железа, селезенка). Эти проявления в различных сочетаниях считаются типичными для цилиопатий. Основываясь на данных исследований генетиков и молекулярных биологов, очевидно, следует думать о наследственных кистозах как о цилиопатиях. Важность подобного подхода обусловлена современными сведениями о попытках лечить кистозы как цилиопатии. Пока эти подходы разрабатываются в эксперименте на животных, но есть литературные указания на использование препаратов, влияющих на вазопрессин и mTOR, у больных людей с АДПКБ. В то же время вряд ли вызывает сомнение, что необходимо, как и при всех прогрессирующих заболеваниях почек, использовать своевременно ренопротективную терапию, применение которой в детском возрасте дает надежду на торможение патологического процесса.

ЛИТЕРАТУРА

1. *Ермоленко В.М., Батэрдэнэ С.* Аутосомно-доминантная поликистозная болезнь почек: новые патогенетические и терапевтические аспекты (обзор литературы). Нефрол. и диализ. 2008; 10 (2): 111–122.

2. *Кутырина И.М.* Поликистоз почек. В кн.: Нефрология. Под ред. И.Е. Тареевой . М.: Медицина, 2000: 437–443.

3. *Pazour GJ.* Intraflagellar transport and cilia-dependent renal diseases: The Ciliary hypothesis of polycystic kidney diseases. JASN. 2004; 15: 2528–2536.

4. *Saraga M, Vukajevic K, Krzely V, et al.* Changes of ciliogenesis in congenital nephrotic syndrome of Finnish type. Pediatr. Nephrol. 2011; 9: 1643.

5. *Voder BK.* Role of primary Cilia in the pathogenesis of Polycystic Kidney disease. JASN. 2007; 18: 1381–1388.

6. *Badano JL, Mitsuma N, Beale P, Katsan S.* The ciliopathies: An Emerging Class of Human Genetic Disorders. Annu. Rev. Genomics, Human Genet. 2006; 7: 125–148.

7. *Hahn H.* Genetic of kidney development: pathogenesis of renal anomalies. Corean J. Pediatr. 2010; 53 (7): 729–734.

8. *Frank V, Bachman N, Eiseerger T, et al.* Cilia-related diseases gene in patients with early and severe polycystic kidney disease. Pediatr. Nephrol. 2011; 9: 1574.

9. *Xiao ZS, Quarles LD.* Role of the policystin-primary cilia complex in bone development and mechanosensing. Ann. N.Y. Acad. Sci. 192 (1): 410–421.

10. *Ostrowski IF, Blackborn K, Radde KM, et al.* Proteomic analysis of human cilia: identification of novel components. Mol. Cell Proteomics. 2002; 1: 451–465.

11. *Розинова Н.Н., Богорад А.Е.* Синдром Картагенера у детей. М.: Династия, 2007: 78 с.

12. *Tobin JL, Beales PL.* The nonmotile ciliopathies. Gen. Med. 2009; 11 (6): 386–402.

13. *Cordit K, Acanstad P, Singla V, et al.* Vertebrate smoothened functions at the primary cilium. Nature. 2005; 437: 1018–1021.

14. *Maycraft C, Banizs B,Aydin-Son Y, et al.* Gli 2 и Gli 3 localize to cilia and require the intraflagellar transport proteins polaris for processing and function. Plos. Genet. 2005; 1: e53.

15. *Singa V, Reiter JF.* The primary cilium as a cells antenna: signaling of a sensory organelle. Science. 2006; 313 (5797): 629–633.

16. *Rodat-Despoi I, Delmas P.* Ciliar functions in the nephron. Pflugers Arch. 2009; 458 (1): 179–187.

17. *Avni FE, Hall M.* Renal cystic diseases in children: new concept. Pediatr. Radiol. 2010; 40 (6): 936–946.

18. *Eley I, Yates LM, Goodship JA.* Cilia and disease. Curr. Opin. Genet. Dev. 2005; 15: 308–314.

19. *D'Angelol A, Franco B.* The dynamic cilium in human diseases. PathoGenetics. 2009; 2: 3–23.

20. *Scholey JM.* Intraflagellar transport. Annu. Rev. Cell Dev. Biol. 2003; 19: 423–443.

21. *Geremek M, Witt M.* Primary ciliary dyskinesis: genes, antidate genes and chromosomal regions. J. Apl. Genet. 2004; 45 (3): 347–361.

22. *Mahjoub MR, Trapp ML, Quarmby IM.* NIMA-related kinases defective in murine models of polycystic kidney disease localize to primary cilia and centrosomes. J. Am. Soc. Nephrol. 2005; 16: 3485–3489.

23. *Deltas C, Papagregoriou G.* Cystic diseases of the kidney: molecular biology and genetic. Arch. Path. Lab. Med. 2010; 134 (4): 569–582.

24. *Кирилина С.А.* Характеристика нарушений клеточной биоэнергетики и возможности их коррекции янтавитом при поликистозной болезни и болезни де-Тони-Дебре-Фанкони у детей: Автореф. дисс. ... канд. мед. наук. М., 2005.

25. *Hildebrandt F, Otto E.* Cilia and centrosomes, a unifying concept for cystic kidney disease? Nat. Rev. Genet. 2005; 6: 928–940.

26. *Saunier S.* Nephronophthises and associated ciliopathies, insights into genetic and pathogenesis. Pediatr. Nephrol. 2011; 9: 1747.

27. *Hildebrandt F, Attanasio M, Otto E.* Nephronophthisis: disease mechanisms of Ciliopathy. J. Am. Soc. Nephrol. 2009; 20 (1): 23–35.

28. *Morgan D, Eley L, Sayer J, et al.* Expression analyses and interaction with the anaphase promoting complex protein Apc_2 suggest a role for inversin in primary cilia and invovment in the cell cycle. Hum. Mol. Genet. 2002; 11 (26): 3345–3350.

29. *Watanabe D, Saijoh J, Nanart S, et al.* The left-right determint inversin is the component of node monocilia and other 9+0 cilia. Development. 2003; 130 (9): 1725–1734.

30. *McGrath J, Somlo S, Makovo S, et al.* Two populations of node monocilia iniciate left-right assimmetry in the mouse. Cell. 2003; 114: 61–73.

31. *Nonaka S, Shiretony H, Sanjoh Y, et al.* Determination of left-right patterning of the mouse embrion by artificial modal flow. Nature. 2002; 418: 96–99.

32. *Аксенова М.Е., Добрынина М.В., Катышева О.В. и др.* Поликистоз почек и обратное расположение внутренних органов у ребенка (нефронофтиз 2-го типа). Рос. вестн. перинатологии и педиатрии. 2005; 50 (2): 40–44.

33. *Hurd T, Hildebrandt F.* Mechanisms of nephronophthisis and related ciliopathies. Nephron Experimental Nephrology. 2011; 118 (1): e9–e14.

34. *Барашнев Ю.И., Игнатова М.С., Дегтярева Э.М.* Синдром Сениора. Вопр. охр. материнства и детства. 1983; 3: 1–6.

35. *Bergmann C, Fliegauf M, Bruchle N, et al.* Loss of Nephrocystin-3 Function Can Cause Embryonic Lethality, Meckel-Gubler-like Syndrome, Situs Inversus, and Renal-Hepatic-Pancreatic Dysplasia. Am. J. Hum. Genet. 2008; 82 (4): 959–970.

36. *Sohara E, Luo Y, Zhang I, et al.* Nek8 regulates the expression and localisation of polycystin-1 and polycystin-2. J. Am. Soc. Nephrol. 2008; 19: 469–476.

37. *Belibi F, Edelstein Ch.* Novel targets for the treatment of autosomal dominant polycystic kidney disease. Expert Opin. Investig. Drugs. 2010; 19 (3): 315–328.

38. *Chapman AB, Torres VE, Grantham JJ, et al.* A phase IIB pilot study for safety and afficacy of tolvaptan, a vasopressin V2 receptor antagonist (V2RA) in pathients with ADPKD. J. Am. Soc. Nephrol. 2005; 16: 69A.

39. *Torres VE, Mejyer E, Bae KT, et al.* Rational and Design of the TEMPO (Tolvaptan Efficiacy and Safety Management of Autosomal Dominant Polycystic Disease and Its Outcomes) 3–4 Study. Am. J. Kidney Dis. 2011; 57 (5): 692–699.

40. *Serra A, Poster D, Kister A, et al.* Sirolimus and Kidney Growth in Autosomal Dominant Polycystic Disease. N. Engl. J. Med. 2010; 363: 820–829.

41. *Perico N, Antiga L, Caroli A, et al.* Sirolimus Therapy to Halt the Progression of ADPKD. J. Am. Nephrol. 2010; 21 (6): 1031–1040.

42. *Patel V, Chowdhury R, Igarashi P.* Advances in the Pathogenesis and treatment of polycystic kidney diseases. Curr. Opin. Nephrol. Hypertens. 2009; 18 (2): 99–109.

43. *Roitbak T,Ward G,Harris P.* A polycystin 1 multiprotein complex is disrupted in polycystic kidney disease cells. Mol. Biol. Cell. 2004; 15: 1134–1146.

44. *Igarashi P, Somlo S.* Genetics and pathogenesis of polycystic kidney disease. J. Am. Soc. Nephrol. 2002; 13: 2384–2398.

45. *Chapman AB.* Autosomal Dominant Polycystic Kidney Disease: Time for a Change? J. Am. Soc. Nephrol. 2007; 18: 1399–1407.

46. *Конькова Н.С., Длин В.В., Игнатова М.С. и др.* Влияние терапии эналаприлом на динамику кист у детей с аутосомно-доминантным вариантом поликистозной болезни в зависимости от возраста. IX Российский конгресс «Инновационные технологии в педиатрии и детской хирургии». М., 2010: 232–233.