© Коллектив авторов, 2011

Ю.О. Костина, Г.А. Лыскина, В.И. Олдаковский

ОСОБЕННОСТИ ТЕЧЕНИЯ НЕСПЕЦИФИЧЕСКОГО АОРТОАРТЕРИИТА У ДЕТЕЙ В ЗАВИСИМОСТИ ОТ СРОКОВ ПОСТАНОВКИ ДИАГНОЗА И ХАРАКТЕРА БАЗИСНОЙ ТЕРАПИИ

Кафедра детских болезней ГОУ ВПО »Первый московский государственный медицинский университет им. И.М. Сеченова», Университетская детская клиническая больница, Москва

Проведена ретроспективная оценка эффективности различных схем лечения неспецифического аортоартериита (НАА) у 12 детей, у которых на основании результатов клинико-лабораторного и инструментального обследования проводили оценку активности и распространенности патологического процесса, а также судили об эффективности базисной терапии (при достижении ремиссии заболевания). Полную клинико-лабораторную и инструментальную ремиссию удалось достичь у 6 детей (50%), диагноз которым был установлен до 6 месяцев от начала заболевания, и лишь у 25% детей со сроком постановки диагноза более 10 месяцев. Торпидное течение заболевания, которое характеризовалось распространенным поражением аорты и ее ветвей, наблюдалось у 5 детей (42%), что было связано с поздней диагностикой и несвоевременно назначенной терапией. Приведены два клинических наблюдения НАА, различающихся по срокам диагностики, течению и эффективности лечения.

Ключевые слова: *неспецифический аортоартериит, дети, метотрексат, циклофосфамид, эффективность базисной терапии, варианты течения.*

Efficacy of different protocols for treatment of nonspecific aortoarteriitis (NAA) was estimated retrospectively in 123 children. Estimation of activity and wideness of pathologic process was based on the data of clinical, laboratory and instrumental examination, efficacy of basic therapy was estimated after investigation of remission. Complete remission was investigated in 6 patients (50%), in which NAA was diagnosed before 6 months after manifestation of disease: patients with term of diagnosis >10 months after manifestation reached complete remission only in 25% of cases. 5 patients (42%) had torpid course of disease with widespread lesion of aorta and its branches, and such course was due to delayed diagnosis and delayed start of specific treatment. Authors present 2 cases of NAA with different term of diagnosis, different course and different efficacy of treatment.

Key words: *nonspecific aortoarteriitis, children, Methotrexat, Cyclophosphamide, efficacy of basic therapy, variants of clinical presentations.*

Контактная информация:
Костина Юлия Олеговна – аспирант каф. детских болезней Первого МГМУ им. И.М. Сеченова
Адрес: 119881 г. Москва, Б. Пироговская ул., 19, стр. 1
Тел.: (499) 246-73-37, **E-mail:** julialonkos@mail.ru
Статья поступила 19.05.11, принята к печати 25.06.11.

Неспецифический аортоартериит (НАА) – заболевание из группы системных васкулитов, характеризующееся поражением аорты и отходящих от нее сосудов, с развитием деструктивно-продуктивного сегментарного аортита и субаортального панартериита, который приводит к деформации сосудистого просвета и, следовательно, к ишемическим расстройствам. Заболевание встречается как в молодом, так и в детском возрасте, начинается чаще в возрасте от 10 до 20 лет, преимущественно болеют лица женского пола. При отсутствии своевременной и адекватной базисной терапии НАА характеризуется прогрессирующим воспалительным процессом, что приводит к ранней инвалидизации пациентов [1].

Клиническая картина НАА варьирует в зависимости от локализации и распространения патологического процесса. В детском возрасте наиболее часто заболевание протекает остро, с генерализованным поражением аорты и ее ветвей [2, 3]. Так как в основе патогенеза НАА лежит иммунное воспаление в сосудистой стенке, основными лекарственными средствами, использующимися в лечении НАА у детей, являются глюкокортикоиды в сочетании с цитостатиками – метотрексатом (МТ) или циклофосфамидом (ЦФ) [4].

Несмотря на возможности противовоспалительной и иммуносупрессивной терапии, существует сложность адекватной оценки эффективности лечения – несоответствие клинических и морфологических проявлений, характеризующих воспалительную активность в стенке сосудов.

Следует отметить, что до сих пор сохраняется тенденция к поздней диагностике НАА в связи с неспецифичностью, неяркостью клиники и отсроченным по отношению к первому симптому развитием характерных синдромов отсутствия пульса и артериальной гипертензии.

Представляем анализ течения НАА у 12 больных в зависимости от сроков постановки диагноза и характера базисной терапии.

Материалы и методы исследования

Обследованы 12 детей с установленным диагнозом НАА, наблюдавшихся в специализированном отделении Университетской детской клинической больницы Первого МГМУ им. И.М. Сеченова.

Оценку активности и распространенности патологического процесса при НАА у детей проводили на основании результатов клинико-лабораторного и инструментального обследования.

Учитывали возраст начала заболевания, длительность болезни на момент исследования, продолжительность активной фазы, а также характер, длительность, эффективность и безопасность проводимой базисной терапии, исходы НАА.

Оценку эффективности базисной терапии проводили на основании достижения клинической, лабораторной и инструментальной ремиссии заболевания.

Полная ремиссия заболевания трактовалась нами при отсутствии клинических, лабораторных и инструментальных (по данным допплерографии аорты и ее ветвей) признаков активности патологического процесса на протяжении 6 месяцев наблюдения.

Несоответствие между отсутствием клинико-лабораторных признаков воспаления и отрицательной динамикой по данным инструментального обследования рассматривалось как частичная ремиссия.

Торпидное течение болезни характеризовалось наличием признаков воспалительной активности как по результатам клинико-лабораторного обследования, так и на основании инструментальных данных.

Нами обследованы 12 детей с НАА в возрасте от 6 до 17 лет (табл. 1). Соотношение мальчиков и девочек в исследуемой группе составило 1:5, что соответствует эпидемиологическим данным по распространенности НАА у детей.

Таблица 1

Распределение больных по полу и возрасту на момент начала заболевания

Возраст, годы	Пол		Всего
	мужской	женский	
До 8		4	4
9–12	1	3	4
13–14	1	3	4
Итого	2	10	12

Срок постановки диагноза от начала заболевания составил: до 6 месяцев – у 4 детей (33%); более 10 месяцев – у 8 детей (67%) (из них у 5 детей – в течение 10–12 месяцев; у 3 детей – в течение 1 года и 4 месяцев, 5 лет и 3 месяцев, 6 лет соответственно).

II тип НАА (поражение торакоабдоминальной аорты и ее ветвей) диагностирован у 2 детей (17%); III тип (поражение торакоабдоминальной аорты в сочетании с поражением ветвей дуги аорты) – у 9 детей (75%); IV тип (поражение легочной артерии) – у одного ребенка (8%).

В качестве стартовой базисной терапии 11 детей получали преднизолон в сочетании с МТ; один ребенок – преднизолон и пульс-терапию ЦФ. При недостаточном эффекте стартовой терапии у 5 больных МТ заменяли на ЦФ. При неэффективности стандартных схем у 3 пациентов в дальнейшем требовалось дополнительное лечение: один ребенок получал дополнительно микофенолата мофетил (селлсепт), один ребенок – инфликсимаб (ремикейд), в одном случае проведено оперативное лечение.

Результаты и их обсуждение

Распространенность (тип поражения) зависела от возраста начала заболевания и сроков диагностики. В целом, у детей превалировал III тип поражения. В группе заболевших до 8 лет у всех

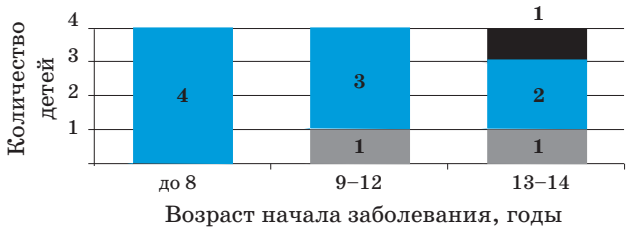

Рисунок. Зависимость типа поражения от возраста начала заболевания.
■ – IV тип, ■ – III тип, ■ – II тип, ■ – I тип.

4 детей был диагностирован III тип НАА; в группе от 9 до 12 лет у 3 детей – III тип, у одного ребенка – II тип; в группе от 13 до 14 лет у 2 детей – III тип, у одного ребенка – II тип; у одного ребенка – IV тип НАА (см. рисунок).

В случае установления диагноза спустя 3–6 месяцев от дебюта у 2 из 4 пациентов имело место локализованное поражение аорты и ее ветвей (II тип). При поздней диагностике (10 месяцев–6 лет) патологический процесс у всех 8 детей носил распространенный характер, в том числе у одного ребенка – с поражением легочной артерии.

Клиническую, лабораторную и инструментальную ремиссию удалось достичь у 6 детей (50%). Полная ремиссия достигнута у всех детей, диагноз которым был установлен до 6 месяцев от начала заболевания, и лишь у 25% детей со сроком диагноза более 10 месяцев. Только клиническая и лабораторная ремиссия при отрицательной инструментальной динамике (частичная ремиссия) отмечена у одного ребенка (<8%). Торпидное течение заболевания наблюдалось у 5 детей (42%), что было связано с поздней диагностикой и несвоевременно назначенной терапией и характеризовалось распространенным поражением аорты и ее ветвей.

Заболевание всегда начинали лечить с назначения глюкокортикоидов в сочетании с МТ и в 4 из 6 положительных результатов лечение начинали до 6 месяцев от дебюта болезни. При назначении лечения обычно после года от дебюта болезни положительного эффекта стартовой терапии удалось достигнуть только у 2 из 8 детей (табл. 2).

Приводим два клинических наблюдения НАА, различающихся по срокам диагностики, течению, эффективности лечения.

Клиническое наблюдение 1

Больная Н. 11 лет поступила в клинику в ноябре 2001 г. с жалобами на слабость, лихорадку в течение 3 недель, непрерывно рецидивирующие пятнисто-эритематозные кожные высыпания, озноб, артралгии, значительное снижение веса за короткий период.

Анамнез жизни: девочка от III нормально протекавшей беременности, I срочных родов. Вес при рождении 3500 г, рост 50 см. С рождения на искусственном вскармливании. Развивалась нормально. На первом году жизни не болела, затем редкие ОРВИ, переболела краснухой. Реакция Манту от 2001 г. – отрицательная. Наследственность отягощена по линии матери сахарным диабетом, аденомой щитовидной железы, гипертонической болезнью. Аллергоанамнез не отягощен.

Анамнез заболевания: больна с октября 2001 г., когда на фоне катаральных явлений появилась болезненность в области I пальца левой кисти, затем отек и болезненность в нижней трети левого предплечья, также появились эритематозные пятна на голени левой ноги с четкими контурами. Пятна распространялись на конечности, единичные элементы – на туловище. Находилась в больнице по месту жительства, состояние при поступлении расценивалось как остеомиелит лучевой кости, была проведена ревизия левого лучезапястного сустава – жидкости не получено. В анализах крови – СОЭ до 70 мм/ч, СРБ+++. Ребенку исключалась инфекционная патология, при рентгенологическом исследовании суставов – патологии не выявлено. Девочка направлена в нашу клинику для верификации диагноза и лечения.

Состояние при поступлении средней тяжести. Отмечаются мраморность кожных покровов, признаки интоксикации. На конечностях имеются множественные крупные элементы от цианотичных пятен до розовых глубоких инфильтратов. Выслушивается сосудистый систолический шум над брюшным отделом аорты, над бедренными артериями справа, а также над обеими общими сонными артериями. Тоны сердца умеренно приглушены, ритмичные. ЧСС 84 в мин, АД на руках 120/80 мм рт. ст., на ногах – 140/90 мм рт. ст.

При лабораторном обследовании высокие цифры СОЭ до 75 мм/ч, гипохромная анемия, гиперфибриногенемия, повышение уровня СРБ до 15 норм. По данным УЗДГ с дуплексным сканированием признаки стеноза обеих сонных артерий, брюшной аорты и бедренных артерий, комплекс «интима-медиа» (КИМ) – 1,3–1,8 мм, повышение линейской скорости кровотока вдвое.

На основании клинико-лабораторных и инструментальных данных установлен диагноз: неспецифический аортоартериит, III тип, с поражением сонных артерий, брюшной аорты, бедренных артерий, активная фаза.

Начата терапия метипредом 28 мг/сут (1 мг/кг/сут) в сочетании с МТ 17,5 мг/нед (10 мг/м^2), гепарин. На

Таблица 2

Зависимость исходов заболевания от проводимого лечения

Лечение	Исходы		
	полная ремиссия	частичная ремиссия	торпидное течение
Глюкокортикоиды+МТ (n=11)	6	–	5
Глюкокортикоиды+ЦФ (n=6)	–	1	5

фоне проводимого лечения состояние и самочувствие значительно улучшились. Ликвидированы симптомы интоксикации, кожные покровы чистые, артралгии не беспокоят, нормализовались анализы крови, уменьшилась интенсивность шума над сонными, бедренными артериями и брюшной аортой. Через год доза метипреда снижена до 8 мг/сут, МТ в прежней дозе. Клинически нет признаков активного аортоартериита. При допплерографии и дуплексном сканировании отмечена положительная динамика по сравнению с проведенным в начале исследованием: достоверно уменьшилась скорость кровотока, признаков стеноза не отмечено.

Таким образом, в представленном клиническом наблюдении имеется классическая симптоматика начала и течения острой фазы НАА у ребенка. Ранняя постановка диагноза (через 1 месяц от начала болезни) и своевременно назначенная терапия определили благоприятный исход заболевания.

Клиническое наблюдение 2

Больная И. 15 лет поступила в клинику в ноябре 2010 г. с жалобами на общую слабость, быструю утомляемость, частые головные боли, боли в животе, боли в икроножных мышцах и перемежающуюся хромоту, одышку при подъеме на 3-й этаж, снижение остроты зрения.

Анамнез жизни: девочка от I физиологически протекавшей беременности, I срочных родов. При рождении вес 3400 г, рост – 51 см. В физическом и психическом развитии не отставала. Вакцинирована по календарю. Последняя реакция Манту – отрицательная. Редко болела ОРВИ. Наследственность не отягощена. Пищевой и лекарственной аллергии не отмечается.

Анамнез заболевания: больна с ноября 2002 г., когда появились общая слабость, утомляемость, снижение аппетита и массы тела, фебрильная лихорадка, боли в животе и в правой половине грудной клетки. При обследовании: лейкоциты $9{,}4 \cdot 10^9$/л, Hb 106 г/л, ускорение СОЭ до 58 мм/ч, повышение уровня фибриногена до 9,24 г/л. Исключали болезнь Крона, абсцесс печени, паразитарные инфекции. Наблюдалась с диагнозом: желчекаменная болезнь. Получала урсосан, хофитол, ферменты. С декабря 2007 г. фебрильная лихорадка, похудание, боли в животе и в правой половине грудной клетки. В крови: лейкоцитоз $10{,}6 \cdot 10^9$/л, Hb 93 г/л, СОЭ 50 мм/ч.

При первом поступлении в клинику в феврале 2008 г. состояние девочки средней тяжести. Выраженная дистрофия (вес 13-летней девочки 32,85 кг, рост – 153 см), лимфоаденопатия, выслушивается сосудистый шум справа над сонным треугольником, правой подключичной артерией, над брюшной аортой и над правой бедренной артерией. При лабораторном обследовании: Hb 97 г/л, ускорение СОЭ до 62 мм/ч, гипертромбоцитоз $654 \cdot 10^9$/л, РФ++++, гиперфибриногенемия. По данным УЗДГ с дуплексным сканированием: признаки стеноза брахиоцефального ствола, общих сонных, правой внутренней сонной артерии, правой подключичной артерии, толщина КИМ 1,6–2,8 мм, турбулентный тип кровотока.

На основании клинико-лабораторных и инструментальных данных установлен диагноз: неспецифический аортоартериит, III тип, активная фаза, активность III–II степени с поражением брахиоцефального ствола, правых общей и внутренней сонной артерий, подключичной артерии.

Начата терапия преднизолоном 35 мг/сут (1 мг/кг/сут) в сочетании с МТ 15 мг/нед (10 мг/м^2). С августа 2008 г. доза преднизолона снижена до 20 мг/сут. С осени 2008 г. периодически стали отмечаться головокружения и изредка боли в правой боковой области грудной клетки. Выявлена отрицательная динамика по инструментальным данным (нарастание стеноза сонных и правой подключичных артерий, утолщение стенок пораженных артерий и аорты, местами слоистость). В связи с этим МТ заменен на ежемесячную пульс-терапию ЦФ 600 мг; учитывая стойкий тромбоцитоз, угрозу сосудистой окклюзии, проведен курс фраксипарина с дальнейшим подключением варфарина 2,5 мг/сут. На фоне проводимой терапии состояние улучшилось, ликвидированы симптомы интоксикации, нет онемения конечностей. При дальнейшем наблюдении, несмотря на проводимую терапию, включающую гормоны и цитостатики, процесс носит торпидный характер и в настоящее время имеются признаки активного васкулита (боли по ходу сосудов, перемежающаяся хромота, высокая СОЭ, выслушиваются грубые сосудистые шумы, более выраженные над брахеоцефальным стволом, при инструментальном исследовании выявлена отрицательная динамика со стороны стенок брюшной отдела аорты). Доза преднизолона повышена до 40 мг/сут в сочетании с ежемесячной пульс-терапией метипредом 250 мг + ЦФ 600 мг.

Таким образом, представленное клиническое наблюдение демонстрирует позднюю диагностику (диагноз установлен через 6 лет от начала болезни) и отсутствие необходимого противовоспалительного и иммуносупрессивного лечения, что привело к формированию распространенного поражения аорты и ее ветвей, определяющего неблагоприятный прогноз течения заболевания.

Выводы

1. У детей НАА характеризуется остротой начала и течения, распространенным поражением различных отделов аорты и отходящих от нее ветвей. Сохраняется тенденция к поздней диагностике.

2. Исходы заболевания в значительной степени зависят от сроков установления диагноза. Диагностика и назначение лечения в первые 6 месяцев от начала болезни, по-видимому, способны предотвратить распространение сосудистого воспалительного процесса.

3. Поздняя диагностика совпадает с распространенным поражением стенок аорты и ее ветвей, что в какой-то степени объясняет торпидность к проводимой базисной терапии и необходимость дополнительного лечения.

ЛИТЕРАТУРА

1. *Лыскина Г.А.* Системные васкулиты: Руководство по детской ревматологии. Под ред. Н.А. Геппе, Н.С. Подчерняевой, Г.А. Лыскиной. М.: ГЕОТАР-Медиа, 2011: 507–599.

2. *Успенская Е.В.* Клиника, лечение и исходы неспецифического аортоартериита у детей: Автореф. дисс. ... канд. мед. наук. М., 2001.

3. *Johnston SL, Lock RG, Gompels MM.* Takayasu arteritis: a review. J. Clin. Pathol. 2002; 55 (7): 481–486.

4. *Safia Al abrawi, Marine Fouillet-Desjonqueres, Louis David, et al.* Takayasu arteritis in children. Pediatr. Rheumatol. 2008; 6 (1): 17.

© Коллектив авторов, 2011