Ю.А. Леонтьева[1], С.С. Паунова[1], Ю.Ю. Корепанов[2], Н.Л. Гольцова[2], Л.Е. Тифлова[2], Л.А. Ревенкова[1], Е.А. Темерина[1]

ФОРМИРУЮЩИЙСЯ АБСЦЕСС ПОЧКИ У РЕБЕНКА РАННЕГО ВОЗРАСТА

[1]Кафедра детских болезней лечебного факультета ГОУ ВПО РГМУ им. Н.И. Пирогова Росздрава,
[2]Морозовская ДГКБ Департамента здравоохранения г. Москвы

Абсцесс почки является крайне редкой формой острого гнойного пиелонефрита. Данный случай из практики демонстрирует сложность, многоэтапность и ошибочные пути диагностики данной патологии в педиатрической практике.

Ключевые слова: *абсцесс почки, острый пиелонефрит, ультразвуковая диагностика.*

Renal abscess is a rare form of acute pyelonephritis. This clinical case demonstrates difficult, multi-stage, erroneous diagnostic pattern of this disease in pediatric practice.

Key words: *renal abscess, acute pyelonephritis, ultrasound diagnostics.*

Абсцесс почки (АП) является нетипичной формой пиелонефрита и редко встречается в детском возрасте. В клинической картине АП с самого начала преобладают неспецифические симптомы выраженного инфекционного токсикоза (лихорадка, рвота, боли в животе, реже в боку). Изначально в анализах мочи, как правило, какие-

Контактная информация:
Леонтьева Юлия Алексеевна – аспирант каф. детских болезней лечебного факультета ГОУ ВПО РГМУ им. Н.И. Пирогова Росздрава
Адрес: 117997 г. Москва, ул. Островитянова, 1
Тел.: (495) 959-88-68, **E-mail:** barsunia@mail.ru
Статья поступила 21.03.11, принята к печати 8.05.11.

либо изменения отсутствуют. Позже появляются умеренная протеинурия, незначительная лейкоцитурия и микрогематурия [1–4]. Поэтому своевременный правильный диагноз ставится только в 38% случаев [5]. Затруднения вызывает дифференциальная диагностика АП и гнойно-деструктивных процессов брюшной полости (деструктивный аппендицит, параколит, холецистит и др.) [6].

В нефрологическом отделении Морозовской ДГКБ в июне 2010 г. находилась больная Н., 3 лет, с диагнозом: формирующийся абсцесс правой почки. За сутки до этого девочка была госпитализирована в областную больницу с лихорадкой до 39,2 ^{0}С, резкими болями в животе, многократной рвотой в течение 2 дней. На основании вышеизложенного был выставлен диагноз: кишечная инфекция. Мать забрала ребенка из стационара и привезла в Москву.

При поступлении самотеком в МДГКБ состояние ребенка было тяжелым за счет выраженной интоксикации и болевого синдрома (резкая болезненность при пальпации в нижней трети живота). В общем анализе крови (ОАК) – лейкоцитоз до $27 \cdot 10^9$/л, в биохимическом (б/х) анализе крови – серомукоид 0,374 ед., СРБ 0,065 г/л. В общем анализе мочи (ОАМ) определялись незначительная протеинурия 0,306 г/л, лейкоцитурия до 10 в п/зр, микрогематурия до 3 в п/зр. По данным УЗИ изменений органов брюшной полости и почек не выявлено. На обзорной рентгенограмме органов брюшной полости свободный газ под куполами диафрагмы и уровни жидкости в кишечнике не определялись. В связи с подозрением на острый аппендицит девочке выполнена диагностическая лапароскопия, в ходе которой воспалительных изменений в брюшной полости и червеобразном отростке не выявлено. Была назначена антибактериальная (цефалоспорины III поколения) и дезинтоксикационная терапия.

Однако состояние ребенка ухудшалось, нарастала интоксикация. Изменения лабораторных показателей свидетельствовали о тяжелом гнойно-воспалительном процессе: в ОАК – лейкоцитоз с нейтрофильным сдвигом (л. $36{,}9 \cdot 10^9$/л, юн. 1%, п/я нейтрофилы 30%, с/я нейтрофилы 40%, мон. 18%, лимф. 10%, СОЭ 31 мм/ч), в б/х анализе крови серомукоид увеличился до 0,648 ед., СРБ сохранялся на прежнем высоком уровне 0,064 г/л. В ОАМ – лейкоцитурия до 20 в п/зр, в анализе мочи по Нечипоренко – лейкоцитурия до 9000 в 1 мл, микрогематурия до 7500 в 1 мл. Культуры мочи и крови были стерильны. В связи с сохраняющимся болевым синдромом было проведено повторное УЗИ брюшной полости и почек, при котором в паренхиме средней трети правой почки обнаружено объемное образование округлой формы (рис. 1 и 2). Указанное образование было расценено как формирующийся абсцесс правой почки.

На фоне массивной антибактериальной терапии (Меронем 15 мг/кг каждые 8 ч внутривенно струйно),

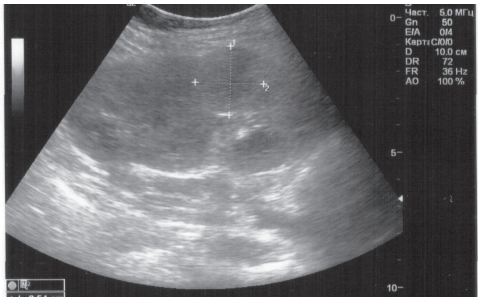

Рис. 1. УЗИ почек: в паренхиме средней трети правой почки изоэхогенное объемное образование округлой формы диметром 2,5 см с недостаточно четкими контурами, прилежащие к нему пирамидки оттеснены и деформированы.

Рис. 2. УЗИ почек и допплерография: обеднение кровотока в области абсцесса.

дезинтоксикационного и симптоматического лече-ния самочувствие ребенка улучшилось. На 3-й день лечения температура тела нормализовалась, исчезли боли в животе, появился аппетит. Мочевой синдром купирован к 5-м суткам лечения. При УЗИ в динамике (18-е сутки лечения) объемное образование в паренхиме правой почки не обнаружено. Антибактериальная терапия Меронемом в течение 8 суток с переводом на Цефтриаксон до 18 суток, после выписки – уросептики (Фурагин, Нитроксалин) непрерывно со сменой препаратов каждые 10 дней в течение 1,5 месяцев. В динамике через 3 и 6 месяцев УЗИ почек без патологии, в анализах мочи – без воспалительных изменений.

В заключение следует отметить сложность диагностики инфильтративно-воспалительного процесса в почке у ребенка из-за неспецифичности клинических симптомов, подчеркнуть важность особого внимания педиатра к детям с выраженными признаками инфекционного токсикоза, системного воспаления и абдоминальным синдромом. Современные неинвазивные высокоинформативные методы диагностики (УЗИ и др.) в сочетании с определенной настороженностью врача способствуют своевременной правильной диагностике и лечению данного заболевания.

ЛИТЕРАТУРА

1. *Игнашин Н.С., Ширшов В.А.* Чрескожное пункционное дренирование при гнойно-деструктивных заболеваниях околопочечной клетчатки. Урол. и нефрол. 1994; 1: 29–32.

2. *Bingol-Kologlu M, Ciftci AO, Senocak ME, et al.* Xanthogranulomatous pyelonephritis in children: diagnostic and therapeutic aspects. Eur. J. Pediatr. Surg. 2002; 12: 42–48.

3. *Samuel M, Duffy P, Capps S, et al.* Xanthogranulomatous pyelonephritis in childhood. J. Pediatr. Surg. 2001; 36: 598–601.

4. *Brown PS, Dodson M, Weintrub PS.* Xanthogranulomatous pyelonephritis: report of non surgical management of a case and review of the literature. Clin. Infect. Dis. 1996; 22: 308–314.

5. *Shu T, Green JM, Orihuela E.* Renal and perirenal abscesses in patients with otherwise anatomically normal urinary tracts. J. Urol. 2004; 172 (1): 148–150.

6. *Dembry LM, Andriole VT.* Renal and perirenal abscesses. Infect. Dis. Clin. North Am. 1997; 11 (3): 663–680.