© Печкуров Д.В., Сергеева Е.В., 2010

Д.В. Печкуров, Е.В. Сергеева

СОСТОЯНИЕ СЛИЗИСТОЙ ОБОЛОЧКИ ЖЕЛУДКА ПРИ РАЗЛИЧНЫХ ВАРИАНТАХ ЛЕЧЕНИЯ ОБСТРУКТИВНЫХ ЗАБОЛЕВАНИЙ ЛЕГКИХ У ДЕТЕЙ

ГОУ ВПО «Самарский государственный медицинский университет Росздрава», г. Самара, РФ

Нами были обследованы 99 детей с рецидивирующими обструктивными заболеваниями бронхов, $^1/_3$ из них длительно получала базисную терапию ингаляционными стероидными препаратами, $^1/_3$ – нестероидными препаратами, а остальные дети не получали базисной терапии совсем. Обследование включало эндоскопию с биопсией слизистой оболочки (СО) желудка. У детей, получавших стероидные препараты, в 97% выявлены признаки активного воспаления СО, в части случаев выявлялась фовеолярная гиперплазия, которая рассматривается как признак химического поражения СО, также у них достоверно чаще, чем в других группах обнаруживалась инфицированность *H. pylori* и грибами. Полученные данные указывают на необходимость поиска путей снижения лекарственной нагрузки на верхние отделы пищеварительного тракта у детей, получающих ингаляционные кортикостероиды.

Ключевые слова: *дети, бронхиальная астма, рецидивирующий обструктивный бронхит, стероидные препараты, слизистая оболочка желудка, биопсия.*

Authors examined 99 children with recurrent obstructive pulmonary diseases. $^1/_3$ of patients received protracted courses of inhaled corticosteroids, $^1/_3$ of patients were treated by non-steroid preparations, and $^1/_3$ did not receive any systematic anti-inflammatory therapy. Examination included endoscopy with gastric mucosa (GM) biopsy. 97% of children treated by inhaled steroids had signs of GM active inflammation; some patients had foveolar hyperplasia, which is estimated as a sign of GM chemical lesion; and rate of contamination by *H. pylori* and by fungi was significantly higher in these patients than in other groups. Data of examination proves that it is necessary to decrease pharmacological load on upper alimentary tract in children treated by inhaled corticosteroids.

Key words: *children, bronchial asthma, recurrent obstructive bronchitis, corticosteroids, gastric mucosa, biopsy.*

Болезни органов дыхания стабильно занимают первое место в структуре общей заболеваемости детей и подростков, составляя от трети до половины ее [1]. Среди хронических и рецидивирующих заболеваний дыхательной системы первенство принадлежит бронхиальной астме (БА) и обструктивному бронхиту.

В Самарской области в 2006 г. официально зарегистрировано 10 117 больных БА в возрасте до 17 лет (1,7%), из них диагноз был выставлен впервые у каждого 9-го ребенка. Доля подростков 15–17 лет достигает 40% от общего числа заболевших, распространенность БА в этой возрастной группе составляет 2,3%, причем юноши болеют в 2 раза чаще девушек [2].

Согласно данным исследований, заболевания органов пищеварения сопровождают течение БА более чем в половине случаев [3–5]. У больных БА патология желудочно-кишечного тракта (ЖКТ) наблюдается в 2 раза чаще, чем в популяции. Можно выделить две основные группы процессов, обусловливающих поражения ЖКТ при БА: патогенетически связанные с основным заболеванием и не имеющие связи с ним [6].

К первой группе относятся изменения, возникающие на фоне БА (вторичные) с четкой взаимосвязью между обострениями БА и гастроэнтерологическими проявлениями. Сочетанные поражения слизистых оболочек дыхательной и пищеварительной систем, по мнению ряда иссле-

Контактная информация:
Печкуров Дмитрий Владимирович – д.м.н., проф., зав. каф. детских болезней лечебного факультета Самарского государственного медицинского университета Росздрава
Адрес: г. Самара, ул.Ташкентская, 159
(педиатрический корпус Самарской областной клинической больницы им. Калинина М.И.)
Тел.: (846) 959-45-11, **E-mail:** dmpechkurov@yandex.ru
Статья поступила 13.04.10, принята к печати 30.09.10.

дователей, вызваны метаболическими нарушениями, аллергическим воспалением, возможно, с гипоксемией и гиперкапнией, возникающими при дыхательной недостаточности [7, 8].

Ко второй группе можно отнести возникшие до БА хронические заболевания ЖКТ, а также интеркуррентные процессы. В настоящее время общепризнана роль *Helicobacter pylori* в развитии хронического воспаления слизистой оболочки желудка (СОЖ). Имеются данные о возможной роли *H. pylori* в развитии атопических заболеваний [9].

В генезе поражений верхних отделов пищеварительного тракта (ВОПТ) у пациентов с БА не следует исключать и ятрогенные факторы. Воспалительный процесс в бронхах имеет место не только в фазе обострения, но и в фазе ремиссии, в связи с чем необходимо длительное применение противовоспалительных препаратов, наиболее мощными из которых являются ингаляционные глюкокортикостероиды (ИГКС) [10].

Внедрение в клиническую практику ИГКС принципиально изменило возможности лечения и прогноз БА. Эффективность и безопасность ИГКС являются предметом пристального внимания. В детском возрасте внешние воздействия, в том числе и лечебные, могут привести к существенным, но клинически не проявляющимся изменениям, которые через определенное время реализуются в патологические процессы [11, 12].

В последние годы имеется тенденция к расширению показаний к назначению ИГКС, при этом допустимая суточная доза достигает 1000 мкг активного вещества. Авторы стандартов исходят из постулата о практическом отсутствии побочных эффектов ИГКС и недостаточной эффективности кромонов [13]. Однако, по результатам многочисленных исследований, ингалируемые препараты попадают не только в дыхательные пути, но и в ротовую полость, а затем в ЖКТ. Причем у детей, по сравнению со взрослыми, большая часть ингалированной дозы оседает в ротоглотке и проглатывается, а меньшая проникает в дыхательные пути. Ингалят, попадая в желудок, способствует поражению СОЖ [14].

В связи с этим нами проведено исследование, цель которого изучить выраженность воспалительной реакции СОЖ и ее обсемененность НР при различных вариантах базисной терапии БА у детей.

Материалы и методы исследования

Были обследованы 99 детей школьного возраста, госпитализированных в отделение детской пульмонологии СОКБ им. М.И. Калинина (главный врач к.м.н. Г.Н. Гридасов) по поводу обструктивных заболеваний дыхательных путей. В зависимости от получаемой базисной терапии были сформированы 3 группы сравнения по 33 чел. В 1-ю вошли больные с тяжелой и среднетяжелой формой БА, получавшие ИГКС в качестве базисной терапии в дозе 375–750 мкг/сут в течение 3 лет и более. 2-ю группу составили дети со среднетяжелой и легкой формой БА, им проводилось противовоспалительное лечение кромоновыми препаратами (тайлед) курсами по 3 месяца (весна и осень) или постоянно в течение 3 лет и более. В 3-й группе были больные, наблюдавшиеся по поводу рецидивирующего обструктивного бронхита (РОБ), им базисное лечение не проводилось. Группы были сопоставимы по полу и возрасту.

Для оценки состояния слизистой оболочки ВОПТ всем детям проводили эзофагогастродуоденоскопию (ЭГДС). Морфологические изменения СОЖ оценивали согласно Сиднейской классификации (1990). У всех детей брали биоптат – фрагмент слизистой оболочки антрального отдела желудка, который фиксировали в 10% растворе формалина, заливали в парафин по общепринятой методике. Парафиновые срезы толщиной 5–7 мкм окрашивали гематоксилином и эозином. С целью идентификации НР в биопсийном материале использовали окраску по методу Гимзы. Отсутствие или наличие воспаления, его активность, атрофия, кишечная метаплазия, обсемененность слизистой оболочки *H. pylori* оценивали по визуальной аналоговой шкале [15].

Результаты и их обсуждение

У всех детей 1-й группы были выявлены эндоскопические изменения СОЖ и двенадцатиперстной кишки (ДПК), при этом у 31 ребенка (94%) констатированы поверхностные поражения, у одного больного впервые выявлен эрозивный бульбит и у одного – язва луковицы ДПК. В 12,1% случаев (4 ребенка) имели место проявления кандидоза. У пациентов 2-й группы поверхностные поражения СОЖ имели место в 69,6%, а в 3-й группе – в 51,5% случаев. Кроме того, у 54,5% больных 1-й группы отмечались нарушения моторики в виде дуоденогастрального (ДГР) и гастроэзофагеального рефлюксов (ГЭР) (рис. 1). Нами отмечена

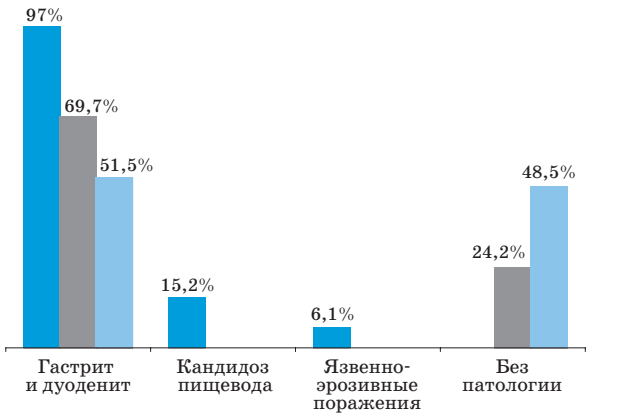

Рис. 1. Результаты эндоскопического исследования в группах сравнения.
Здесь и на рис. 2–4: 1-й столбик – 1-я группа, 2-й столбик – 2-я группа, 3-й столбик – 3-я группа.

статистически значимая связь между распространенностью эндоскопических изменений и принадлежностью пациента к определенной группе (коэффициент Чупрова (С)=0,382; Крамера (К)=0,454; Пирсона (Р)=0,414; $p<0,05$).

При морфологическом исследовании биоптатов СОЖ в собственном слое у 32 больных (97%) 1-й группы выявлялась лимфоплазмоцитарная инфильтрация с наличием внутриэпителиальных лейкоцитов и лимфоцитов, что расценивалось как показатель активности воспалительного процесса. У пациентов 2-й группы воспалительные изменения были выражены слабее, лимфоплазмоцитарная инфильтрация имела место у 17 больных (52%). В 3-й группе у 7 человек (21%) отмечались признаки поверхностного гастрита со скудной лимфоплазмоцитарной инфильтрацией собственного слоя.

Математический анализ выявил статистически значимую связь между выраженностью инфильтрации и принадлежностью пациента к определенной группе (коэффициент Чупрова (С) =0,528; Крамера (К)=0,628; Пирсона (Р)=0,532; $p<0,05$). Хронический воспалительный процесс СОЖ был более выражен у детей с тяжелой формой БА, получающих высокую лекарственную нагрузку.

Эозинофильная инфильтрация (ЭИ) была наиболее выражена у детей 1-й группы – 22 чел. (67%), но имела место и у пациентов 2-й и 3-й групп (рис. 2). По данным Л.И. Аруина и соавт. [16] у 25% больных, имеющих ЭИ слизистой оболочки, в анамнезе отмечается атопия. При анализе полученных данных имела место статистически значимая связь между наличием ЭИ и тяжестью заболевания (коэффициент Чупрова (С)=0,606; Крамера (К)=0,721; Пирсона (Р)=0,585; $p<0,05$).

Дистрофия поверхностного эпителия и отек отмечались у $^1/_3$ пациентов, длительно получающих ИГКС. Также в этой группе у 17 детей (52%) обнаружены гиперпластические изменения поверхностного эпителия с полипообразными ветвистыми валиками и удлиненными извитыми ямками, что может быть расценено как фовеолярная гиперплазия (ФОГ) (рис. 3). В 28 наблюдениях (85%) клетки поверхностного эпителия ямок были инфильтрированы небольшим количеством лейкоцитов, что можно трактовать как крипт-абсцесс.

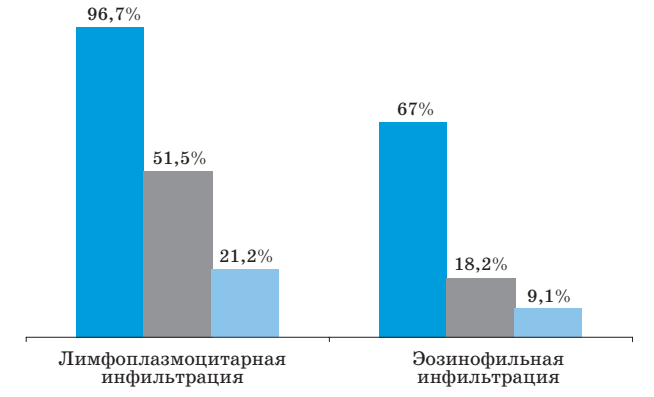

Рис. 2. Особенности воспалительной инфильтрации СОЖ в группах сравнения.

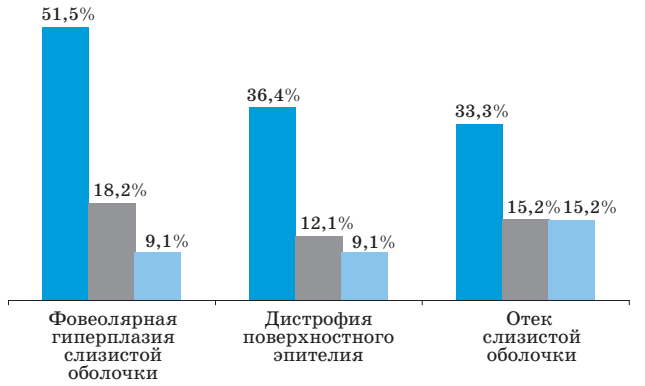

Рис. 3. Выраженность компонентов хронического воспаления в антральном отделе желудка в группах сравнения.

По мнению Аруина Л.И. и соавт. [16], ФОГ в 90% случаев встречается при химических и медикаментозных гастритах. Гиперплазия эпителия, дистрофия и подэпителиальный отек максимально были выражены у детей 1-й группы, а у детей 2-й и 3-й групп изучаемые показатели существенно не отличались. Имелась статистически значимая связь между наличием дистрофии (коэффициент Чупрова (С)=0,688; Крамера (К)=0,818; Пирсона (Р)=0,633; $p<0,05$); подэпителиального отека (коэффициент Чупрова (С)=0,656; Крамера (К)=0,781; Пирсона (Р)=0,615; $p<0,05$) и проводимой базисной терапией.

У 22 детей (67%) 1-й группы в собственном слое присутствовали лимфатические фолликулы с герминативными центрами, что рассматривалось как неспецифический признак инвазии *H. pylori*. Инфицированность *H. pylori* обследованных детей составила 42%, из них на долю мальчиков пришлось 73%, а девочек – 27%. Четкой связи инфицированности *H. pylori* с возрастом пациентов отмечено не было.

У 28 больных 1-й группы (85%), по данным морфологического исследования, на поверхности эпителиальных клеток, в их цитоплазме, а также в просвете ямок и в участках скопления слизи обнаруживались *H. pylori* в виде палочковых форм. При количественной оценке степени обсеменения *H. pylori* обращало внимание преобладание умеренной степени – у 22 детей, у 5 детей выявлена высокая степень обсеменения (см. таблицу). У пациентов 2-й группы *H. pylori* на поверхности эпителиальных клеток и в цито-плазме был выявлен у 10 детей (30%), преобладала слабая степень обсеменения – 6 случаев. У 3 больных (9%) 3-й группы инвазия *H. pylori* была отмечена в слабой степени обсеменения, что может быть связано с неоднократными курсами антибиотикотерапии в

Таблица

Обсемененность СОЖ *H. pylori* в группах сравнения

H. pylori	1-я группа		2-я группа		3-я группа		Итого	
	абс.	%	абс.	%	абс.	%	абс.	%
Слабая степень +	1	3	6	18,2	3	9,1	10	10,1
Умеренная степень ++	22	66,6	4	12,1	0	0	26	26,2
Выраженная степень+++	5	15,2	0	0	0	0	5	5,1
Не выявлено	5	15,2	23	69,7	30	90,9	58	58,6
Всего выявлено	28	84,8	10	30,3	3	9,1	41	41,4

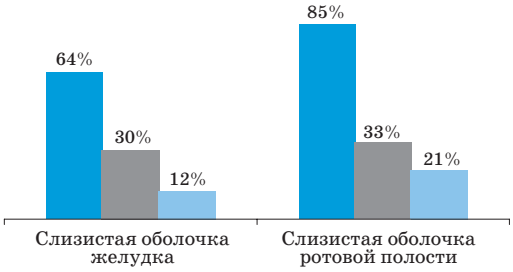

Рис. 4. Обсемененность дрожжеподобными грибами слизистой оболочки ротовой полости и антрального отдела желудка в группах сравнения.

анамнезе при рецидивах обструктивного бронхита. Признаков атрофии, метаплазии в СОЖ не было выявлено ни у одного ребенка. Отмечается статистически значимая связь между проводимой базисной терапией и обсемененностью *H. pylori* (коэффициент Чупрова (С)=0,545; Крамера (К)=0,648; Пирсона (Р)=0,544; $p<0,05$), а также степенью обсемененности *H. pylori* (С=0,508; К=0,563; р=0,623; $p<0,05$).

Больше половины больных БА (61%) и 15% детей с РОБ предъявляли жалобы на першение в горле, подкашливания даже в период ремиссии заболевания. Соскоб с корня языка на кандиды дал положительный результат у 46 пациентов, из них большую часть составили больные 1-й группы – 28 детей (85%), 11 (33%) – 2-й группы и только 7 (21%) – 3-й (рис. 4). Отмечается статистически значимая связь между получаемой больными терапией и наличием фарингомикоза (коэффициент Чупрова (С)=0,465; коэффициент Крамера (К)=0,553; коэффициент Пирсона (Р)=0,484; $p<0,05$).

Грибковые поражения слизистой оболочки антрального отдела желудка по данным морфологического исследования выявлены у 21 ребенка (64%) 1-й группы, из них кандидоз пищевода установлен 5 детям по результатам ЭГДС, наличие дрожжеподобных грибов отмечалось у 10 пациентов 2-й группы (30%) и у 4 (12%) – 3-й. Низкая обсемененность СО дрожжеподобными грибами у детей с РОБ, возможно, связана с неоднократными курсами по коррекции дисбактериоза кишечника, включающими препараты антимикотического действия. Отмечается статистически значимая связь между положительным результатом обследования и получаемой базисной терапией (коэффициент Чупрова (С)=0,354; Крамера (К)=0,421; Пирсона (Р)=0,388; $p<0,05$).

Заключение

Таким образом, наше исследование позволило установить тесную взаимосвязь между вариантом базисной терапией обструктивного заболевания легких и состоянием СОЖ. Длительный прием ИГКС, по-видимому, способствует не только непосредственному лекарственному повреждению СОЖ, но облегчает инвазию *H. pylori* и грибов. Пациенты, получающие ИГКС, нуждаются в дополнительном обследовании ВОПТ, включая обследование на инфекции.

Кроме того, наши данные подтверждают необходимость проведения мероприятий, ограничивающих попадание стероидов в ЖКТ, включая обучение пациентов и применение современных методов доставки ингалята в дыхательные пути. Очень важен рациональный подход к назначению базисной терапии, индивидуальный по отношению к каждому пациенту.

Альтернативой длительного применения ИГКС может быть комбинированная терапия кромонами (или ИГКС) и бронхолитиками длительного действия (формотерол), антилейкотриеновыми препаратами, антигистаминными средствами нового поколения (эриус, ксизал, зиртек, парлазин). Применение современных комбинированных препаратов также позволяет достигнуть контроля БА с использованием меньших доз ИГКС.

ЛИТЕРАТУРА

1. *Мизерницкий Ю.Л., Царегородцев А.Д.* Состояние пульмонологической помощи детям и ближайшие задачи Детского научно-практического центра Минздрава РФ. В кн.: Пульмонология детского возраста: проблемы и решения. М., Ростов н/Д, 2003; 3: 18–24.

2. *Жестков А.В., Русакова Н.В.* Распространенность бронхиальной астмы и уровень инвалидности у детей Самарской области. 2-й конгресс Евроазиатского респираторного общества. СПб., 2006: 38.

3. *Давыдова О.В.* Состояние верхнего отдела пищеварительного тракта при бронхиальной астме у детей: Автореф. дисс. ... канд. мед. наук. Астрахань, 2006.

4. *Кириллов С.М.* Патология пищеварительной системы у больных бронхиальной астмой: Автореф. дисс. ... канд. мед. наук. Саратов, 1997.

5. *Чучалин А.Г. и др.* Бронхиальная астма и состояние желудочно-кишечного тракта. 4-й Нац. конгресс по болезням органов дыхания. М., 1994: 29.

6. *Корабельников Д.И.* Клинико-морфологическое исследование гастродуоденальной зоны при бронхиальной астме: Автореф. дисс. ... канд. мед. наук. Новосибирск, 2005.

7. *Вахрушев Я.М., Быденов В.А.* Возможные патогенетические механизмы поражения гастродуоденальной системы у больных бронхиальной астмой. В кн.: Теоретические, этиологические, диагностические и лечебные аспекты гастроэнтерологии. Смоленск, 1989: 11.

8. *Вендик А.О., Филин В.А.* Состояние верхних отделов пищеварительного тракта у детей с бронхиальной астмой и рецидивирующими обструктивными бронхитами. 4-й Нац. конгресс по болезням органов дыхания. М., 1994: 111.

9. *Corrado G et al.* Positive association between *Helicobacter pylori* infection and food allergy in children. Scand. J. Gastroenterol., 1998; 33 (11): 1135–1139.

10. The Childhood Asthma Managment Program Research Group. Long term effects of Budesonide or nedocromil in children with asthma. N. Engl. J. Med., 2000; 343: 1054–1063.

11. *Гепне Н.А.* Эффективность ингаляционных кортикостероидов при бронхиальной астме у детей. Рос. вестн. перинатологии. 1997; 4: 39–44.

12. *Пыцкий В.И.* Бронхиальная астма в свете нового представления об атопии. Современные проблемы аллергологии, иммунологии и иммунофармакологии. 4-й конгресс рос. ассоц. аллергологов и клинических иммунологов (РААКИ). М., 2001; 1: 217–239.

13. Глобальная стратегия лечения и профилактики бронхиальной астмы. Пересмотр 2006 г.: Пер. с англ. М.: Атмосфера, 2007: 103.

14. *Dukes VNG, Holgate ST, Pawels RA.* Report of an international workshop on risk and safety of asthma therapy. Clin. and Experiment. Allergy., 1994; 24: 623.

15. *Аруин Л.И., Исаков В.А.* Оценка обсемененности слизистой оболочки желудка *Helicobacter pylori* и активности хронического гастрита. Архив патологии, 1995; 57 (3): 75–76.

16. *Аруин Л.И., Капуллер Л.Л., Исаков В.А.* Морфологическая диагностика болезней желудка и кишечника. М.: Триада-Х, 1998.