© Коллектив авторов, 2019

DOI: 10.24110/0031-403X-2019-98-6-127-133
https://doi.org/10.24110/0031-403X-2019-98-6-127-133

А.В. Таганов[1], О.Б. Тамразова[1,2], А.В. Молочков[2], А.С. Стадникова[2], Е.Р. Радченко[2], Е.А. Шмелева[1]

СОВРЕМЕННЫЕ АСПЕКТЫ БОЛЕЗНИ РАНДЮ–ОСЛЕРА–ВЕБЕРА

[1]ФГАОУ ВО «Российский университет дружбы народов» Министерства образования и науки РФ,
[2]Детская городская клиническая больница им. З.А. Башляевой ДЗМ, г. Москва, РФ

Болезнь Рандю–Ослера–Вебера (наследственная геморрагическая телеангиэктазия) – редкое наследственное заболевание, развивающееся в детском возрасте, характеризующееся сосудистыми дисплазиями, множественными телеангиэктазиями кожи и слизистых оболочек, а также геморрагическим синдромом разной локализации. Одним из первых и наиболее заметных признаков заболевания являются «сосудистые звездочки» на коже и слизистых оболочках носа. При поражениях слизистой оболочки носа и желудочного кишечного тракта заболевание протекает с часто повторяющимися кровотечениями. При хронических кровопотерях развивается железодефицитная анемия, а при острых – возможен летальный исход. В статье дана краткая историческая справка описания болезни Рандю–Ослера–Вебера, разобраны этиопатогенетические механизмы развития заболевания, представлены клиническая картина с наиболее типичными проявлениями, а также современные критерии диагностики и лечения. Особое внимание уделяется ранней диагностике заболевания. В заключение авторы приводят собственное наблюдение 11-летнего пациента с болезнью Рандю–Ослера–Вебера.

Ключевые слова: *болезнь Рандю–Ослера–Вебера, телеангиэктазии, кровотечения, железодефицитная анемия.*

Цит.: *А.В. Таганов, О.Б. Тамразова, А.В. Молочков, А.С. Стадникова, Е.Р. Радченко, Е.А. Шмелева. Современные аспекты болезни Рандю–Ослера–Вебера. Педиатрия. 2019; 98 (6): 127–133.*

A.V. Taganov[1], O.B. Tamrazova[1,2], A.V. Molochkov[2], A.S. Stadnikova[2], E.R. Radchenko[2], E.A. Shmeleva[1]

MODERN ASPECTS OF RENDU–OSLER–WEBER DISEASE

[1]Peoples' Friendship University of Russia; [2]Z.A. Bashlyaeva Children City Clinical Hospital, Moscow, Russia

Rendu–Osler–Weber disease (hereditary hemorrhagic telangiectasia) is a rare hereditary disease that develops in childhood, characterized by vascular dysplasias, multiple telangiectasias of the skin and mucous membranes, and hemorrhagic syndrome of different localization. One of the first and most noticeable signs of the disease is spider veins on the skin and nasal mucous membranes. With lesions of nasal mucosa and gastrointestinal tract, the disease proceeds with frequently recurring bleeding. In chronic blood loss, iron deficiency anemia develops, and in acute cases, a fatal outcome is possible. The article provides a brief historical summary of Rendu–Osler–Weber disease description, etiopathogenetic mechanisms of the disease development, clinical picture with the most typical manifestations, as well as modern diagnostic and treatment criteria. Particular attention is paid to the early diagnosis of the disease. In conclusion, the authors cite their own observation of an 11-year-old patient with Rendu–Osler–Weber disease.

Keywords: *Rendu–Osler–Weber disease, telangiectasia, bleeding, iron deficiency anemia.*

Quote: *A.V. Taganov, O.B. Tamrazova, A.V. Molochkov, A.S. Stadnikova, E.R. Radchenko, E.A. Shmeleva. Modern aspects of Rendu–Osler–Weber disease. Pediatria. 2019; 98 (6): 127–133.*

Контактная информация:
Таганов Алексей Викторович – д.м.н., проф. каф. дерматовенерологии ФПК МР РУДН
Адрес: Россия, 117198, г. Москва, ул. Миклухо-Маклая, 6
Тел.: (495) 787-38-27, **E-mail:** matis87177@yandex.ru
Статья поступила 11.07.19, принята к печати 20.11.19.

Contact Information:
Taganov Aleksey Viktorovich – MD., prof. of Dermatovenerology Department, Peoples' Friendship University of Russia
Address: Russia, 117198, Moscow, Miklukho-Maklaya, 6
Tel.: (495) 787-38-27, **E-mail:** matis87177@yandex.ru
Received on Jul. 11, 2019, submitted for publication on Nov. 20, 2019

Болезнь Рандю–Ослера–Вебера (наследственная геморрагическая телеангиэктазия) – редкое генетическое заболевание, наследуемое по аутосомно-доминантному типу, характеризующееся сосудистыми дисплазиями с образованием телеангиэктазий на коже, слизистых оболочках (СО) респираторного и пищеварительного трактов, артериовенозными мальформациями (АВМ) во внутренних органах. Наиболее часто встречающимися симптомами заболевания являются: носовые и желудочно-кишечные кровотечения, железодефицитная анемия, а также множественные телеангиэктазии кожи и СО.

Несмотря на тот факт, что заболевание начинает манифестировать в раннем детском возрасте, основные клинические проявления наблюдаются в детском и подростковом возрасте. Пик клинической манифестации более чем в 70% случаев приходится на 16-летний возраст [1, 2].

Синонимы: генерализованный ангиоматоз, геморрагический семейный ангиоматоз, семейная геморрагическая телеангиэктазия.

История описания заболевания. Первые упоминания в научной литературе относятся к середине XIX века, когда врач H. Sutton в 1864 г. впервые описал заболевание, которое характеризовалось частыми рецидивами носовых кровотечений, высыпаниями на кожи и СО в виде телеангиэктазий [3].

В 1896 г. французский врач Анри Рандю опубликовал статью «Повторное носовое кровотечение у пациента с небольшими ангиомами кожи и слизистых оболочек», в которой описал клинический случай рецидивирующих носовых кровотечений и телеангиэктазий у 52-летнего мужчины, продолжающихся с 12 лет [4]. Анри Рандю предположил, что болезнь может иметь наследственный характер, основываясь на изучении семейного анамнеза. Так, мать и брат пациента страдали рецидивирующими носовыми кровотечениями, а у отца пациента наблюдались рецидивирующие желудочно-кишечные кровотечения (ЖКК) и сосудистые «звездочки» на носу, языке, верхней губе [1, 4].

Вклад Анри Рандю, как исследователя, неоспорим в контексте изучения данного заболевания и его особенностей. Автор отмечал у пациентов бледность кожных покровов и множественные ангиомы и проводил дифференциальную диагностику с гемофилией.

Спустя несколько лет канадский терапевт Вильям Ослер описал синдром наследственных геморрагических телеангиэктазий (НГТ) («Повторяющиеся носовые кровотечения на семейном фоне, связанные с несколькими телеангиэктазиями кожи и слизистых оболочек», 1901 г. и «Наследственные телеангиэктазии с повторными кровоизлияниями», 1907 г.). Исследователь обратил внимание на то, что двое пациентов были братом и сестрой, а 7 членов их семьи из 3 разных поколений имели сходные симптомы, тем самым указывая на семейный характер заболевания [5]. В. Ослер выделял 3 вида телеангиэктазий, исходя из их размеров и глубины расположения, также подробно описал типичные высыпания на коже – «сосудистые звездочки» – сеть расширенных мелких сосудов, локализующихся в области крыльев носа, губ, щек и век, также вокруг сосков на груди и придающих коже багрово-синюшный оттенок с резко выраженным сосудистым рисунком [6, 7].

Немецкий врач Фредерик Вебер сравнивал в этиологическом контексте проявления данного заболевания с геморроем и варикозным расширением вен, тем самым внес вклад в понимание патогенетических аспектов и подтвердил семейный характер НГТ, которые впоследствии изложил в работе «Замечание о кожных телеангиэктазиях и их этиологии» (1904).

Термин «телеангиэктазия» для описания поверхностного сосуда кожи, видимого человеческим глазом, впервые был введен Von Graft в 1807 г., «Наследственная геморрагическая телеангиэктазия» – в 1909 г. F. Hanes [8–10].

Эпидемиология. Болезнь Рандю–Ослера–Вебера с равной долей вероятности поражает как мужчин, так и женщин. Встречаемость данной патологии довольно высока и варьирует от 1:5000 до 1:8000 [10, 11]. На территории Евросоюза данный диагноз установлен у 85 000 человек [12].

По оценкам некоторых исследований, существует более высокая распространенность данного заболевания (1:1330) у жителей карибских островов Curaçao, Bonaire [13]. Болезнь наследуется по аутосомно-доминантному типу [14].

Этиология. К настоящему времени установлена связь заболевания с хромосомными мутациями. В литературе описаны несколько генетических форм данного заболевания, которые вошли в основу современной классификации [15, 16].

При первом варианте (НГТ1) отмечается мутация гена эндоглина (*ENG*), который располагается на длинном плече хромосомы 9 [16].

У пациентов с НГТ1 чаще наблюдаются легочные АВМ, чем при других подтипах НГТ – более чем у 50% больных [17].

Второй вариант (НГТ2) встречается часто среди пациентов и детерминирован мутацией гена *ACVRL*, который располагается на хромосоме 12 (12q11q14) и кодирует рецептор клеточной поверхности (activin receptor-like kinase 1). При втором варианте симптомы появляются позже, чем при НГТ1 и отмечается поражение печени [18–21].

Также у пациентов с НГТ были выявлены и другие хромосомные мутации, которые обусловливают различные варианты течения НГТ: 5q31.332 (НГТ3), 7p14 (НГТ4), 10q11.22 (НГТ5) [19–23].

В последнее время выделяют уникальную форму НГТ6, детерминированную мутацией белка гена *SMAD4*, расположенного на 18q21.2, проявляющуюся типичной клинической карти-

ной НГТ и симптомами ювенильного полипоза [24]. Мутации не были идентифицированы в 15–20% семей пациентов с НГТ [10, 13, 25, 26].

Несмотря на то, что данное заболевание было описано более 150 лет и хорошо изучено с позиций генетики, общепринятой классификации НГТ в настоящее время не разработано.

Патогенез. Ведущую роль в патогенезе заболевания играют анатомические и функциональные изменения сосудов различного калибра, в результате поражения которых развиваются дегенерация и гипоплазия мышечного и эластического слоев, приводящие к очаговому истончению стенок с последующим расширением просвета микрососудов.

На ранней стадии патологического процесса развивается местная дилатация посткапиллярной венулы (с вовлечением всех слоев ее стенки). В дальнейшем процесс распространяется на артериолу и приводит к формированию прямого их соединения (без образования промежуточной капиллярной сети), приводящее к снижению давления крови и скорости ее тока в артериолах.

Кровоточивость (на месте ангиэктазий) обусловлена легкой ранимостью сосудистой стенки и высокой фибринолитической активностью крови.

В дальнейшем формируются аневризмы, телеангиэктазии и артериовенозные шунты, образование которых возможно на протяжении всей жизни больного.

Клинические проявления. Первые симптомы заболевания могут появиться в первый год после рождения, однако манифестация заболевания может возникнуть в любом возрасте. Заболевание в большинстве случаев манифестирует обильными и рецидивирующими носовыми кровотечениями, возникающими спонтанно или после небольшой механической травмы. Поражение сосудов отмечается на СО носоглотки, конъюнктивы, легких, ЦНС, печени и селезенки, желудочно-кишечного тракта (ЖКТ). Патогномоничным признаком принято считать многочисленные телеангиэктазии на коже лица, туловище, рук и пальцев [23, 27–30].

Реже регистрируют кровотечения из ЖКТ и легких, гематурию, кровоизлияния в головной и спинной мозг, сетчатку глаза.

Как правило, клинические проявления болезни Рандю–Ослера–Вебера становятся ярче с возрастом [1, 11, 13].

Кожные проявления заболевания. Патогномоничным признаком НГТ являются телеангиэктазии, или «сосудистые звездочки», которые имеют ярко-красный цвет, 3–10 мм в диаметре, не пульсируют, бледнеют при надавливании, а их количество увеличивается со временем.

Наиболее часто телеангиэктазии отмечаются на коже лица, рук и СО. На лице множественные «звездочки» выявляются в периоральной зоне, на красной кайме губ (рис. 1), периорбитально. На конечностях большее количество телеангиэктазий отмечается на акральных участках: кистях (рис. 2) и стопах. Характерна симметричность высыпаний (рис. 3). При осмотре полости рта выявляется множество мелких телеангиэктазий на СО и деснах. Отмечено, что высыпания на коже развиваются позже, чем появляются «сосудистые звездочки» на СО полости носа. Носовые кровотечения в подавляющем большинстве случаев являются первым клиническим проявлением заболевания [3, 19].

Частота поражения внутренних органов увеличивается с возрастом, а также при беременности (особенно легочные АВМ, которые становят-

Рис. 1. Множественные телеангиэктазии на лице у пациента с болезнью Рандю–Ослера–Вебера.

Рис. 2. Крупное сосудистое пятно на ладонной поверхности кисти у пациента с болезнью Рандю–Ослера–Вебера.

Рис. 3. Множественные симметричные телеангиэктазии на тыльных поверхностях кистей рук у пациента с болезнью Рандю–Ослера–Вебера.

ся значительно крупнее) – во II и III триместрах [31, 32].

Артериовенозные шунты в легких имеют множественный характер распространения и преимущественно поражают нижние доли легких (в 80–90% являются проявлением болезни Рандю–Ослера–Вебера), часто протекают асимптомно (проявляются одышкой при физической нагрузке) [18].

Сосудистые мальформации могут приводить к легочной гипертензии, неврологическим нарушениям (развивающихся вследствие парадоксальной эмболии) и в редких случаях к легочным кровотечениям [33].

Наиболее часто церебральные сосудистые мальформации располагаются в головном мозге, реже – в спинном мозге и имеют артериовенозный тип. Церебральные телеангиэктазии, кавернозные мальформации, мальформации вены Галена, венозные ангиомы и аневризмы встречаются реже [34]. При высоком артериальном давлении церебральные сосудистые мальформации могут кровоточить и быть причиной судорог и/или внутричерепных кровоизлияний [35].

По данным эндоскопических исследований, у 80% пациентов с НГТ имеются телеангиэктазии в ЖКТ, особенно в желудке и тонком кишечнике, протекающие бессимптомно или вызывающие кровотечения [36].

Печеночные АВМ при этом заболевании наблюдаются относительно редко – у 8% пациентов. Они варьируют по размеру от маленьких телеангиэктазий до больших артериовенозных фистул и могут приводить к диффузному поражению печени [27].

В 2014 г. была предложена шкала для определения рисков возникновения клинически значимого поражения печени с учетом возраста, пола, уровня гемоглобина и щелочной фосфатазы и др. [37].

По частоте встречаемости клинические симптомы у пациентов с болезнью Рандю–Ослера–Вебера можно расположить в следующей последовательности: носовые кровотечения – 90%, кожные телеангиэктазии – 75%, поражение легких (АВМ) – до 50%, поражение сосудов печени – у 30%, ЖКК – у 15%, поражение ЦНС – до 23% [13].

Критерии постановки диагноза. В настоящее время для диагностики НГТ остаются актуальными критерии Curasao (1999):

- рецидивирующие спонтанные носовые кровотечения;
- множественные телеангиэктазии на коже и СО;
- артериовенозные аневризмы внутренних органов (легких, головного и спинного мозга, печени, ЖКТ);
- наличие родственника первой линии родства, соответствующего первым трем критериям.

Диагноз НГТ считается подтвержденным, если у пациента имеются 3 или 4 критерия, возможным – при наличии 2 критериев, сомнительным – при наличии менее 2 критериев [38–40]. Согласно международным рекомендациям (International guidelines for the diagnosis and management of hereditary haemorrhagic telangiectasia, 2011), обследование включает в себя: определение уровня гемоглобина, ферритина крови, контрастную эхокардиографию, ультразвуковое допплеровское сканирование печени, магнитно-резонансную томографию головного мозга.

Лечение. В 2006 г. группа международных экспертов разработала основные принципы диагностики и лечения НГТ (International Guidelines for Diagnosis and Management of HHT), которые были опубликованы в 2011 г. [40].

В основе рекомендаций по лечению НГТ лежит необходимость использования междисциплинарного подхода и привлечения специалистов (педиатр, дерматолог, гематолог, оториноларинголог, пульмонолог, хирург, невролог, нейрохирург, генетик, кардиолог). Базовые принципы лечения НГТ: контроль местных и общих симптомов (кровотечений различной локализации и их последствий), предотвращение осложнений, связанных с наличием АВМ в различных органах. Хирургическое лечение включает: лазерные, химические и электрические методы эндоназальной коагуляции, пластику перегородки носа, эмболизацию носовой артерии и закрытие носовой полости [41].

Препараты железа рекомендованы при наличии частных рецидивов кровотечения с целью предотвращения развития железодефицитной анемии.

В некоторых случаях для снижения частоты ЖКК используют гормональную терапию (донокрин или эстроген/прогестерон) или антифибринолитические препараты (транексамовая кислота). Даже с учетом кратковременности терапевтического эффекта, в случае возникновения кровотечения из ЖКТ, для его остановки применяют эндоскопическую лазерную коагуляцию или биполярную электрокоагуляцию [18, 42].

Эмболизацию, микрохирургию и стереотаксическое радиоактивное облучение используют для лечения АВМ головного мозга с учетом их локализации и размеров [43].

Современные тенденции в терапии ориентированы на коррекцию ангиогенеза, в частности, на ингибирование биологической активности фактора роста эндотелия сосудов (VEGF) [13, 44].

Неинвазивное ведение больных с носовыми кровотечениями направлено на их профилактику (сохранение целостности СО носа). Для терапии острых носовых кровотечений наиболее часто используется тампонирование полости носа (классическое или пневматическое тампонирование), лубриканты (физиологический раствор, мази с антибиотиками), мази/кремы с гормональными препаратами, антифибринолитики [42].

Собственное наблюдение

Больной К., 9 лет поступил в 1-е педиатрическое отделение ДГКБ им. З.А. Башляевой ДЗМ 28.01.2019 с диагнозом: «Недифференцированный колит, обострение. Множественные телеангиэктазии. Болезнь Рандю–Ослера–Вебера (?)».

Предъявлял жалобы на периодически возникающие боли в области живота, прожилки крови в стуле, высыпания на коже лица, приступы упорных носовых кровотечений в течение последнего месяца.

Из анамнеза известно, что ребенок родился от II беременности, самостоятельных родов на 40-й неделе. Ранний анамнез без особенностей. В семейном анамнезе данных о наличии у ближайших родственников сходной клинической картины установить не удалось. С 4-летнего возраста страдает периодически возникающими приступами болей в животе, преимущественно в параумбиликальной области, сопровождающимися появлением жидкого стула с прожилками крови. С данными жалобами мальчик был неоднократно госпитализирован в различные клинические учреждения с диагнозом «Недифференцированный колит. Функциональные нарушения ЖКТ: дисфункция сфинктера Одди по панкреатическому типу» с дальнейшим проведением соответствующей терапии с временным положительным эффектом. В ноябре 2017 г. пациент обращается к врачу-гастроэнтерологу с последующей госпитализацией в педиатрическое отделение ДГКБ им. З.А. Башляевой с жалобами на боль в животе, наличие прожилок крови в стуле, а также высыпаний на коже лица. При проведении исследований дважды был выявлен положительный результат на наличие крови в стуле при нормальном уровне кальпротектина, а также определены косвенные признаки энтерита по результатам контрастной рентгеноскопии ЖКТ с динамическим наблюдением в течение 24 ч. Во время дерматологического осмотра обнаружены множественные точечные мелкие телеангиэктазии, синюшно-красного цвета, бледнеющие при витропрессии. Высыпания локализовались на коже лица: периорбитальной и периоральной области, на красной кайме губ, а также крыльев носа. Врачом-дерматовенерологом был заподозрен диагноз «Болезнь Рандю–Ослера–Вебера», в связи с чем были даны рекомендации по проведению эзофагогастродуоденоскопии (ЭГДС) и фиброколоноскопии (ФКС) с целью верификации диагноза и определения дальнейшей тактики лечения. В виду семейных обстоятельств родители отказались от обследования, и ребенок выписался домой для амбулаторного наблюдения с диагнозом: «Недифференцированный колит, обострение. Множественные телеангиэктазии. Болезнь Рандю–Ослера–Вебера (?)». Рекомендации включали в себя: динамическое наблюдение у врача-педиатра и врача-гастроэнтеролога по месту жительства каждые полгода, применение пробиотиков и смеси Модулен в течение 1 года, а также безотлагательное обращение к врачу-педиатру при появлении жалоб на носовые кровотечения, рвоту с кровью или стул с примесью крови.

Status praesens: состояние пациента средней тяжести, симптомы интоксикации отсутствуют. Ребенок активный, аппетит сохранен. Живот не вздут, мягкий, доступен глубокой пальпации, безболезненный. Стул оформленный до 1 раза сутки, примеси отсутствуют.

Рис. 4. Пациент К., 9 лет: множественные телеангиэктазии на коже лица в периоральной области.

Рис. 5. Пациент К., 9 лет: множественные телеангиэктазии на коже лица в периорбитальной области.

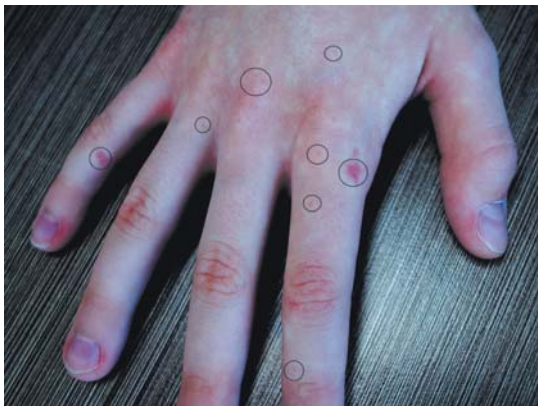

Рис. 6. Пациент К., 9 лет: на тыльной стороне кисти большое количество телеангиэктазий.

При осмотре кожи и СО: множественные телеангиэктазии на коже лица в периорбитальной и периоральной зонах (рис. 4 и 5). Подобные телеангиэктазии были выявлены также на коже кистей и правого предплечья в виде очагов округлой формы на фоне петехиальных элементов, что говорит о повышенной ранимости патологических сосудов (рис. 6). Общий анализ крови (28.01.19): эритроциты $3{,}3 \cdot 10^{12}$/л, гемоглобин 101 г/л, СОЭ 5 мм/ч, лейкоциты $6{,}4 \cdot 10^{9}$/л, нейтрофилы 51,2%, лимфоциты 40,1%, моноциты 8,7%, тромбоциты $216 \cdot 10^{9}$/л. Биохимический ана-

лиз крови (28.01.19): сывороточное железо 13 нг/мл. Биохимический анализ мочи – без изменений.

УЗИ органов брюшной полости (31.01.2019): деформация желчного пузыря.

ЭГДС с биопсией СО антрального отдела желудка (5.02.2019): патологии не выявлено.

ФКС (1.02.2019): усиление сосудистого рисунка всех отделов осмотренной 1.02.2019 кишки, повышенная кровоточивость при контакте, а также наличие ангиэктазий толстой кишки.

Учитывая длительный анамнез заболевания, наличие телеангиэктазий на коже, жалобы на часто повторяющиеся носовые кровотечения, а также поражения сосудов толстой кишки и развитие железодефицитной анемии I степени, пациенту был выставлен диагноз: «Болезнь Рандю–Ослера–Вебера».

Терапия включала: Тримедат 100 мг 3 раза в сутки дней внутрь за 20 мин до еды 5 дней, Феррум Лек сироп 5 мл 1 раз в сутки во время еды 10 дней.

Местное лечение: орошение полости носа солевыми растворами и использование эмолентов на СО 2–3 раза в сутки длительно.

За время пребывания в стационаре отмечалась положительная динамика состояния пациента: боли в животе, диспепсические явления и носовые кровотечения не беспокоили, стул оформленный. По результатам повторных лабораторных исследований (5.02.2019): эритроциты $3{,}4 \cdot 10^{12}$/л, гемоглобин 103 г/л, ретикулоциты 4%.

При выписке пациенту были даны следующие рекомендации: питание смесью Модулен до 500 мл в сутки и прием пробиотиков в течение года; Феррум Лек сироп 5 мл 1 раз в сутки во время еды 6 недель; орошение полости носа солевыми растворами и использование эмолентов на СО 2–3 раза в сутки длительно для снижения риска повторных носовых кровотечений; консультации врача-педиатра (далее врача-терапевта) по месту жительства для динамической оценки изменений в результатах общего и биохимического анализов крови (контроль наличия скрытого кровотечения) каждые 3 месяца в течение жизни, а с 18 лет каждые 5 лет – проведение эхокардиографии, компьютерной томографии грудной полости, ультразвуковой допплерографии сосудов печени, магнито-резонансной ангиографии головного мозга с целью определения возможного объема поражения для дальнейшей коррекции тактики ведения пациента.

Заключение

Болезнь Рандю–Ослера–Вебера (наследственная геморрагическая телеангиэктазия) является редким генетическим заболеванием, характеризующимся сосудистыми дисплазиями и развивающимся в детском возрасте. Одним из первых признаков заболевания является появление телеангиэктазий на коже, СО респираторного и пищеварительного трактов. При поражениях СО полости носа и ЖКТ заболевание протекает с часто повторяющимися кровотечениями. При хронических кровопотерях развивается железодефицитная анемия, а при острых – возможен летальный исход.

Диагностика и лечение НГТ требуют междисциплинарного подхода с привлечением врачей различных специальностей: педиатра, дерматолога, гематолога, оториноларинголога, пульмонолога, хирурга, невролога, нейрохирурга, генетика, кардиолога. Принимая во внимания низкую частоту встречаемости и скрытое течение, заподозрить НГТ возможно только при правильной интерпретации жалоб больного, семейного анамнеза, данных осмотра и лабораторных исследований, включая генетические методы диагностики [37, 40]. Особое внимание следует уделить ранней диагностике заболевания. Распознавание наиболее типичных клинических признаков НТГ (множественных «сосудистых звездочек» на коже в сочетании с часто повторяющимися носовыми кровотечениями в детском возрасте) позволит педиатрам проводить профилактику грозных осложнений болезни Рандю–Ослера–Вебера.

Финансирование: *источник не указан.*

Конфликт интересов: *авторы статьи заявляют об отсутствии конфликта интересов.*

Taganov A.V. 0000-0001-5056-374X
Tamrazova O.B. 0000-0003-3261-6718
Molochkov A.V. 0000-0002-6456-998X
Stadnikova A.S. 0000-0003-3420-4442
Radchenko E.R. 0000-0001-5717-7171
Shmeleva E.A. 0000-0002-3004-6646

Литература

1. *Porteous ME, Burn J, Proctor SJ.* Hereditary haemorrhagic telangiectasia: a clinical analysis. J. Med. Genet. 1992; 29 (8): 527–530.

2. *Cottin V, Dupuis Girod S, Lesca G, Cordier JF.* Pulmonary vascular manifestations of hereditary hemorrhagic telangiectasia (Rendu–Osler disease). Respiration. 2007; 74 (4): 361–783.

3. *Sutton H.* Epistaxis as an indication of impaired nutrition, and of degeneration of the vascular system. Med. Mirror. 1864; 1: 768–769.

4. *Rendu M.* Epistaxis repetes chez un sujet porteur de petits angiomes cutanés et muqueux. Lancette française: gazette des hôpitaux civils et militaires. Paris. 1896; 69: 1322–1323.

5. *Osler WB.* On a family form of recurring epistaxis, associated with multiple telangiectases of the skin and mucous membranes. The Johns Hopkins Hospital Bulletin. 1901; 12: 333–337.

6. *Osler WB.* On multiple hereditary telangiectases with recurrent haemorrhages. Quaterly Journal of Medicine. Oxford. 1907; 1: 53–58.

7. *Goodenberger DM.* Visceral manifestations of hereditary hemorrhagic telangiectasia. Trans. Am. Clin. Climatol. Assoc. 2004; 115: 185–199.

8. *Weber FP.* A note on cutaneous telangiectases andtheir etiology. Comparison with the etiology of haemorrhoids and ordinary varicose veins. Edinburgh. Med. J. 1904; 15: 346–349.

9. *Ливандовский Ю.А.* Телеангиэктазии. Дерматология и венерология. 1995; 4: 108–111.

10. *Hanes F.* Multiple hereditary telangiectases causing hemorrhage (hereditary hemorrhagic telangiectasia). Bull. Johns Hopkins Hosp. 1909; 20: 63–73.

11. *Govani FS, Shovlin CL.* Hereditary haemorrhagic telangiectasia: a clinical and scientific review. Eur. J. Hum. Genet. 2009; 17: 860.

12. *Shovlin CL, Buscarini E, Kjeldsen AD, Mager HJ,*

Sabba C, Droege F, Geisthoff U, Ugolini S, Dupuis-Girod S. European Reference Network For Rare Vascular Diseases (VASCERN) Outcome Measures For Hereditary Haemorrhagic Telangiectasia (HHT). Orphanet Journal of Rare Diseases. 2018; 13 (1): 136.

13. *Щеглов Д.В., Носенко Н.Н., Конотопчик С.В., Чебанюк С.В.* Наследственная геморрагическая телеангиэктазия, или болезнь Рандю–Ослера–Вебера. Эндоваскулярная нейрорентгенохирургия. 2016; 1 (15): 73–86.

14.P*rigoda NL, Savas S, Abdalla SA, Piovesan B, Rushlow D, Vandezande K.* Hereditary haemorrhagic telangiectasia: mutation detection, test sensitivity and novel mutations. J. Med. Genet. 2006; 43 (9): 722–728.

15. *Bernhardt BA, Zayac C, Pyeritz RE.* Why is genetic screening for autosomal dominant disorders underused in families? The case of hereditary hemorrhagic telangiectasia. Genet. Med. 2011; 13 (9): 812–820.

16. *Shovlin CL.* Hereditary haemorrhagic telangiectasia: Pathophysiology, diagnosis and treatment. Blood Reviews. 2010; 24 (6): 203–219.

17. *Johnson DW, Berg JN, Baldwin MA, Gallione CJ, Marondel I, Yoon SJ, Stenzel TT, Speer M, Pericak-Vance MA, Diamond A, Guttmacher AE, Jackson CE, Attisano L, Kucherlapati R, Porteous ME, Marchuk DA.* Mutations in the activin receptor–like kinase 1 gene in hereditary haemorrhagic telangiectasia type 2. Nature Genetics. 1996; 13 (2): 189–195.

18. *McAllister KA, Grogg KM, Johnson DW, Gallione CJ, Baldwin MA, Jackson CE.* Endoglin, a TGF-?? binding protein of endothelial cells, is the gene for hereditary haemorrhagic telangiectasia type 1. Nature Genetics. 1994; 8: 345–351.

19. *A. Assar OS, Friedman CM, White RI Jr.* The natural history of epistaxis in hereditary hemorrhagic telangiectasia. Laryngoscope. 1991; 101 (9): 977–980.

20. *BayrakToydemir P, McDonald J, Markewitz B, Lewin S, Miller F, Chou LS, Gedge F, Tang W, Coon H, Mao R.* Genotypephenotype correlation in hereditary hemorrhagic telangiectasia: mutations and manifestations. Am. J. Med. Genet. A. 2006; 140 (5): 463470.

21. *Letteboer TG, Mager HJ, Snijder RJ, Lindhout D, Ploos van Amstel HK, Zanen P, Westermann KJ.* Genotypephenotype relationship for localization and age distribution of telangiectases in hereditary hemorrhagic telangiectasia. Am. J. Med. Genet. A. 2008; 146A (21): 27332739.

22. *Cole SG, Begbie ME, Wallace GM, Shovlin CL.* A new locus for hereditary haemorrhagic telangiectasia (HHT3) maps to chromosome 5. J. Med. Genet. 2005; 42 (7): 577582.

23. *Nanda S, Bhatt SP.* Hereditary hemorrhagic telangiectasia: epistaxis and hemoptysis. CMAJ. 2009; 180 (8): 838.

24.*Wooderchak-Donahue W, McDonald J, O'Fallon B, Upton P, Li W, Roman B.* BMP9 Mutations Cause a Vascular-Anomaly Syndrome with Phenotypic Overlap with Hereditary Hemorrhagic Telangiectasia. American journal of human genetics. 2013; 93 (3): 530–537.

25. *Iyer NK, Burke CA, Leach BH, Parambil JG. SMAD4* mutation and the combined syndrome of juvenile polyposis syndrome and hereditary haemorrhagic telangiectasia. Thorax. 2010; 65 (8): 745–746.

26. *Bossler AD, Richards J, George C, Godmilow L, Ganguly A.* Novel mutations in ENG and ACVRL1 identified in a series of 200 individuals undergoing clinical genetic testing for hereditary hemorrhagic telangiectasia (HHT): correlation of genotype with phenotype. Hum. Mutat. 2006; 27 (7): 667–675.

27. *Байдарова М.Д., Тупикин К.А., Андрейцева О.И.* Наследственная геморрагическая телеангиэктазия: современные проблемы диагностики и тактики хирургического лечения. Доказательная гастроэнтерология. 2016; 5 (4): 36–43.

28.*Dakeishi M, Shioya T, Wada Y, Shindo T, Otaka K, Manabe M.* Genetic epidemiology of Hereditary hemorrhagic telangiectasia in a local community in the northern part of Japan. Human Mutation. 2002; 19: 140–148.

29. *Shovlin CL, Hughes JM.* Hereditary hemorrhagic telangiectasia. N. Engl. J. Med. 1996; 1: 330–334.

30. *Maher CO, Piepgras DG, Brown RD Jr, Friedman JA, Pollock BE.* Cerebrovascular manifestations in 321 cases of hereditary hemorrhagic telangiectasia. Stroke. 2001; 32 (4): 877882.

31. *Al-Saleh S, Mei-Zahav M, Faughnan ME, MacLusky IB, Carpenter S, Letarte M, Ratjen F.* Screening for pulmonary and cerebral arteriovenous malformations in children with hereditary haemorrhagic telangiectasia. Eur. Respir. J. 2009; 34 (4): 875881.

32. *Ference BA, Shannon TM, White RI, Zawin M, Burdge CM.* Lifethreatening pulmonary hemorrhage with pulmonary arteriovenous malformations and hereditary hemorrhagic telangiectasia. Chest. 1994; 106 (5): 13871390.

33. *Shovlin CL, Letarte M.* Hereditary haemorrhagic telangiectasia and pulmonary arteriovenous malformations: issues in clinical management and review of pathogenic mechanisms. Thorax. 1999; 54 (8): 714729.

34. *Espinosa PS, Pettigrew LC, Berger JR.* Hereditary hemorrhagic telangectasia and spinal cord infarct: case report with a review of the neurological complications of HHT. Clin. Neurol. Neurosurg. 2008; 110 (5): 484491.

35. *Morgan T, McDonald J, Anderson C, Ismail M, Miller F, Mao R.* Intracranial hemorrhage in infants and children with hereditary hemorrhagic telangiectasia (Osler–Weber–Rendu syndrome). Pediatrics. 2002; 109: E12.

36. *Longacre AV, Gross CP, Gallitelli M, Henderson KJ, White RI Jr, Proctor DD.* Diagnosis and management of gastrointestinal bleeding in patients with hereditary hemorrhagic telangiectasia. Am. J. Gastroenterol. 2003; 98 (1): 5965.

37. *Buscarini E, Plauchu H, Tsao G, White R, Sabbà C, Miller F.* Liver involvement in hereditary hemorrhagic telangiectasia: Consensus recommendations. Liver international: Official Journal of the International Association for the Study of the Liver. 2006; 26: 1040–1046.

38. *Singh S, Swanson K, Hathcock M, Kremers W, Pallanch J, Krowka M.* Identifying the presence of clinically significant hepatic involvement in hereditary haemorrhagic telangiectasia using a simple clinical scoring index. Journal of Hepatology. 2014; 61 (1): 124–131.

39. *Shovlin C, Guttmacher A, Buscarini E, Faughnan M, Hyland R, Westermann C.* Diagnostic Criteria for Hereditary Hemorrhagic Telangiectasia (Rendu–Osler–Weber Syndrome). American Journal of Medical Genetics. 2000; 91: 66–67.

40. *Faughnan M, Palda VA, Garcia-Tsao G, Geisthoff U, McDonald J, Proctor D.* International Guidelines for the Diagnosis and Telangiectasia Management of Hereditary Hemorrhagic. Journal of Medical Genetics. 2009; 48: 73–87.

41. *Elden L, Montanera W, Terbrugge K, Willinsky R, Lasjaunias P, Charles D.* Angio-graphic embolization for the treatment of epistaxis: a review of 108 cases. Otolaryngol. Head Neck Surg. 1994; 111 (1): 4450.

42. *Klepfish A, Berrebi A, Schattner A.* Intranasal tranexamic acid treatment for severe epistaxis in hereditary hemorrhagic telangiectasia. Arch. Intern. Med. 2001; 161 (5): 767.

43 *Maher CO, Piepgras DG, Brown RD Jr, Friedman JA, Pollock BE.* Cerebrovascular manifestations in 321 cases of hereditary hemorrhagic telangiectasia. Stroke. 2001; 32 (4): 877–882.

44. *Lebrin F, Srun S, Raymond K, Martin S, Brink S, Freitas C.* Thalidomide stimulates vessel maturation and reduces epistaxis in individuals with hereditary hemorrhagic telangiectasia. Nature Medicine. 2010; 16: 420–428.