© Коллектив авторов, 2019

DOI: 10.24110/0031-403X-2019-98-6-8-14
https://doi.org/10.24110/0031-403X-2019-98-6-8-14

Н.Ю. Орлинская, Э.Н. Федулова, О.В. Шумилова, Д.А. Давыдова

РОЛЬ ЭПИТЕЛИАЛЬНО-СТРОМАЛЬНЫХ И ГЕМАТОТКАНЕВЫХ ВЗАИМООТНОШЕНИЙ В ФОРМИРОВАНИИ РАЗЛИЧНЫХ ФЕНОТИПИЧЕСКИХ ВАРИАНТОВ ТЕЧЕНИЯ БОЛЕЗНИ КРОНА У ДЕТЕЙ

ФГБОУ ВО «Приволжский исследовательский медицинский университет» МЗ РФ, г. Нижний Новгород, РФ

Цель исследования: обосновать значимость сосудов микроциркуляции в системе оценки структурных изменений слизистой оболочки (СО) толстой кишки (ТК) как одного из основных критериев, характеризующих течение регенераторного процесса у больных с болезнью Крона (БК). Материалы и методы исследования: представлены результаты гистологического, гистохимического, иммуногистохимического и морфометрического анализов СО ТК детей с БК. Изучали состояние сосудов микроциркуляции у пациентов с неосложненным (n=10) и осложненным течением заболевания (стенотическая и свищевая форма) (n=17) с оценкой сосудистой стенки, эндотелиоцитов, тучных клеток, как клеточных форм, способных оказывать влияние на функциональное состояние сосудов капиллярного типа и участвовать в процессе регенерации СО ТК, фибробластов – основных клеточных элементов, продуцентов экстрацеллюлярного матрикса (ЭЦМ). Результаты: показана значимость микроциркуляторных нарушений при регенераторном процессе в СО ТК у детей с благоприятным и неблагоприятным исходом болезни. Установлено, что значительное снижение числа сосудов микроциркуляции, нахождение повышенного числа тучных клеток, выделяющих триптазу, ограничивают функции основных клеточных элементов – фибробластов, по выработке ими компонентов ЭЦМ, тем самым затрудняя успешное течение репаративного процесса СО ТК. Заключение: формирование благоприятного и неблагоприятного варианта течения БК у детей сопряжено с нарушениями гематотканевых и эпителиально-стромальных взаимодействий, определяющих разнонаправленный характер регенерации.

Ключевые слова: *болезнь Крона, дети, регенерация, микроциркуляторное русло, эндотелиоциты, тучные клетки, триптаза, фибробласты.*

Цит.: *Н.Ю. Орлинская, Э.Н. Федулова, О.В. Шумилова, Д.А. Давыдова. Роль эпителиально-стромальных и гематотканевых взаимоотношений в формировании различных фенотипических вариантов течения болезни Крона у детей. Педиатрия. 2019; 98 (6): 8–14.*

N.Yu. Orlinskaya, E.N. Fedulova, O.V. Shumilova, D.A. Davydova

THE ROLE OF EPITHELIAL-STROMAL AND HEMATO-TISSUE RELATIONSHIPS INFORMATION OF VARIOUS PHENOTYPIC VARIANTS OF CROHN'S DISEASE COURSE IN CHILDREN

Privolzhsky Research Medical University, Nizhny Novgorod, Russia

Objective of the research: to substantiate the importance of microcirculatory vessels in the system of assessing structural changes in mucous membrane (MM) of the colon as one of the main criteria characterizing regenerative process course in patients with Crohn's disease (CD). Materials and

Контактная информация:
Орлинская Наталья Юрьевна – д.м.н., проф., зав. патологоанатомическим отделением ФГБОУ ВО «Приволжский исследовательский медицинский университет» МЗ РФ, главный научный сотрудник
Адрес: Россия, 603950, г. Нижний Новгород, БОКС-470, пл. Минина и Пожарского, 10/1
Тел.: (929) 051-31-45, **E-mail:** norlinskaya@mail.ru
Статья поступила 19.03.19,
принята к печати 20.11.19.

Contact Information:
Orlinskaya Natalya Yuryevna – MD., prof., head of the Pathology Department, Privolzhsky Research Medical University, chief researcher
Address: Russia, 603950, Nizhny Novgorod, Box 470, Minin and Pozharsky sq., 10/1
Tel.: (929) 051-31-45, **E-mail:** norlinskaya@mail.ru
Received on Mar. 19, 2019,
submitted for publication on Nov. 20, 2019.

methods: results of histological, histochemical, immunohistochemical and morphometric analyzes of colon MM in children with CD are presented. Researchers studied microcirculatory vessels state in patients with uncomplicated (n=10) and complicated disease course (stenotic and fistulous forms) (n=17) with an assessment of vascular wall, endotheliocytes, mast cells as cell forms that can affect the functional state of capillary type vessels and participate in colon MM regeneration, fibroblasts – the main cellular elements, producers of extracellular matrix (ECM). Results: the study revealed the significance of microcirculatory disorders during the colon MM regenerative process in children with a favorable and unfavorable outcome of the disease. It was found that a significant decrease in number of microcirculatory vessels; increased number of mast cells that secrete tryptase, limit functions of the main cellular elements – fibroblasts, in the production of ECM components, thereby complicating the successful course of colon MM reparative process. Conclusion: the formation of a favorable and unfavorable variant of CD course in children is associated with disorders in hemato-tissue and epithelial-stromal interactions that determine the multidirectional nature of regeneration.

Keywords: *Crohn's disease, children, regeneration, microvasculature, endotheliocytes, mast cells, tryptase, fibroblasts.*

Quote: *N.Yu. Orlinskaya, E.N. Fedulova, O.V. Shumilova, D.A. Davydova. The role of epithelial-stromal and hemato-tissue relationships information of various phenotypic variants of Crohn's disease course in children. Pediatria. 2019; 98 (6): 8–14.*

Болезнь Крона (БК) представляет собой хроническое иммуноопосредованное гранулематозное воспаление слизистой оболочки (СО) кишечника, приводящее к формированию осложнений заболевания в виде образования свищей, трансмурального фиброзирования с соответствующим локальным нарушением структуры и функции поражённого участка кишки с необратимыми нарушениями. В соответствии с современными представлениями главную роль в развитии хронических воспалительных заболеваний кишечника играют иммунные нарушения с дисбалансом цитокиновой регуляции, приводящие к активации Т- и В-клеток, макрофагов и запуску аутоиммунных механизмов [1–3]. Дальнейшему развитию воспалительных реакций способствуют нарушение барьерной функции кишечника, слизеобразования, метаболические и дисрегуляторные расстройства, хроническая интоксикация [4]. Еще одним патогенетическим звеном является нарушение толерантности СО кишечника, при котором комменсальная микрофлора выступает в роли аутоантигена [5–7]. Большое значение при подозрении на БК отводится генетической предрасположенности [8, 9].

Доминирование иммунологического направления исследований в изучении БК, к сожалению, упускает из поля зрения исследователей значимость неиммунных механизмов (клеток) собственной пластинки СО (СПСО) и вследствие этого приводит к недооцениванию их роли в обеспечении регенераторного процесса [10]. Лишь в единичных работах по изучению патогенеза БК и регенерации СО толстой кишки (ТК) имеются указания на кооперацию соединительнотканных клеточных популяций, способных к формированию полноценных эпителиально-стромальных и гематотканевых взаимодействий, обеспечивающих структурную целостность и функциональную состоятельность органа в целом, а именно фибробластов, продуцирующих коллагены разного типа и гликозаминогликаны, тучных клеток, секретирующих гепарансульфатный протеогликан макрофагов, выделяющих фибронектин [11–13]. Особого внимания при этом заслуживают тучные клетки, которые при специфической фармакологической стимуляции способны секретировать большее количество протеолитического фермента триптазы, повреждающего эндотелий сосудов микроциркуляторного русла, что при БК является важным патогенетическим звеном [14–16].

Несмотря на имеющиеся в специальной литературе данные, указывающие на активное участие сосудов микроциркуляции в развитии и прогрессировании воспалительных заболеваний кишечника (ВЗК), это направление является менее изученным. Однако известно, что особая роль в структурно-функциональном ремоделировании сосудистого русла при ВЗК принадлежит эндотелиоцитам, секретирующим широкий спектр биологически-активных веществ (БАВ), влияющих не только на клеточную пролиферацию и сосудистый тонус [17, 18], но и на систему иммунного гомеостаза как зону контроля накопления лейкоцитов, что имеет большое значение в исходе воспалительного процесса. При этом выход лейкоцитов из сосудистого русла в ткань является важным шагом в индукции и поддержании воспалительной реакции, которая впоследствии меняет привычный алгоритм существования клеточных форм СПСО, ответственных за структурное обеспечение органа. Дисфункция эндотелия является предиктором и неизменным компонентом патогенеза многих заболеваний, в т.ч. БК, и проявляется в неадекватности (увеличении или уменьшении) образования в эндотелиоцитах различных БАВ [19–21].

Проведенные рядом ученых клинические работы показали, что у пациентов с БК происходит патологический рост кровеносных сосудов и обострение язвенного колита (ЯК) и БК ассоциировано с микрососудистыми нарушениями, уменьшением капиллярного кровотока и повышением проницаемости сосудов [22, 23]. Усиление микроциркуляторных нарушений в СО кишечника приводит к коагулопатии потребления, тромбозу сосудов микроциркуляции,

что считается важным показателем активности неспецифического ЯК (НЯК) и БК [24, 25].

Таким образом, механизм взаимодействия клеточных элементов, сосудов микроциркуляторного русла, соединительнотканных структур в СО кишечника в настоящее время изучен недостаточно. В частности, неясными остаются механизмы клеточной кооперации в условиях нарушенных эпителиально-стромальных и гематотканевых взаимодействий при разных формах БК, приводящие в одном случае к избыточной альтерации, а в другом – к развитию фиброза.

Цель исследования: обосновать значимость сосудов микроциркуляции в системе оценки структурных изменений СО ТК как одного из основных критериев, характеризующих течение регенераторного процесса у больных с БК.

Материалы и методы исследования

Данное исследование является ретроспективным, аналитическим – случай–контроль. Гистологическое исследование биоптатов СО ТК проведено у 27 детей в возрасте от 3 до 18 лет (19 девочек, 8 мальчиков) с разными фенотипическими вариантами БК: 1-я группа – благоприятного течения (10 больных – инфильтративная форма) и 2-я группа – неблагоприятного течения (17 больных – стенотическая и свищевая формы). Группу сравнения составили дети с неизмененной СО кишечника, которая определялась при морфологическом исследовании биоптатов ТК при подозрении на ВЗК.

Эндоскопическое и морфологическое исследования пациентам выполняли строго в соответствии с алгоритмом ведения больного гастроэнтерологического профиля при наличии добровольного информированного согласия пациента или лица, представляющего его интересы, на проведение медицинских манипуляций и соответствовали требованию локального этического комитета Нижегородского научно-исследовательского института (протокол № 67 от 16.02.2008), разработанного в соответствии с Хельсинкскими декларациями Всемирной медицинской Ассоциации (1989).

Биопсийный материал, полученный при эзофагогастроэндоскопии, фиксировали в 10% забуференном формалине (pH 7,2–7,4), подвергали стандартной гистологической обработке с получением парафиновых срезов. Срезы толщиной 4–5 мкм окрашивали гематоксилином и эозином, альциановым синим, реактивом Шиффа, основным коричневым по М.Г. Шубичу (1986) с последующим выявлением и подсчетом тучных клеток, принимая во внимание их зрелость, степень дегрануляции и локализацию с периваскулярным, параэпителиальным расположением и нахождением в экстрацеллюлярном матриксе (ЭЦМ).

Иммуногистохимическое (ИГХ) исследование микроциркуляторного русла в биоптатах СО кишечника проводили с использованием моноклональных мышиных антител к CD31, clon JC70A (Lab Vision Corporation, USA), триптазу тучных клеток выявляли с помощью антител Mast cell tryptase, clon AA1 (Dako, Дания). Окрашивание проводили в автоматизированном модуле – BOND-MAX, используя систему детекции Bond polymer refine detection (протокол F) (Leyca Biosystems, UK). Количественную оценку результатов ИГХ реакций проводили с использованием системы компьютерного анализа микроскопических изображений, состоящей из микроскопа Nikon Eclipse E400, цифровой камеры Nikon DXM1200, программного обеспечения АСТ-1, версия 2.12, и «Видеотест-Морфология 5.0».

Результаты и их обсуждение

При морфологическом исследовании биоптатов СО ТК детей обеих групп с характерными гистологическими признаками БК в виде наличия эрозий в проекции лимфоидных узелков (53%), обильной лимфоидной ткани (87%), умеренной и/или выраженной воспалительной инфильтрации СПСО, локальным или тотальным снижением высоты эпителия (71%), уменьшением числа крипт с неравномерным их расположением (69%), наличием в небольшом числе случаев многоядерных гигантских клеток типа Пирогова–Лангханса (17,2%), еще реже – сформированных гранулем (8%), в 87,9% случаев обнаруживались микроциркуляторные нарушения в виде сокращения общего числа сосудов. Обращало на себя внимание малочисленность сосудов микроциркуляции, при этом их число в поверхностных отделах СПСО превышало количество таковых в глубоких отделах (в межкриптальном пространстве и на границе крипт с мышечной пластинкой). На фоне общей редукции сосудистого русла число сосудов микроциркуляции капиллярного типа подэпителиальной зоны и глубоких отделов СПСО детей 1-й группы было более высоким, чем их количество у детей 2-й группы ($p<0,05$), при этом число сосудов микроциркуляции при свищевой форме заболевания превалировало над стенотической ($p<0,05$). Необходимо отметить, что у детей 2-й группы минимальная детекция сосудов микроциркуляции сочеталась с более высокой клеточной плотностью инфильтрата с накоплением клеточных форм с выраженным лизирующим эффектом в виде нейтрофильных гранулоцитов (НГ) и обилием плазматических клеток, продуцирующих антитела. Указанные изменения носили более выраженный характер в группе детей со свищевой формой БК ($p<0,05$), у которых сокращение числа сосудов микроциркуляторного русла в СПСО отмечалось уже на начальном этапе болезни, что в значительной степени изначально нарушало и осложняло течение регенераторного процесса.

Для поверхностного отдела СПСО ТК детей обеих групп, преимущественно ее субэпителиальной зоны, в большинстве случаев (81,9%) были характерны наличие множественных участков диапедезных кровоизлияний и небольшое количество кровеносных сосудов капиллярного типа с одним слоем эндотелиальных клеток, расположенных преимущественно на утолщен-

ной базальной мембране и имеющих свободный широкий округлый просвет. По мере перемещения в более глубокие слои СО (криптальный слой и далее в мышечную пластинку) размер и диаметр сосудов микроциркуляции изменялись в сторону появления извитых, вытянутых в длину и увеличенных в диаметре капилляров с уплотненными группами эндотелиальных клеток с крупными ядрами. Такая перекалибровка сосудов микроциркуляции сочеталась с повышенным содержанием эндотелина по данным ИГХ реакции и ассоциировалась с усилением степени гистологической активности воспалительного процесса и тяжестью структурных изменений у детей с неблагоприятным течением болезни ($p<0,05$) (см. рисунок).

Также нами обнаружено, что при осложненном варианте БК, помимо меньшего числа сосудов микроциркуляции, в небольшом проценте случаев выявлялся деструктивный васкулит ($p<0,05$), характеризующийся разрыхлением сосудистой стенки с наличием тесно расположенных набухших ядер эндотелиоцитов. В отдельных случаях, преимущественно у больных со свищевой формой БК, отмечалась инфильтрация сосудистой стенки полиморфноядерными лейкоцитами, которые в т.ч. определялись в виде фокусов скоплений в просвете части сосудов. Несмотря на наличие вазоэктазий просвет большинства сосудов микроциркуляции у детей с благоприятным течением БК был свободен в 71,9% случаев, а при неблагоприятном течении – только в 58,4% ($p<0,05$); в 12,2% случаев – содержал умеренный стаз эритроцитов у детей без осложнения и 36,7% случаев при осложнении заболевания, появление тромбоза нами было выявлено в 15,9% и было характерно для детей 2-й группы с осложнением в виде наличия свищей, что не согласуется с данными современной литературы по этому вопросу: рядом ученых доказано, что у пациентов с БК происходит патологический рост кровеносных сосудов.

Среди крупных лимфоидных скоплений СПСО, подслизистой основы, а также диффузно расположенной лимфоидной ткани, характерной для гистологической картины БК, также определялись сосуды капиллярного типа с разрыхленной стенкой и тесно расположенными набухшими ядрами эндотелиоцитов, как в центре самих скоплений, так и по их периферии. Наиболее выраженные изменения микроциркуляции с некоторым ростом численности сосудов отмечались при локализации лимфоидной ткани в проекции эрозивных дефектов и были более характерны для детей с осложненным течением болезни ($p<0,05$).

Особого внимания при изучении микроциркуляции заслуживают тучные клетки, уникальное свойство которых – менять состав секрета в зависимости от микроокружения (в норме они продуцируют гепарансульфатный протеогликан, а в условиях воспаления переключают свою функцию на выработку таких БАВ, как гистамин, серотонин и триптаза), что имеет двой-

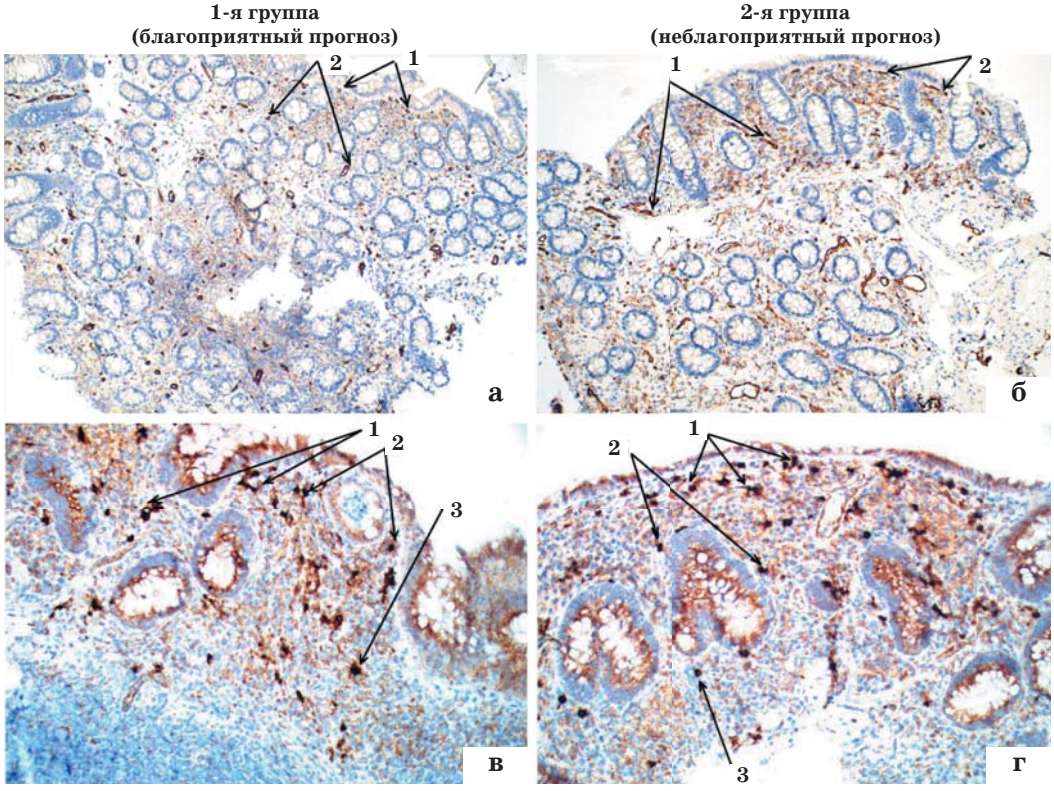

Рисунок. Гистологическая картина СО ТК детей с благоприятным и неблагоприятным исходом БК.
а, б – CD31 позитивные клетки (ув. 50), стрелками указаны сосуды: 1– субэпителиальной зоны, 2 – межкриптального пространства; в, г – триптаза тучных клеток (ув. 100), стрелками указано расположение тучных клеток: 1 – периваскулярное, 2 – перикриптальное, 3 – в ЭЦМ; способы окраски указаны в тексте статьи.

Таблица

Морфометрические показатели СО ТК у детей с БК при осложненной и неосложненной форме течения заболевания

Показатели	Неосложненная форма БК Медиана (25–75%)	Осложненная форма БК Медиана (25–75%)		Группа сравнения Медиана (25–75%)
		стенозирующая	свищевая	
Клеточная плотность, мм^2	9637 [8563–10 742]*	11 823 [11 032–12 156]**	12 402*** [11 323–13 056]	4634*** [4022–5673]
Фибробласты, мм^2	1935 [1549–2321]	2195 [1821–2377]	1770,5 [1682–1821]	1823 [1735,5–1926,5]
Тучные клетки стромы, мм^2	371 [331–424]	222,5* [206–248]	398 [367–441]	479* [456–494]
Триптаза тучных клеток, мм^2	285 [259–329]*	205 [164–247]**	388 [351–441]***	52 [35–64]*,**,***
Капилляры, мм^2	283 [241–314]	177 [151–185]	206 [188–234]	336 [281–401]

*$p<0,05$ по отношению к группе сравнения, **$p<0,05$ между группами I и II, ***$p<0,05$ между стенозирущей и свищевой формами БК.

ственное значение, так как, с одной стороны, оно указывает на реализацию компенсаторно-приспособительных реакций при развитии патологического процесса, направленных на активацию механизмов регенерации, а с другой – свидетельствует о поддержании воспалительного процесса с сохранением синтеза протеолитических ферментов и БАВ, вызывающих дальнейшее повреждение.

При подробном изучении тучноклеточной популяции при БК отмечено их снижение, как при осложненном, так и при неосложненном течении. При этом при осложненном течении БК отмечалась тенденция к снижению их численности относительно неосложненного течения, но без достоверной разницы. При анализе морфометрических данных внутри группы с осложненным течением БК отмечена достоверная разница по количественному и качественному составу тучноклеточной популяции между стенозирующей и свищевой формами ($p<0,05$). При формировании свищей число тучных клеток достоверно выше: при этом обращает на себя внимание, что их количество в поверхностном отделе СПСО было меньше, чем в межкриптальном пространстве. Кроме того, анализ ИГХ исследования тучных клеток, выделяющих триптазу в СО ТК (см. таблицу), при различном течении БК показал наиболее высокую активность при свищевой форме. При их общем количестве, определяемом с помощью окраски по Шубичу (1986), процент тучных клеток, выделяющих триптазу при проведении ИГХ исследования, достигал 89% (см. рисунок). При этом необходимо отметить, что большинство из тучных клеток, иммунопозитивных к триптазе, были частично или максимально дегранулированными и расположены не только перикриптально и в ЭЦМ, но и вблизи сосудов микроциркуляции. Высвобождаемые в большом количестве гранулы триптаз также обнаруживались в виде участков скоплений в СПСО, привлекая дополнительное количество воспалительных клеток с выраженными лизирующими свойствами, увеличивая их адгезию и пролиферацию. Нахождение максимально и частично дегранулированных антигенреактивных клеток, выделяющих триптазу вблизи сосудистой стенки, свидетельствует о степени их активности, что оказывает вместе с НГ деструктивное влияние выделяемыми ими гранул на состояние сосудистой стенки и, более того, инициирует запуск каскада провоспалительных гормонов с высвобождением хемоаттрактантов из эндотелия, что способствует усугублению без того нарушенного процесса регенерации у детей с неблагоприятным течением заболевания.

Итак, сокращение общего числа сосудов микроциркуляции с изменениями сосудистой стенки в виде явлений инфильтрации полиморфноядерными лейкоцитами, нарастание удельного веса дегранулированных форм тучных клеток, выделяющих триптазу вблизи сосудов микроциркуляторного русла, способствуют дальнейшему прогрессированию расстройства кровообращения (ишемии) микроучастка СО, вовлеченного в патологический процесс. Таким образом, тучные клетки вносят свой вклад не только в замедление репарации, но и способствуют формированию свищей при самом неблагоприятном течении воспалительного процесса.

Морфометрическое исследование клеток фибробластического ряда выявило разнонаправленный характер распределения этих клеток: небольшое их увеличение в группе детей с неосложненным течением БК при относительно невысокой клеточной плотности инфильтрата и повышенное их содержание при стенотической форме болезни со значительной долей малодифференцированных форм клеток, не обладающих выраженной синтетической активностью ($p<0,003$). В участках рядом с дезинтегрированной лимфоидной тканью количество клеток фибробластического ряда было значимо сниженным относительно клеточных форм, расположенных в

составе инфильтрата СПСО (p<0,002). При формировании свищей в условиях повышенной клеточной плотности инфильтрата и редукции сосудистого русла число клеток фибробластического ряда оказалось достоверно ниже: при этом обращает на себя внимание, что количество незрелых (молодых) фибробластов, обладающих слабой синтетической деятельностью, превышает число зрелых форм, активно продуцирующих компоненты ЭЦМ и фибронектин. Кроме того, число фиброцитов – клеток конечного этапа развития фибробластического дифферрона, осуществляющих механическую функцию, было значительно снижено. Этот факт объясняет механизм развития осложнений БК в условиях нарушения кровоснабжения поврежденных тканей.

Заключение

Этиология БК и ЯК, двух основных форм ВЗК, по-прежнему в значительной степени неизвестна. Однако ясно, что изменения, лежащие в основе патогенеза воспаления СО кишечника, не ограничиваются рассогласованием качественного и количественного состава иммунокомпетентных клеток, но также включают неиммунные клеточные механизмы [26, 27].

В условиях специфического воспалительного процесса с появлением клеточных форм с выраженным агрессивным потенциалом в виде НГ и эозинофильных гранулоцитов микроциркуляторное русло вместе с соединительной тканью первыми подвергаются изменениям, в результате которых происходит качественный и количественный сдвиг в микроциркуляторном русле и составе ЭЦМ, приводящие к трофическим нарушениям [28, 29].

В проведенном нами исследовании показано, что выявленные деструктивные изменения в системе эпителиально-стромальных и гематотканевых взаимодействий, проявляющиеся острым дефицитом микроциркуляции и клеток со структурообразовательной функцией, резко ограничивают потенциальные возможности СО ТК у детей с БК по восстановлению ее гистоархитектоники. Деструкция сосудистой стенки с наличием разрыхленных участков, адгезивностью лейкоцитов и активированными эндотелиальными клетками инициирует активацию прокоагулянтных факторов, способствующих тромбообразованию. Усугубляющим моментом в дальнейшей дезинтеграции сосудистой стенки и ее разрушении с появлением ишемических расстройств ткани служит триптаза тучных клеток, расположенных периваскулярно. Эндотелиальная активация сосудов микроциркуляции, как в СПСО, так и лимфоидной ткани в наибольшей степени отмечалась у детей 2-й группы, что обусловливает функционально-осложненный фенотип болезни.

Сформированная гипоксия в участках с выраженными воспалительными изменениями и резко сокращенным числом сосудов микроциркуляции у детей с осложненным течением БК создает неадекватные условия для дифференцировки и пролиферации клеткам со структурообразовательной функцией, в результате чего наблюдается сокращение численности зрелых форм фибробластов с повышенным образованием молодых незрелых клеток, обладающих низкой белок-синтетической активностью с выработкой незрелого коллагена, а нарушения дифференцировки внутри тучноклеточной популяции в виде увеличения зрелых дегранулированных клеточных форм, продуцирующих триптазу, приводит к сбою алгоритма взаимодействия сосудистой стенки и эндотелиоцитов в системе гематотканевых и эпителиально-стромальных отношений. Присутствие такой агрессивной среды меняет качественный состав матричного геля, в т.ч. его адгезивные свойства, вследствие чего создаются условия для длительного рассогласования, как в системе клеточных взаимодействий, так и внутри самих дифферонов клеток, ответственных за обеспечение структурного и иммунного гомеостаза, следствием чего является поддержание определенного профиля ткани с прогрессированием воспалительного процесса. Данная микроангиоархитектоника несомненно ограничивает регенераторные возможности СО кишечника и тем самым способствует дальнейшему прогрессированию заболевания.

Выводы

1. Регенераторный потенциал СО при благоприятном и неблагоприятном вариантах течения БК у детей определяется степенью нарушения гематотканевых и эпителиально-стромальных взаимодействий.

2. Значительное снижение числа сосудов микроциркуляторного русла, нахождение повышенного числа тучных клеток, выделяющих триптазу, расположенных не только в перикриптальной позиции и ЭЦМ, но и периваскулярно, ограничивают функции основных клеточных элементов, фибробластов, по выработке ими компонентов ЭЦМ, тем самым затрудняют успешное течение репаративного процесса СО ТК у детей с неблагоприятным течением заболевания.

3. Триптазопродуцирующие тучные клетки и НГ, расположенные вблизи базальных мембран сосудов микроциркуляторного русла, оказывают деструктивное влияние на состояние сосудистой стенки и эндотелиоцитов путем инициации каскада провоспалительных реакций, высвобождения хемоаттрактантов из эндотелия и как следствие способствуют усугублению нарушенного процесса регенерации.

Конфликт интересов и финансирование: *авторы статьи подтвердили отсутствие конфликта интересов и финансовой поддержки исследования, о которых необходимо сообщить.*

Orlinskaya N.Yu. 0000-0003-2896-2968
Fedulova E.N. 0000-0002-1774-0692
Shumilova O.B. 0000-0001-7510-4339
Davydova D.A. 0000-0003-1030-190X

Литература

1. Неспецифические воспалительные заболевания кишечника. Воробьева Г.И., Халифа И.Л., ред. М.: Миклош, 2008: 400.

2. *Ткачев А.В., Мкртчян Л.С., Китаева И.Е., Волынская Е.И.* Воспалительные заболевания кишечника: на перекрестке проблем. Практическая медицина. 2012; 3 (58): 17–22.

3. *Халиф И.Л., Лоранская И.Д.* Воспалительные заболевания кишечника (неспецифический язвенный колит и болезнь Крона): клиника, диагностика и лечение. М.: Миклош, 2004: 88.

4. Sleisenger and Fordtran's gastrointestinal and liver diseases: pathophysiology, diagnosis, management. Feld'man M., Fridman L.S., eds. 8th ed. Elsevier, 2006: 2890.

5. *Blonski W, Buchner AM, Lichtenstein GR.* Clinical predictors of aggressive/disabling disease: ulcerative colitis and crohn disease. Gastroenterol. Clin. North Am. 2012; 41 (2): 443–462.

6. *Емельянова В.А., Демидов А.А.* ВЗК и ревматоидный артрит. Современные вопросы патогенеза. Современные проблемы науки и образования. 2015; 6: 292.

7. *Степина Е.А.* Эндотелиальная дисфункция и системное воспаление как факторы стратификации тяжести болезни Крона. Пермский медицинский журнал. 2016; 33 (1): 53–58.

8. *Danese S, Fiocchi C.* Etiopathogenesis of inflammatory bowel diseases. World J. Gastroenterol. 2006; 12 (30): 4807–4812.

9. *Danese S.* Role of the vascular and lymphatic endothelium in the pathogenesis of inflammatory bowel disease: Gut. 2011; 60 (7): 998–1008.

10. *Matricon J, Meleine M, Gelot A.* Review article: associations between immune activation, intestinal permeability and the irritable bowel syndrome. Alimentary Pharmacology Therapeutics. 2012; 36: 1009–1031.

11. *Федулова Э.Н., Шумилова О.В., Широкова Н.Ю.* Ранние морфологические критерии осложненных форм болезни Крона у детей. Экспериментальная и клиническая гастроэнтерология. 2017; 10 (146): 15–19.

12. *Kusindarta DL, Wihadmadyatami H.* The role of extracellular matrix in tissue regeneration. In: Tissue regeneration. Kaoud H.A.E., ed. IntechOpen, 2018: 65–73.

13. *Широкова Н.Ю., Давыденко Д.В., Орлинская Н.Ю., Бугров С.Н., Шумилова О.В., Петров С.В., Новиков А.В.* Морфофункциональные особенности тучных клеток дистрагированной капсулы фиброзноанкилозированных суставов кисти и слизистой оболочки толстой кишки у пациентов с болезнью Крона. Современные проблемы науки и образования. 2017; 5: 129.

14. *Wierzbicki M, Brzezińska-Błaszczyk E.* The role of mast cells in the development of inflammatory bowel diseases. Postepy Hig. Med. Dosw. 2008; 62: 642–650.

15. *He SH.* Key role of mast cells and their major secretory products in inflammatory bowel disease. World J. Gastroenterol. 2004; 10 (3): 309–318.

16. *Popadiuk S, Renke J, Gleń J, Landowski P.* Tryptase activity in colon mucosal samples of children with inflammatory bowel disease. Med. Wieku Rozwoj. 2006; 10 (2): 437–443.

17. *Ibrahim CB, Aroniadis OC, Brandt LJ.* On the role of ischemia in the pathogenesis of IBD: a review. Inflamm. Bowel Dis. 2010; 16 (4): 696–702.

18. *Deban L, Correale C, Vetrano S, Malesci A, Daneses.* Multiple pathogenic roles of microvasculature in inflammatory bowel disease: a jack of all trades. Am. J. Pathol. 2008; 172 (6): 1457–1466.

19. *Gravina AG, Dallio M, Masarone M, Rosato V.* Vascular endothelial dysfunction in inflammatory bowel diseases: pharmacological and nonpharmacological targets oxid. Med. Cell Longev. 2018; 2018: 2568569.

20. *Третьякова Ю.И.* Особенности состояния эндотелия сосудов у больных язвенным колитом. Пермский медицинский журнал. 2015; 32 (1): 24–29.

21. *Kopanakis N, Saiti A, D'Avgerinos E, Masselou K.* Serum VEGF and bFGF in patients with inflammatory bowel diseases. Ann. Ital. Chir. 2014; 85 (3): 203–206.

22. *Румянцев В.Г., Фомин С.А., Киркин Б.В.* Ишемия в патогенезе язвенного колита у пожилых. Тезисы VI Европейского конгресса геронтологов. М., 2002: 29–30.

23. *Бойко Т.И., Стойкевич М.В., Колбасина Е.В., Сорочан Е.В.* Состояние функции сосудистого эндотелия у больных с хроническими воспалительными заболеваниями кишечника. Современная гастроэнтерология. 2010; 1 (51): 5–9.

24. *Звягинцева Т.Д., Гриднева С.В.* Эндотелиальная дисфункция у больных хроническим колитом. Экспериментальная и клиническая гастроэнтерология. 2003; 3: 55–57.

25. *Бабаева Г.Г., Бабаев З.М.* Частота выявления некоторых маркеров эндотелиальной дисфункции у больных с воспалительными заболеваниями кишечника. Терапевтический архив. 2018; 4: 12–16.

26. *Baumgart DC, Sandborn WJ.* Crohn's disease. Lancet. 2012; 380 (9853): 1590–1605.

27. *Busikova-Malenovska P, Labajova V, Danis D.* Morphology of intestinal microcirculation in colitis ulcerosa and Crohn's disease. Bratisl. Lek. Listy. 2013; 114 (6): 342–344.

28. *Papa A, Scaldaferri F, Danese S, Guglielmo S.* Vascular involvement in inflammatory bowel disease: pathogenesis and clinical aspects. Dig. Dis. 2008; 26 (2): 149–155.

29. *Белоусова Е.А.* Язвенный колит и болезнь Крона. Тверь: Триада, 2002: 128.