2. *Hall-Craggs MA, Kirkham A, Creighton SM.* Renal and urological abnormalities occurring with Mullerian anomalies. J. Pediatr. Urol. 2013; 9: 27–32. DOI: 10.1016/j.jpurol.2011.11.003

3. *Sanghvi Y, Shastri P, Mane SB, Dhende NP.* Prepubertal presentation of Herlyn-Werner-Wunderlich syndrome: A case report. J. Pediatr. Surg. 2011; 46: 1277–1280. DOI: 10.1016/j.jpedsurg.2011.02.067

4. *Kiechl-Kohlendorfer U, Geley T, Maurer K, Gassner I.* Uterus didelphys with unilateral vagi-nal atresia: Multicystic dysplastic kidney is the precursor of «renal agenesis» and the key to early diagnosis of this genital anomaly. Pediatr. Radiol. 2011; 41: 1112–1116. DOI: 10.1007/s00247-011-2045-z

5. *Angotti R, Molinaro F, Bulotta AL, Bindi E, Cerchia E, Sica M, Messina M.* Herlyn–Werner–Wunderlich syndrome: An «early» onset case report and review of Literature. Int. J. Surg. Case Rep. 2015; 11: 59–63. DOI: 10.1016/j.ijscr.2015.04.027

6. *Yang JM, Yang SH, Hsu HC, Huang WC.* Transvaginal sonography in the morphological and functional assessment of segmental dilation of the distal ureter. Ultrasound Obstet. Gynecol. 2006; 27: 449–451. DOI: 10.1002/uog.2719

7. *Hamidi H, Haidary N.* Late presentation, MR imaging features and surgical treatment of Herlyn-WernerWunderlich syndrome (classification 2.2); a case report. BMC Women's Health. 2018; 18: 161. DOI: 10.1186/s12905-018-0655-4

8. *Jung EJ, Cho MH, Kim DH, Byun JM, Kim YM, Jeong DH, Sung MS, Kim KT, Lee KB.* Herlyn-Werner-Wunderlich syndrome: An unusual presentation with pyocolpos. Obstet. Gynecol. Sci. 2017; 60 (4): 374–377. DOI: 10.5468/ogs.2017.60.4.374

© Коллектив авторов, 2018

DOI: 10.24110/0031-403X-2019-98-5-236-239
https://doi.org/10.24110/0031-403X-2019-98-5-236-239

С.М. Батаев[1], И.И. Афуков[2], А.Б. Алхасов[2], Р.О. Игнатьев[1], Н.Т. Зурбаев[1], М.В. Афаунов[1], А.К. Федоров[1], А.М. Богданов[3], А.П. Шадчнев[3], Р.С. Молотов[1]

ОПЫТ ИСПОЛЬЗОВАНИЯ ВЕНОЗНО-АРТЕРИАЛЬНОЙ ЭКСТРАКОРПОРАЛЬНОЙ МЕМБРАННОЙ ОКСИГЕНАЦИИ В ЛЕЧЕНИИ РЕБЕНКА С ТЯЖЕЛЫМ ТЕЧЕНИЕМ ВНЕБОЛЬНИЧНОЙ ПНЕВМОНИИ

[1]НИИ хирургии детского возраста ФГБОУ ВО «РНИМУ им. Н. И. Пирогова» МЗ РФ (директор — д.м.н., проф. В.М. Розинов), [2]ГБУЗ г. Москвы «Детская городская клиническая больница им. Н. Ф. Филатова ДЗМ» (ДГКБ им. Н. Ф. Филатова)(главный врач — д.м.н., проф. А.И. Чубарова), [3]ГБУЗ г. Москвы «Детская городская клиническая больница № 9 им. Г. Н. Сперанского ДЗМ» (ДГКБ № 9 им. Г. Н. Сперанского) (главный врач — д.м.н., проф. А.А. Корсунский), Москва, РФ

Представлено описание истории болезни пациентки в возрасте 1 года и 3 месяцев с тяжелой внебольничной деструктивной плевропневмонией, осложненной сепсисом и острым респираторным дистресс-синдромом. Применена технология экстракорпоральной мембранной оксигенации (ЭКМО), на фоне которой достигнута стабилизация состояния ребенка и выполнены необходимые хирургические процедуры. Опыт применения продленного венозно-артериального доступа при ЭКМО у ребенка с деструктивной плевропневмонией в литературе не описан, поэтому данное наблюдение может расширить возможности для успешного лечения этой категории пациентов.

Ключевые слова: *дети, внебольничная пневмония, деструктивная плевропневмония, осложнения, экстракорпоральная мембранная оксигенация, венозно-артериальный доступ.*

Цит.: *С.М. Батаев, И.И. Афуков, А.Б. Алхасов, Р.О. Игнатьев, Н.Т. Зурбаев, М.В. Афаунов, А.К. Федоров, А.М. Богданов, А.П. Шадчнев, Р.С. Молотов. Опыт использования венозно-артериальной экстракорпоральной мембранной оксигенации в лечении ребенка с тяжелым течением внебольничной пневмонии. Педиатрия. 2019; 98 (5): 236–239.*

Контактная информация:
Батаев Саидхасан Магомедович – д.м.н., зав. отделом торакальной и абдоминальной хирургии НИИ хирургии детского возраста ФГБОУ ВО «РНИМУ им. Н.И. Пирогова» МЗ РФ
Адрес: Россия, 123317, г. Москва, Шмитовский проезд, 29
Тел.: (499) 259-62-75, **E-mail:** khassan-2@yandex.ru
Статья поступила 29.03.18, принята к печати 20.09.19.

Contact Information:
Bataev Saidhasan Magomedovich – MD., head of Thoracic and Abdominal Surgery Department, Scientific Research Institute of Pediatric Surgery, Pirogov Russian National Research Medical University
Address: Russia, 123317, Moscow, Shmitovskiy proyezd, 29
Tel.: (499) 259-62-75, **E-mail:** khassan-2@yandex.ru
Received on Mar. 29, 2018, submitted for publication on Sep. 20, 2019.

S.M. Bataev[1], I.I. Afukov[2], A.B. Alkhasov[2], R.O. Ignatyev[1], N.T. Zurbaev[1], M.V. Afaunov[1], A.K. Fedorov[1], A.M. Bogdanov[3], A.P. Shadchnev[3], R.S. Molotov[1]

EXPERIENCE OF USING VENOUS ARTERIAL EXTRACORPORAL MEMBRANE OXYGENATION IN TREATMENT OF A CHILD WITH SEVERE COURSE OF COMMUNITY-ACQUIRED PNEUMONIA

[1]Scientific Research Institute of Pediatric Surgery Pirogov Russian National Research Medical University (Director — prof. V.M. Rosinov MD); [2]N.F. Filatov Children's City Clinical Hospital № 13 (Chief Physician — prof. A.I. Chubarova MD); [3]G.N. Speransky City Children's Hospital № 9 (Chief Physician — prof. A.A. Korsunsky MD), Moscow, Russia

The article presents a description of the case history of 1 year and 3 months old female patient with severe community-acquired destructive pleuropneumonia complicated by sepsis and acute respiratory distress syndrome. The technology of extracorporeal membrane oxygenation (ECMO) was used, that led to child's condition stabilization and allowed to perform necessary surgical procedures. The experience of using prolonged arteriovenous access for ECMO in a child with destructive pleuropneumonia was not described in literature; therefore, this observation can expand possibilities for successful treatment of this category of patients.

Keywords: *children, community-acquired pneumonia, destructive pleuropneumonia, complications, extracorporeal membrane oxygenation, arteriovenous access.*

Quote: *S.M. Bataev, I.I. Afukov, A.B. Alkhasov, R.O. Ignatyev, N.T. Zurbaev, M.V. Afaunov, A.K. Fedorov, A.M. Bogdanov, A.P. Shadchnev, R.S. Molotov. Experience of using venous arterial extracorporal membrane oxygenation in treatment of a child with severe course of community-acquired pneumonia. Pediatria. 2019; 98 (5): 236–239.*

Острая деструктивная пневмония (ОДП) является тяжелым воспалительным заболеванием, которое нередко сопровождается нарастающей дыхательной и сердечно-сосудистой недостаточностью, угрожающими жизни. Летальность среди пациентов детского возраста при ОДП достигает 24% [1, 2]. Доля легочно-плевральных форм среди общего количества деструктивных пневмоний составляет 26,5–60% [3, 4]. При возникновении гнойно-деструктивных процессов в плевральной полости мощная антибактериальная терапия современными средствами зачастую оказывается малоэффективной, в связи с чем возникает необходимость использовать хирургические методы лечения. Основными задачами хирургического пособия являются адекватная санация плевральной полости и обеспечение стойкой реэкспансии легкого. При сохраняющемся коллапсе легкого, наличии внутриплевральных гнойно-фибринозных наложений и осумкованных полостей воспалительный процесс продолжается с постепенным истощением резервных функций организма и возникновением острого респираторного дистресс-синдрома (ОРДС). При развитии подобного состояния вероятность летального исхода вырастает до 30% [5]. Когда искусственная вентиляция легких (ИВЛ) не в состоянии обеспечить адекватный газообмен, по витальным показаниям используют экстракорпоральную мембранную оксигенацию (ЭКМО) [6, 7]. Комплексное применение ЭКМО и высокочастотной ИВЛ теоретически позволяет понизить показатели инспираторного давления и фракционной концентрации кислорода, благодаря чему уменьшается риск баротравмы и оксигенного токсикоза [8, 9]. Однако практический опыт сочетания этих методов у детей с тяжелым ОРДС крайне невелик. В доступной литературе содержатся единичные публикации, посвященные ЭКМО у детей в разных клинических ситуациях [10, 11], особенно с использованием венозно-артериального (ВА) доступа, что представляет особую актуальность для тщательного анализа нашего наблюдения.

Пациентка Г., возраст 1 год и 3 месяца, поступила в отделение реанимации и интенсивной терапии (ОРИТ) ДГКБ № 9 им. Г.Н. Сперанского в тяжелом состоянии, обусловленном дыхательной недостаточностью и явлениями инфекционно-токсического шока. Из анамнеза жизни известно, что девочка родилась от IV нормальной беременности, IV самостоятельных родов. Вакцинирована БЦЖ и против гепатита В. В течение жизни эпизодически болела острой респираторной вирусной инфекцией.

Из истории настоящего заболевания известно, что симптомы возникли за 1,5 месяца до госпитализации. На фоне общего здоровья стал отмечаться непродуктивный кашель без подъемов температуры тела. Лечилась симптоматически без выраженного эффекта. За 2 недели до поступления по месту жительства была выполнена рентгенография органов грудной клетки (рис. 1). За 5 дней до госпитализации отмечалась гипертермия до 39 ^{0}С, усилился малопродуктивный кашель. Начат прием амоксиклава в возрастной дозировке и продолжена симптоматическая терапия. В день поступления состояние больной резко ухудшилось за счет нарастания одышки при сохраняющейся фебрильной лихорадке, в связи с чем пациентка была доставлена бригадой скорой медицинской помощи в ОРИТ ДГКБ № 9 им. Г.Н. Сперанского.

Показатели состояния пациентки при осмотре: жесткое дыхание в легких, ослабленное справа в среднем и нижнем отделах, ЧД 40 в минуту, ЧСС 128 в минуту, артериальное давление 90/48 мм рт. ст., кожные покровы бледные. Дыхание в легких жесткое, ослаблено справа в средних и нижних отделах. ЧД 40 в минуту, ЧСС 128 в минуту, артериальное давление 90/45 мм рт. ст. По данным рентгенографии и сонографии диагностирована правосторонняя нижнедолевая плевропневмония. Произведено дренирование правой плевральной полости, эвакуировано до 50 мл гнойно-геморрагического содержимого. Начата комплексная интенсивнаяя терапия, включающая

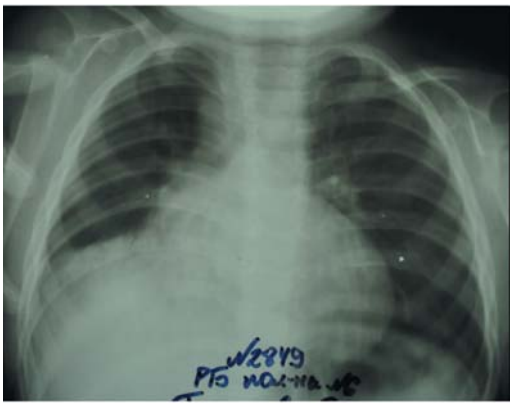

Рис. 1. Рентгенограмма органов грудной клетки пациентки за 2 недели до госпитализации.

Рис. 2. Рентгенограмма органов грудной клетки пациентки на 3-и сутки госпитализации.

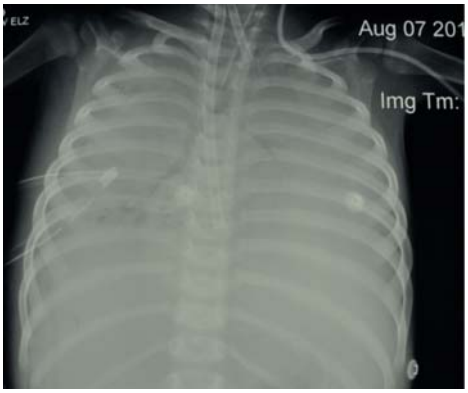

Рис. 3. Рентгенограмма органов грудной клетки пациентки на 5-е сутки госпитализации (1-е сутки применения ВА ЭКМО).

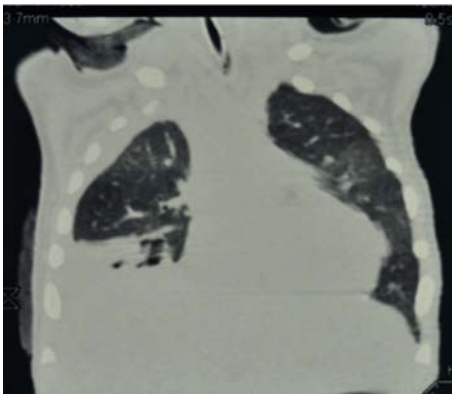

Рис. 4. КТ органов грудной клетки пациентки: картина фибриноторакса справа (24-е сутки госпитализации).

Рис. 5. Рентгенограмма органов грудной клетки пациентки через 1,5 месяца после выписки.

Ванкомицин, Инванз, Фрагмин. Выполнены проба Манту и диаскин-тест для исключения туберкулезной этиологии процесса.

На 3-и сутки госпитализации отмечено ухудшение состояния с нарастанием дыхательной недостаточности (ЧД до 90 в минуту) и десатурацией до 90%. Рентгенографически установлены появление зон деструкции паренхимы правого легкого и его коллапс вследствие пневмогидроторакса, воспалительной инфильтрации нижней доли левого легкого. Пациентке был установлен второй плевральный дренаж справа с системой активной аспирации (рис. 2), однако расправления правого легкого добиться не удалось. Нарастание дыхательной недостаточности потребовало перевода больной на ИВЛ. Попытки лабораторной идентификации возбудителя успехом не увенчались. Произведена смена антибактериальных препаратов на Зивокс и Тиенам, начата противогрибковая терапия (Дифлюкан). На 5-е сутки госпитализации отмечено ухудшение состояния пациентки, относительная стабилизация газового состава крови достигнута посредством ИВЛ с жесткими параметрами в режиме HFOV. Сформулирован актуальный диагноз: острая правосторонняя деструктивная пневмония с пиопневмотораксом, бронхоплевральный свищ справа, внебольничная левосторонняя полисегментарная пневмония, ОРДС, сепсис. Проведена коррекция антибактериальной (Флексид) и противогрибковой терапии (Вифенд). В связи с прогрессированием дыхательной и сердечно-сосудистой недостаточности при практически исчерпанных возможностях ИВЛ принято решение о проведении ребенку процедуры ЭКМО в Центре ЭКМО ДГКБ им. Н.Ф. Филатова. Явления сердечно-сосудистой недостаточности (PO_2 39 мм рт. ст., PCO_2 85 мм рт. ст., SO_2 75%) диктовали показания к ВА-доступу. Верификация положения сосудистых канюль выполнена с помощью рентгенографии (рис. 3).

На 8-е сутки, на фоне продолжающейся ЭКМО, предпринята попытка перевода пациентки на высокочастотную вентиляцию легких, при этом возобновилось активное поступление газа из правой плевральной полости. На 11-е сутки отмечено обильное выделение крови через плевральный дренаж и интубационную трубку, но изменить режим антикоагулянтной поддержки было невозможно из-за риска тромбоза контура и срыва процесса ЭКМО. В связи с сохраняющимся бронхоплевральным свищом и коллапсом легкого принято решение о проведении эндоскопической окклюзии магистральных бронхов справа, параллельно с подключением оставшихся в арсенале методов гемостаза. В тот же день выполнена бронхоскопическая блокада нижнедолевого и про-

межуточного бронхов правого легкого поролоновыми пломбами, в результате сброс газа через плевральный дренаж прекратился.

На 15-е сутки отмечено ухудшение состояния ребенка, связанное с прогрессированием геморрагического синдрома на фоне проводимой ВА ЭКМО. Зафиксировано кровотечение в области установленных канюль ЭКМО, венозного катетера, со слизистых оболочек. В то же время отделяемое через плевральный дренаж и интубационную трубку не было обнаружено, что свидетельствовало об отсутствии внутриплеврального или внутрилегочного кровотечения.

Учитывая небольшую положительную рентгенологическую динамику, а также накапливающиеся отрицательные эффекты антикоагулянтной нагрузки, принято решение прекратить процедуру ВА ЭКМО на 10-е сутки ее начала и 16-й день госпитализации.

Через 9 суток после установки бронхиальных окклюдеров последние были удалены. Поступление воздуха из правой плевральной полости не возобновилось, поэтому оставшийся плевральный дренаж также был удален. В очередной раз корригирована антибактериальная терапия (Тациллин).

На 24-й день лечения в ОРИТ выполнена мультиспиральная компьютерная томография грудной клетки – визуализированы значительные фибриновые наложения в правой плевральной полости (рис. 4). Учитывая недавнюю стабилизацию состояния ребенка и отсутствие бронхоплевральных свищей, от проведения типичной в таких случаях торакоскопической санации плевральной полости решено было воздержаться. Пациентка была переведена на самостоятельное дыхание с кислородной поддержкой, которая продолжалась 5 дней. На 26-е сутки выполнена очередная коррекция антибактериальной терапии (Веллобактин-В, Сульперазон). Спустя месяц после госпитализации в ОРИТ пациентка переведена в 5-е хирургическое отделение ДГКБ № 9 им. Г.Н. Сперанского. На 40-е сутки госпитализации ребенок выписан домой в удовлетворительном состоянии. Через 1,5 месяца после выписки выполнена рентгенограмма органов грудной клетки, выявившая резидуальные наложения фибрина в правой плевральной полости (рис. 5). Самочувствие пациентки не страдало, явлений интоксикации и дыхательной недостаточности не было.

Обсуждение. Данное сообщение призвано продемонстрировать, как далеко может зайти внутрилегочный воспалительный процесс, который на определенном этапе обретает практически неконтролируемое течение. Разумеется, в основе столь тяжелого и стремительно усугубляющегося состояния лежит, в первую очередь, проблема идентификации возбудителя. Следует полагать, что в данном случае эффективность стартовой антибактериальной терапии оказалась ниже желаемой, а в условиях бактериальной деструкции легкого последовавший каскад внутриплевральных осложнений создал самоподдерживающийся процесс, по сути исключивший оба легких из газообмена. До недавнего времени достижение пациентом подобного состояния практически предопределяло скорый летальный исход. Лишь появление принципиально новой технологии ЭКМО крови открыло новую страницу в лечении пациентов с отсутствующей функцией внешнего дыхания. К сожалению, на сегодняшний день единичные клиники мира обладают сколько-нибудь значительным опытом использования ВА ЭКМО у детей, в т.ч. с воспалительными заболеваниями легких и плевры. Следовательно, планирование и осуществление этой сложнейшей процедуры в отсутствие схем и стандартов требуют от специалистов постоянной готовности к маневру и балансирования на грани, гибкого применения дополнительных технологий. В представленном случае таковой стала бронхоокклюзия, сама по себе представляющая огромный риск на фоне геморрагического синдрома, сопровождающего ЭКМО, и тяжелейшей дыхательной недостаточности. Полагаем, что купирование пневмоторакса и реэкспансия легкого стали ключевыми этапами в течении заболевания, а их наступление было бы невозможно без использования ЭКМО. Хочется верить, что представленный опыт окажется полезным для наших коллег, а пациентам даст шанс в аналогичных, практически безнадежных, ситуациях.

Конфликт интересов: *отсутствует.*

Bataev S.M. 0000-0003-0191-1116

Литература

1. *Бычков В.А., Манжос П.И., Городова А.В.* Основные вопросы хирургии детского возраста. Учебное пособие. М.: Издательство РУДН, 2011: 328.
2. *Less P, Brynitz S, Mollar AF.* Mortality in thoracic empyema. Scand. J. Thorac. Cardiovasc. Surg. 1984; 18: 85–87.
3. *Рокицкий М.Р.* Хирургические заболевания легких у детей. Л.: Медицина, 1988: 288.
4. *Тараканов В.А., Барова Н.К., Шумливая Т.П., Голосеев К.Ф., Киселев А.Н., Колесников Е.Г., Горьковой И.С., Убилава И.А., Кулиш Т.А.* Современные технологии в диагностике и лечении острой бактериально-деструктивной пневмонии у детей. Российский вестник детской хирургии, анестезиологии и реаниматологии. 2015; 5 (1): 50–56.
5. *Turner DA, Cheifetz IM.* Pediatric acute respiratory failure. Expert. Rev. Resp. Med. 2011; 5 (1): 65–73.
6. *Randolph AG.* Management of acute lung injury and acute respiratory distress syndrome in children. Crit. Care Med. 2009; 37 (8): 2448–2454.
7. *Stöhr F, Emmert MY, Lachat ML, Stocker R, Maggiorini M., Falk V, Wilhelm MJ.* Extracorporeal membrane oxygenation for acute respiratory distress syndrome: is the configuration mode an important predictor for the outcome? Interact. CardioVasc. Thorac. Surg. 2011; 12 (5): 676–680.
8. *Chih-Hsien Lee, Yi-Ting Tsai, Chien-Sung Tsai, Guo-Jieng Hong.* Extracorporeal membrane oxygenation for traumatic acute respiratory distress syndrome in a child. J. Med. Sci. 2004; 24 (6): 333–338.
9. *Hsieh JH, Chen YS, Han YY, Hsieh CH, Chang CI, Ko WJ.* Use of extracorporeal membrane oxygenation to rescue a child with acute respiratory distress syndrome. J. Formos. Med. Assoc. 2000; 99 (3): 257–260.
10. *Разумовский А.Ю., Афуков И.И., Степаненко С.М., Константинов С.М., Константинов К.В., Кулаев А.Д., Стрелков В.А., Зилберт Е.В., Алхасов М.Б., Цветков И.О., Бирюков П.Е., Шаталов К.В., Махалин М.В.* Применение вено-венозной экстракорпоральной мембранной оксигенации у ребенка 1 года 2 месяцев с острым респираторным дистресс-синдромом и пневмонией. Анестезиология и реаниматология. 2013; 5: 51–57.
11. *Афуков И.И., Степаненко С.М., Зильберт Е.В., Кулаев А.Д., Светличная Т.О., Алхасов А.Б., Митупов З.Б., Мокрушина О.Г., Бирюков П.Е., Стрелков В.А., Цветков И.О.* Успешное применение экстракорпоральной мембранной оксигенации у новорожденного с левосторонней диафрагмальной грыжей и с легочной гипертензией. Российский вестник детской хирургии, анестезиологии и реаниматологии. 2016; 6 (1): 104–110.