© Коллектив авторов, 2019

DOI: 10.24110/0031-403X-2019-98-5-85-93
https://doi.org/10.24110/0031-403X-2019-98-5-85-93

М.А. Жесткова[1], Д.Ю. Овсянников[1,2], Т.Г. Васильева[3], И.М. Донин[4], Ю.Б. Клюхина[5], А.В. Колмыкова[6], Д.С. Крючко[7], О.В. Кустова[7], А.В. Мигали[7], А.И. Мигали[8], М.И. Никитина[9], А.В. Орлов[9], Н.И. Петрук[1], Е.Е. Петряйкина[1,2], И.Р. Самсонович[2], А.П. Фисенко[7], С.С. Халдеев[1], М.Д. Халдеева[1], А.Л. Черняев[10]

СИНДРОМ «МОЗГ–ЛЕГКИЕ–ЩИТОВИДНАЯ ЖЕЛЕЗА»: ОБЗОР ЛИТЕРАТУРЫ И СЕРИЯ КЛИНИЧЕСКИХ НАБЛЮДЕНИЙ

[1]ФГАОУ ВО «Российский университет дружбы народов» Министерства науки и высшего образования РФ, [2]Морозовская детская городская клиническая больница ДЗМ, Москва; [3]ГАУЗ «Краевой клинический центр специализированных видов медицинской помощи», г. Владивосток; [4]Перинатальный медицинский центр «Мать и дитя», Москва; [5]СПб ГБУЗ «Консультативно-диагностический центр для детей», Санкт-Петербург; [6]КГБУЗ «Краевая детская клиническая больница № 2», г. Владивосток; [7]ФГАУ «Национальный медицинский исследовательский Центр здоровья детей» МЗ РФ, [8]ФГАОУ ВО «Первый Московский государственный медицинский университет им. И.М. Сеченова» МЗ РФ (Сеченовский университет), Москва; [9]СПб ГБУЗ «Детская городская больница Святой Ольги», г. Санкт-Петербург; [10]ФГБУ «Научно-исследовательский институт пульмонологии» ФМБА России, Москва, РФ

Синдром «мозг–легкие–щитовидная железа» (СМЛЩЖ) – редкое генетическое заболевание, ассоциированное с мутациями в гене *NKX2.1*, кодирующем тиреоидный фактор транскрипции-1. Наиболее частыми проявлениями данного синдрома являются доброкачественная наследственная хорея, гипотиреоз и респираторный дистресс-синдром, однако мутации в гене *NKX2.1* могут быть причиной и другой патологии со стороны нервной, дыхательной систем и щитовидной железы. В статье представлено описание 4 пациентов с мутациями в гене *NKX2.1*, наблюдавшихся авторами. На основании анализа наблюдений 168 пациентов с СМЛЩЖ, представленных в мировой литературе с 1998 по 2019 гг., обобщены современные сведения о генетике, патогенезе, клинико-рентгенологических проявлениях, исходах и терапии синдрома.

Ключевые слова: *синдром «мозг–легкие–щитовидная железа», генетика, диагностика, мутации, дети.*

Цит.: *М.А. Жесткова, Д.Ю. Овсянников, Т.Г. Васильева, И.М. Донин, Ю.Б. Клюхина, А.В. Колмыкова, Д.С. Крючко, О.В. Кустова, А.В. Мигали, А.И. Мигали, М.И. Никитина, А.В. Орлов, Н.И. Петрук, Е.Е. Петряйкина, И.Р. Самсонович, А.П. Фисенко, С.С. Халдеев, М.Д. Халдеева, А.Л. Черняев. Синдром «мозг–легкие–щитовидная железа»: обзор литературы и серия клинических наблюдений. Педиатрия. 2019; 98 (5): 85–93.*

M.A. Zhestkova[1], D.Yu. Ovsyannikov[1,2], T.G. Vasilieva[3], I.M. Donin[4], Yu.B. Klyukhina[5], A.V. Kolmykova[6], D.S. Kryuchko[7], O.V. Kustova[7], A.V. Migali[7], A.I. Migali[8], M.I. Nikitina[9], A.V. Orlov[9], N.I. Petruk[1], E.E. Petryaykina[1,2], I.R. Samsonovich[2], A.P. Fisenko[7], S.S. Khaldeev[1], M.D. Khaldeeva[1], A.L. Chernyaev[10]

BRAIN–LUNG–THYROID SYNDROME: LITERATURE REVIEW AND SERIES OF CLINICAL OBSERVATIONS

[1]Peoples' Friendship University of Russia; [2]Morozov Children's City Clinical Hospital, Moscow; [3]Regional Clinical Center of Specialized Medical Care, Vladivostok; [4]Perinatal Medical Center «Mother and Child», Moscow; [5]Consultative Diagnostic Center for Children, St. Petersburg; [6]Regional Children's Clinical Hospital № 2, Vladivostok; [7]National Medical Research Center of Children's Health; [8]I.M. Sechenov First Moscow State Medical University, Moscow; [9]St. Olga City Children's Hospital, St. Petersburg; [10]Scientific Research Institute of Pulmonology, Federal Biomedical Agency of Russia, Moscow, Russia

Контактная информация:
Жесткова Мария Александровна – к.м.н., асс. каф. педиатрии ФГАОУ ВО Российский университет дружбы народов
Адрес: Россия, 117198, Москва, ул. Миклухо-Маклая, 6
Тел.: (495) 959-88-00, доб. 1508,
E-mail: dr.zhestkova@gmail.com
Статья поступила 5.08.19, принята к печати 20.09.19.

Contact Information:
Zhestkova Maria Alexandrovna – Ph.D., assistant of Pediatrics Department, Peoples' Friendship University of Russia
Address: Russia, 117198, Moscow, Miklukho-Maklaya str., 6
Tel.: (495) 959-88-00, ext. 1508,
E-mail: dr.zhestkova@gmail.com
Received on Aug. 5, 2019, submitted for publication on Sep. 20, 2019.

Brain–lung–thyroid syndrome (BLTS) is a rare genetic disease associated with mutations in the *NKX2.1* gene encoding thyroid transcription factor 1. The most common manifestations of this syndrome are benign hereditary chorea, hypothyroidism and respiratory distress syndrome, however, mutations in the *NKX2.1* gene can also cause other pathologies of nervous, respiratory systems and thyroid gland. The article describes 4 patients with mutations in the *NKX2.1* gene observed by authors. Based on the analysis of the observations of 168 patients with BLTS presented in the world literature from 1998 to 2019, current information on the genetics, pathogenesis, clinical X-ray manifestations, outcomes and treatment of the syndrome are summarized.

Keywords: *brain–lung–thyroid syndrome, genetics, diagnostics, mutations, children, observations.*

Quote: *M.A. Zhestkova, D.Yu. Ovsyannikov, T.G. Vasilieva, I.M. Donin, Yu.B. Klyukhina, A.V. Kolmykova, D.S. Kryuchko, O.V. Kustova, A.V. Migali, A.I. Migali, M.I. Nikitina, A.V. Orlov, N.I. Petruk, E.E. Petryaykina, I.R. Samsonovich, A.P. Fisenko, S.S. Khaldeev, M.D. Khaldeeva, A.L. Chernyaev. Brain–lung–thyroid syndrome: literature review and series of clinical observations. Pediatria. 2019; 98 (5): 85–93.*

Первое описание пациента с мутацией в гене *NKX2.1*, врожденным гипотиреозом (ВГ) и респираторными симптомами, манифестировавшими в неонатальном периоде, было опубликовано в 1998 г. [1]. Термин «синдром «мозг–легкие–щитовидная железа» (СМЛЩЖ) был предложен M.A. Willemsen и соавт. в 2005 г. [2]. Впервые об аутосомно-доминантном типе наследования заболеваний, ассоциированных с мутацией гена *NKX2.1*, сообщили D.A. Doyle и соавт. (2004) [3]. Распространенность СМЛЩЖ в настоящее время неизвестна.

Ген тиреоидного фактора транскрипции-1 (*NKX2.1*) является гомеобоксом, членом семейства генов *NK2*, содержит три кодирующих экзона (NM_001079668.2) и расположен на длинном плече хромосомы 14 (сегмент 14q13.1-q21.1). В щитовидной железе (ЩЖ) ген *NKX2.1* активирует транскрипцию тиреоглобулина [4]. В исследованиях на экспериментальных мышах с нокаутом гена *NKX2.1* была доказана его роль в эмбриогенезе головного мозга, ЩЖ и легких. У мышей с гомозиготной делецией гена *NKX2.1* наблюдались полное отсутствие фолликулярных и С-клеток ЩЖ, а также тяжелые дефекты развития головного мозга и гипоплазия легких [5]. Кроме того, было показано, что дифференцировка пневмоцитов II типа и синтез белков сурфактанта даже у взрослых зависят от активности работы гена *NKX2.1* [6]. Данные, полученные при исследовании экспериментальных животных, свидетельствуют о том, что ген *NKX2.1* играет решающую роль в развитии ЩЖ, необходим для поддержания упорядоченной фолликулярной архитектоники и функционирования ЩЖ у взрослых животных [7].

При СМЛЩЖ были зарегистрированы делеции всего гена *NKX2.1*, мутации сдвига рамки считывания (инсерции, внутригенные делеции), нонсенс-мутации, а также миссенс-мутации. Полагают, что тяжесть клинических проявлений при данной патологии связана с типом мутации гена *NKX2.1*, размером делеции или наличием мутации в функциональном домене. Наиболее часто встречаются внутригенные делеции, приводящие к укорочению длины белка, а описанные в литературе миссенс-мутации были ассоциированы с более легким течением заболевания [8, 9].

Неврологические нарушения являются наиболее распространенными проявлениями мутаций гена *NKX2.1*, они обнаруживаются у 92% пациентов. Наиболее частой патологией со стороны нервной системы при СМЛЩЖ является доброкачественная наследственная хорея (ДНХ), развивающаяся в младенчестве или раннем детстве, обычно ее возникновению предшествует задержка моторного развития или генерализованная мышечная гипотония. Возраст, в котором дети начинают ходить без посторонней помощи, варьирует от 15 мес до 5,5 лет [10]. ДНХ характеризуется небольшими спонтанными подергиваниями, не связанными с преднамеренными движениями [11]. Другими ассоциированными с СМЛЩЖ неврологическими симптомами являются атаксия, встречающаяся у детей дошкольного возраста [8], миоклонусы, двигательные и вокальные тики [10], нистагм [12], аномальные саккады (быстрые, строго согласованные движения глаз, одновременно в одном направлении), пирамидные нарушения, дизартрия, интенционный тремор, психоз [8]. В исследовании A. Iodice и соавт. (2019) у нескольких пациентов с СМЛЩЖ отмечался синдром беспокойных ног [13]. Следует отметить, что даже при отсутствии когнитивных нарушений у пациентов с СМЛЩЖ при наличии ДНХ могут отмечаться дисграфия и связанные с ней трудности в обучении [11].

Патология ЩЖ обнаруживается у 70% пациентов с данным синдромом. Заболевания ЩЖ могут варьировать от бессимптомного увеличения уровня тиреотропного гормона (ТТГ) до полной агенезии ЩЖ с развитием ВГ. Гормоны ЩЖ играют важную роль в раннем развитии нервной системы. Отсутствие терапии при ВГ приводит к различным неврологическим нарушениям, в т.ч. к тяжелой умственной отсталости, мышечной спастичности, нарушению походки и координации [3]. В обзоре A. Carre и соавт. (2009) из 46 пациентов с мутациями гена *NKX2.1* только у 55%, по данным ультразвукового исследования (УЗИ), отмечалась нормальная морфоло-

гия ЩЖ, у 35% была выявлена гипоплазия, а у 10% обнаруживалась агенезия органа. На момент постановки диагноза компенсированный гипотиреоз наблюдался в 61% случаев, явный (манифестный) гипотиреоз встречался лишь у 39% пациентов [8]. Патология ЩЖ при мутациях гена *NKX2.1* может развиваться постепенно в течение долгого времени, поэтому не все случаи дисгенезии ЩЖ будут обнаружены во время скрининга новорожденных. Мутации гена *NKX2.1* не являются частой причиной ВГ, по данным Н.А. Макрецкой и соавт. (2018), они обнаруживаются лишь у 1,86% больных [14].

Легочные проявления являются наименее частыми симптомами СМЛЩЖ, они встречаются у 67% пациентов, однако данные нарушения могут быть фатальными. Частота летальных исходов у пациентов с легочной манифестацией синдрома достигает 16–24%, при этом не было зарегистрировано ни одного летального исхода у пациентов с мутацией гена *NKX2.1* без легочных проявлений [8, 15]. Респираторные проявления могут манифестировать уже в неонатальном периоде, а могут появиться только в подростковом возрасте [16, 17]. Спектр легочных расстройств включает в себя респираторный дистресс-синдром (РДС) новорожденных, в т.ч. у доношенных детей, рецидивирующие респираторные инфекции, острый РДС, бронхиальную астму, фиброз легких, а также интерстициальные заболевания легких (ИЗЛ) [10, 18–20]. Согласно классификации Американского торакального общества (2013), СМЛЩЖ относится к ИЗЛ, встречающимся преимущественно у младенцев, к группе ИЗЛ, ассоциированных с нарушением синтеза белков сурфактанта [21]. У детей с ИЗЛ при СМЛЩЖ отмечаются такие хронические респираторные симптомы, как одышка, тахипноэ, кашель, некоторым детям требуется проведение длительной кислородотерапии, в т.ч. домашней [8, 16, 22]. По данным E. Nattes и соавт. (2017), средняя продолжительность кислородотерапии у пациентов с СМЛЩЖ составляет 18 мес [16]. У некоторых пациентов были выявлены легочная карцинома, расщелина гортани, апноэ во сне, легочный фиброз и эмфизема [10, 13, 16–18, 23]. При проведении исследования функции внешнего дыхания у детей старшего возраста с СМЛЩЖ обнаруживались рестриктивные изменения [16]. Патоморфологические находки и изменения, выявляемые при проведении компьютерной томографии (КТ) легких, представлены в таблице. В наблюдении E. Maquet и соавт. (2008) результаты аутопсии легочной ткани ребенка с мутацией в гене *NKX2.1*, тяжелым РДС новорожденных и умеренным гипотиреозом включали признаки нарушения развития легких (малый альвеолярно-радиальный счет, упрощение легочной архитектоники с нарушением ветвления бронхов), а также морфологические изменения, позволяющие предполагать наличие дефицита сурфактанта [15].

У пациентов с мутацией гена *NKX2.1* обнаруживаются дисморфические черты лица и черепа, такие как гипертелоризм, микрогнатия, высокое дугообразное нёбо, выдающийся лоб, выступающий кончик носа [24–26].

В таблице обобщены данные, представленные в доступной литературе в период с 1998 по 2019 гг., о наблюдениях 168 пациентов с мутациями в гене *NKX2.1* [8–13, 15–20, 22–47]. Как можно видеть из таблицы, не у всех пациентов наблюдается классическая триада симптомов, также варьируют их тяжесть и спектр. Так, полную триаду симптомов развивают 41,5% пациентов с данным синдромом, поражение двух систем органов отмечается у 46% больных, одной системы – у 12,5%.

Данные о лечении СМЛЩЖ крайне ограничены (см. таблицу). При выявлении гипотиреоза необходимо своевременное назначение заместительной гормональной терапии. Сообщалось, что, в отличие от большинства гиперкинетических двигательных расстройств, при данном синдроме могут быть эффективны дофаминомиметики. F. Asmus и соавт. (2005) обнаружили, что при применении леводопа у пациента с СМЛЩЖ улучшилась походка и наблюдалась положительная динамика в течении ДНХ, однако позже терапия осложнилась развитием дозозависимой дискинезии [48]. D. Gras с колл. (2012), а также J.J. Chen и соавт. (2012) сообщали об улучшении симптомов ДНХ при лечении низкими дозами тетрабеназина, который обычно используется в терапии болезни Гентингтона [10, 49]. Следует отметить, что в некоторых исследованиях все перечисленные в таблице препараты не способствовали улучшению симптомов ДНХ, а в некоторых сериях наблюдений у пациентов с возрастом отмечалось постепенное улучшение неврологической симптоматики без какого-либо лечения [13]. В серии наблюдений M. Parnes и соавт. (2018) у одной пациентки с СМЛЩЖ в возрасте 30 лет отмечалось выраженное ухудшение симптомов ДНХ после рождения ребенка [40].

Лечение патологии легких зависит от клинических проявлений. При манифестации в неонатальном периоде в виде РДС проводится терапия препаратами экзогенного сурфактанта, а также при необходимости искусственная вентиляция легких (ИВЛ). При развитии ИЗЛ у детей с СМЛЩЖ проводится медикаментозная терапия (см. таблицу), сопоставимая с лечением ряда других ИЗЛ, в т.ч. врожденного дефицита белков сурфактанта [16, 50, 51]. В работе W.B. Eldridge и колл. (2017) были опубликованы данные о 44 пациентах, подвергшихся трансплантации легких ввиду заболеваний, ассоциированных с мутациями в генах, кодирующих белки системы сурфактанта (*SFTPB, SFTPC, ABCA3*) и гене *NKX2.1* (с мутациями данного гена было 4 ребенка). В целом в группе выживаемость пациентов в течение 1 года после операции составила 88,6%, 5-летняя выживаемость – 64% [52].

Таблица

Характеристика пациентов с мутациями в гене *NKX2.1* по данным литературы

Характеристика		Частота, абс. (%)
Пол (n=157)	Мужской	72 (45,9)
	Женский	85 (54,1)
Гестационный возраст (n= 58)	Доношенные	49 (84,5)
	Недоношенные	9 (15,5)
Возраст манифестации (n=119)	1-е сутки	61 (51,2)
	2–28-е сутки	3 (2,5)
	1–12 мес	14 (11,8)
	1–6 лет	31 (26,1)
	7–18 лет	5 (4,2)
	>18 лет	5 (4,2)
Отягощенный семейный анамнез (n=39)	Наличие симптомов у родственников пациента	20 (51,2)
	Наличие мутации гена *NKX2.1* у членов семьи пациента	19 (48,7)
Клиническая манифестация (n=168)	Полная триада	70 (41,7)
	Сочетание неврологической и респираторной патологии	30 (17,9)
	Сочетание неврологической патологии и гипотиреоза	39 (23,2)
	Сочетание респираторной патологии и гипотиреоза	8 (4,8)
	Только неврологическая патология	15 (8,9)
	Только респираторная патология	5 (2,9)
	Только гипотиреоз	1 (0,6)
Респираторная патология (n=113)	РДС новорожденных	51 (45,1)
	Хроническая дыхательная недостаточность	34 (30,1)
	Рецидивирующие респираторные инфекции	16 (14,2)
	Интерстициальные заболевания легких	15 (13,3)
	Бронхиальная астма	15 (13,3)
	Хронический кашель	2 (1,8)
	Пневмоторакс	1 (0,9)
Патология ЩЖ (n=168)	Гипотиреоз	118 (70,2)
Неврологическая патология (n=154)	Доброкачественная наследственная хорея	109 (70,8)
	Задержка моторного развития	62 (40,3)
	Мышечная гипотония	57 (37)
	Атаксия	30 (19,5)
	Хореоатетоз	18 (11,7)
	Клонусы	14 (9,1)
	Задержка развития речи	14 (9,1)
	Судорожный синдром	6 (3,9)
	Гиперкинезы	6 (3,9)
	Синдром дефицита внимания и гиперактивности	4 (2,6)
Симптомы на КТ легких (n=16)	Симптом «матового стекла»	13 (81,3)
	Консолидация	7 (43,8)
	Гиперинфляция	3 (18,8)
	Кисты	2 (12,5)
	Утолщение междольковых перегородок	2 (12,5)
	Фиброз	1 (6,3)
Симптомы на УЗИ/КТ/МРТ ЩЖ (n=31)	Норма	15 (48,4)
	Гипоплазия	8 (25,8)
	Агенезия	3 (9,7)
	Эктопия	1 (3,2)
Симптомы на КТ/МРТ головного мозга (n=31)	Норма	18 (58)
	Пустое турецкое седло	2 (6,5)
	Гипоплазия гипофиза	2 (6,5)
	Кисты	2 (6,5)
	Агенезия мозолистого тела	1 (3,2)
	Расширение полостей желудочков	1 (3,2)
	Дисгенезия коркового вещества	1 (3,2)
	Атрофия мозжечка	1 (3,2)
Патоморфология легких (n=10)	Утолщение междольковых перегородок	3 (30)
	Интерстициальный фиброз	3 (30)
	Гиперплазия альвеолоцитов II типа	2 (20)
	Легочный альвеолярный протеиноз	1 (10)
	Неспецифическая интерстициальная пневмония	1 (10)
Лечение респираторной патологии (n=52)	Длительная кислородотерапия	31 (59,6)
	Системные глюкокортикостероиды	25 (48,1)

Характеристика		Частота, абс. (%)
Лечение респираторной патологии (n=52)	Азитромицин	14 (26,9)
	Гидроксихлорохин/хлорохин	9 (17,3)
	ИВЛ	8 (15,4)
	Ингаляционные глюкокортикостероиды	5 (9,6)
	Трансплантация легких	5 (9,6)
Лечение неврологической патологии (n=33)	Дофаминомиметики	26 (72,7)
	Противоэпилептические средства	6 (18,1)
	Тетрабеназин	7 (21,2)
	М-, Н-холинолитики (тригексифенидил)	2 (6,1)
	Нейролептики (рисперидон)	1 (3,03)
Исходы (n=168)	Жив (а)	155 (92,3)
	Летальный исход	13 (7,7)

РДС – респираторный дистресс-синдром, КТ – компьютерная томография, УЗИ – ультразвуковое исследование, МРТ – магнитно-резонансная томография, ЩЖ – щитовидная железа, ИВЛ – искусственная вентиляция легких.

Ниже приводим собственные клинические наблюдения 4 пациентов с мутациями в гене *NKX2.1*.

Клиническое наблюдение 1. Мальчик Д. поступил в МДГКБ в возрасте 1 года 4 мес для обследования. Из анамнеза известно, что ребенок доношенный, в неонатальном периоде респираторных нарушений не отмечалось. С рождения отставание в моторном развитии (сел в 8 мес, встал в 10 мес, на момент поступления самостоятельно не ходил), наблюдался у невролога с диагнозом «синдром мышечной гипотонии». У ребенка в анамнезе частые пневмонии (со слов мамы, 3 эпизода), обструктивные бронхиты, в течение последних 5 мес беспокоит кашель. Повторно получал длительные курсы антибактериальной терапии. При осмотре ребенка отмечались отечность лица, приоткрытый рот, затруднение носового дыхания, влажный кашель. В легких дыхание жесткое, проводилось равномерно, выслушивались влажные среднепузырчатые хрипы в нижних отделах. При осмотре неврологом выявлены задержка моторного развития, синдром мышечной гипотонии, гиперкинетический, атаксический синдром. По данным КТ головного мозга – КТ-признаки умеренного расширения субарахноидальных конвекситальных пространств, сильвиевых щелей и межполушарной щели, кисты прозрачной перегородки. Неонатальный скрининг на ВГ у ребенка был сомнительным. В возрасте 4 мес обследован эндокринологом, данных за гипотиреоз не выявлено. При обследовании в отделении ТТГ 39 (норма 0,63–4,18) мЕд/л, тироксин свободный 9,39 (норма 9–19,05) пмоль/л, трийодтиронин свободный 4,08 (норма 1,4–4,2) пмоль/л. По данным УЗИ – топография и размеры ЩЖ в норме. На основании клинико-лабораторных данных у ребенка был диагностирован первичный гипотиреоз, начата заместительная терапия левотироксином. На обзорных рентгенограммах органов грудной клетки определялись диффузное снижение прозрачности, на КТ органов грудной клетки – обширные зоны консолидации легочной ткани с обеих сторон в задних отделах легких (рис. А). Сочетание у пациента патологии со стороны нервной системы, длительно текущих респираторных симптомов и первичного гипотиреоза позволило предположить диагноз СМЛЩЖ, подтвержденный методом прямого секвенирования, в экзоне 2 гена *NKX2.1* была обнаружена мутация c.344delG в гетерозиготном состоянии.

Клиническое наблюдение 2. Мальчик У. поступил в МДГКБ в возрасте 16 суток жизни. Из анамнеза известно, что ребенок от II беременности, протекавшей с гестозом, хронической внутриутробной гипоксией плода, II срочных родов. Масса тела при рождении 3600 г, длина 54 см, оценка по шкале Апгар 7/8 баллов. При рождении состояние ребенка расценивалось как удовлетворительное. В возрасте 8 суток жизни отмечались ухудшение состояния, появление дыхательной недостаточности (ДН), потребовавшей проведения дополнительной оксигенации, аускультативно в легких выслушивались двусторонние хрипы, крепитация. С 14-х суток жизни отмечалось нарастание неврологической симптоматики в виде синдрома гипервозбудимости. При осмотре в отделении спонтанная двигательная активность ребенка была снижена, рефлексы вызывались с быстрым истощением, мышечная дистония. Отмечались одышка в покое, тахипноэ, кислородозависимость. При аускультации легких выслушивалась крепитация в нижних отделах с обеих сторон. Изменения в легких расценивались как пневмония. На фоне проведенной комплексной терапии состояние ребенка улучшилось, пневмония разрешилась клинически и рентгенологически. Однако у ребенка длительно сохранялась кислородозависимость, при беспокойстве, кормлении и во сне получал кислород диффузно со скоростью потока 2 л/мин. На КТ органов грудной клетки, выполненной в возрасте 1 мес, определялись диффузные изменения в виде сочетания симптома «матового стекла» с уплотнением междольковых перегородок (рис. Б). Анализ крови на гормоны ЩЖ – ТТГ 15,05 (норма – 0,6–10) мЕд/л, тироксин свободный 15,73 (норма 8,0–20,0) пмоль/л. У ребенка был диагностирован ВГ, начата заместительная терапия левотироксином. Наличие длительной кислородозависимости у рожденного в срок ребенка в сочетании с данными КТ требовало исключения врожденного дефицита белков сурфактанта B и C, а сочетание у пациента патологии со стороны нервной системы, длительной кислородозависимости и ВГ позволило предположить диагноз СМЛЩЖ. При секвенировании генов *SFTPB* и *SFTPC* мутации не были обнаружены, в то время как

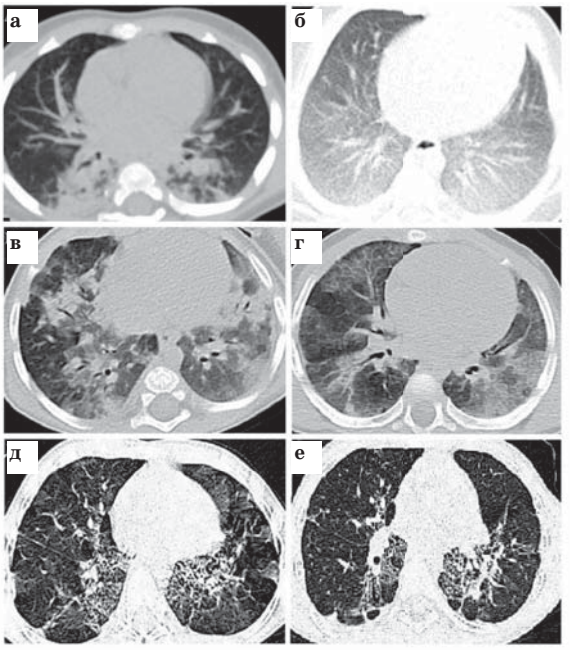

Рисунок. КТ органов грудной клетки пациентов из собственных наблюдений (комментарии в тексте).
а – КТ пациента Д. (клиническое наблюдение 1); б – КТ пациента У. (клиническое наблюдение 2); в – КТ пациента М. (клиническое наблюдение 3) в возрасте 9 мес; г – КТ пациента М. (клиническое наблюдение 3) в возрасте 2 лет 5 мес; д – КТ пациента В. (клиническое наблюдение 4) в возрасте 11 лет; е – КТ пациента В. (клиническое наблюдение 4) в возрасте 14 лет.

в гене *NKX2.1* была выявлена мутация c.584G>A (p.Arg195Gln) в гетерозиготном состоянии, приводящая к возникновению преждевременного стоп-кодона и подтверждающая диагноз. Информация о дальнейшем состоянии пациентов клинических наблюдений 1 и 2 не доступна, ввиду потери связи с ними.

Клиническое наблюдение 3. Мальчик М. в первые месяцы жизни неоднократно находился на стационарном лечении в Краевом клиническом центре специализированных видов медицинской помощи г. Владивостока. Из анамнеза известно, что ребенок доношенный, в раннем неонатальном возрасте наблюдались респираторные нарушения с развитием РДС, врожденной пневмонии (ИВЛ, кислородозависимость в течение 1,5 мес), неврологическая патология (судорожный синдром, отек головного мозга). Посредством неонатального скрининга был диагностирован ВГ, начата заместительная терапия левотироксином. У ребенка в анамнезе частые эпизоды острых респираторных заболеваний с нарастанием ДН (со слов мамы, ежемесячно), неоднократно получал курсы антибактериальной терапии, отмечались недостаточные прибавки массы тела с развитием белково-энергетической недостаточности. При обследовании были исключены первичный иммунодефицит, врожденные нарушения обмена аминокислот, органических кислот, дефекты митохондриального β-окисления жирных кислот, муковисцидоз. В связи с тем, что у ребенка наблюдались длительно текущие респираторные симптомы, неврологическая симптоматика и ВГ, был заподозрен диагноз СМЛЩЖ. Для верификации диагноза ребенок в возрасте 9 мес был направлен в НМИЦ здоровья детей. При поступлении отмечались задержка моторного развития (не переворачивался, не держал голову, не ползал), кашель, одышка, симптомы хронической гипоксемии (деформация дистальных фаланг пальцев по типу «барабанных палочек»), кислородозависимость (получал кислород непрерывно со скоростью потока 2–3 л/мин). В легких дыхание жесткое, выслушивалась крепитация. По данным КТ органов грудной клетки (рис. В), картина диффузного интерстициального процесса в обоих легких, очаги консолидации, обширные зоны «матового стекла». В возрасте 10 мес была проведена биопсия легких, морфологическая картина соответствовала гистологическому паттерну хронического интерстициального пневмонита младенцев (ХИПМ). Было проведено молекулярно-генетическое исследование с секвенированием гена *NKX2.1.*, в экзоне 3 данного гена была обнаружена мутация c.943_980delinsTGCAGCCTA в гетерозиготном состоянии, приводящая к сдвигу рамки считывания, подтверждающая диагноз СМЛЩЖ. Учитывая наличие у ребенка ИЗЛ, длительно проводилась терапия преднизолоном 1,5 мг/кг/сут, с подключением азитромицина 10 мг/кг/сут 3 раза в неделю (азитромицин отменен через 1,5 мес ввиду непереносимости в виде функциональных нарушений желудочно-кишечного тракта). На КТ органов грудной клетки в возрасте 2 лет 5 мес (рис. Е) положительная динамика в виде резорбции большой части ранее имевшихся многочисленных участков консолидации легочной ткани, сохраняются зоны «матового стекла» более выраженные в базальных сегментах легких. В настоящее время мальчику 2 года 10 мес, продолжает получать непрерывную домашнюю кислородотерапию со скоростью потока 2 л/мин, преднизолон в дозе 1,2 мг/кг/сут. У ребенка отмечается отставание в психомоторном развитии (сел в 1 год 8 мес, стоит с поддержкой с 1 года 8 мес, в настоящее время самостоятельно не ходит, стоит у опоры, атетоидные движения, в речи отдельные слоги, звукокомплексы).

Клиническое наблюдение 4. Мальчик В. поступил в отделение детской городской больницы Св. Ольги г. Санкт-Петербурга в возрасте 14 лет с диагнозом ИЗЛ неуточненного генеза. Из анамнеза известно, что в неонатальном периоде ребенок перенес внутриутробную пневмонию, находился на ИВЛ в течение 10 дней, нуждался в кислороде в течение 1 мес 12 дней. В дальнейшем перенес 4 тяжелых пневмонии в возрасте 8 мес (ИВЛ 72 дня, трахеостома, зависимость от кислорода 1,5 мес), 8, 12 и 13 лет, рецидивы бронхиальной обструкции. Получал системные кортикостероиды с переходом на ингаляционные в комбинации с бронхолитиками, периодически нуждался в антибактериальной терапии. За время предыдущих госпитализаций обследован, исключены муковисцидоз, туберкулез. На КТ легких в возрасте 8 лет были обнаружены кистозные изменения, признаки пневмофиброза, в 11 лет – изменения на КТ с отрицательной динамикой, выявлены уплотнение внутридолькового интерстиция, участки консолидации, кисты, буллы, бронхоэктазы (рис. Д). В возрасте 2 мес у ребенка был диагностирован ВГ. При сцинтиграфии ЩЖ обнаружено уменьшение ее размеров, получает заместитель-

ную терапию левотироксином. С рождения отмечалось отставание в психомоторном развитии (начал самостоятельно ходить в возрасте 2,5 лет), с 7 лет у ребенка отмечаются гиперкинезы, с 10 лет – миоклонии, хореоатетоз, торсионная дистония, атаксия, дизартрия, мышечная гипотония. Находился под наблюдением невролога с диагнозом «детский церебральный паралич, гиперкинетическая форма». При поступлении ребенка беспокоил влажный кашель, повышение температуры тела до 38 ^{0}C. При аускультации выслушивались влажные, единичные хрипы с обеих сторон, больше слева в нижних отделах. При посеве мокроты была обнаружена *Burkholderia cepacia*, в связи с чем получал цефтазидим и доксициклин (на левофлоксацин и ципрофлоксацин аллергическая реакция). На КТ органов грудной клетки сохранялись участки консолидации легочной ткани, уплотнение внутридолькового интерстиция, признаки пневмофиброза, кистозные изменения в меньшем количестве (рис. Е). При оценке функции внешнего дыхания было выявлено снижение жизненной емкости легких (ЖЕЛ) до 65% от должного при нормальной общей емкости легких, соотношение объем форсированного выдоха за 1 с/форсированная ЖЕЛ более 0,7, снижение диффузионной способности легких менее 60% от должного. Наличие у пациента патологии со стороны нервной системы, ВГ, длительно текущих респираторных симптомов, формирование ИЗЛ позволило предположить диагноз СМЛЩЖ. При секвенировании гена *NKX2.1* была обнаружена мутация c.221dupG в гетерозиготном состоянии, подтверждающая данный диагноз.

Наблюдение за пациентами клинических наблюдений 3 и 4 продолжается.

Таким образом, СМЛЩЖ является редким генетическим заболеванием, характеризующимся вариабельной клинической картиной поражения одноименных органов, представляя собой серьезную мультидисциплинарную проблему. Приведенные в статье клинические наблюдения СМЛЩЖ иллюстрируют различный возраст и полиморфизм его клинической манифестации, трудности диагностики и терапии, дополняя полученные в мире результаты исследований данного синдрома. В частности, впервые при биопсии легких у одного ребенка (наблюдение 3) верифицирован ХИПМ, который отмечают у некоторых пациентов с врожденным дефицитом сурфактантных протеинов С и АВСА3 [21, 51], у другого пациента (наблюдение 4) при КТ легких находкой явились бронхоэктазы, ранее также не описанные в доступной литературе при СМЛЩЖ. Как показывают наши наблюдения, в генетическом обследовании для исключения синдрома нуждаются все больные с ВГ и любыми респираторными, особенно тяжелыми и хроническими, симптомами, а также необъяснимой ВГ неврологической симптоматикой.

Конфликт интересов: *авторы статьи подтвердили отсутствие конфликтов интересов, о котором необходимо сообщить.*

Zhestkova M.A. 0000-0003-4937-716X
Ovsyannikov D.Yu. 0000-0003-3452-8666
Kryuchko D.S. 0000-0001-9047-6050
Orlov A.V. 0000-0002-2069-7111
Petruk N.I. 0000-0003-1475-368X
Petryaykina E.E. 0000-0002-8520-2378

Литература

1. *Devriendt K, Vanhole C, Matthijs G, De Zegher F.* Deletion of thyroid transcription factor-1 gene in an infant with neonatal thyroid dysfunction and respiratory failure. N. Engl. J. Med. 1998; 338 (18): 1317–1318. doi: 10.1056/nejm199804303381817

2. *Willemsen MA, Breedveld GJ, Wouda S, Otten BJ, Yntema JL, Lammens M, de Vries BB.* Brain-Thyroid-Lung syndrome: a patient with a severe multi-system disorder due to a de novo mutation in the thyroid transcription factor 1 gene. Eur. J. Pediatr. 2005; 164: 28–30. doi: 10.1007/s00431-004-1559-x.

3. *Doyle DA, Gonzalez I, Thomas B, Scavina M.* Autosomal dominant transmission of congenital hypothyroidism, neonatal respiratory distress, and ataxia caused by a mutation of *NKX2-1*. J. Pediatr. 2004; 145: 190–193.

4. *Pan Q, Li C, Xiao J, Kimura S, Rubenstein J, Puelles L, Minoo P.* In vivo characterization of the *Nkx2.1* promoter/enhancer elements in transgenic mice. Gene. 2004; 331: 73–82. doi: 10.1016/j.gene.2004.01.026.

5. *Kimura S, Hara Y, Pineau T, Fernandez-Salguero P, Fox CH, Ward JM, Gonzalez FJ.* The T/ebp null mouse: thyroid-specific enhancer-binding protein is essential for the organogenesis of the thyroid, lung, ventral forebrain, and pituitary. Genes Dev. 1996; 10: 60–69. doi: 10.1101/gad.10.1.60

6. *Lazzaro D, Price M, De Felice M, Di Lauro R.* The transcription factor TTF-1 is expressed at the onset of thyroid and lung morphogenesis and in restricted regions of the fetal brain. Development. 1991; 113: 1093–1104.

7. *Kusakabe T, Kawaguchi A, Hoshi N, Kawaguchi R, Hoshi S, Kimura S.* Thyroid-specific enhancer-binding protein/NKX2.1 is required for the maintenance of ordered architecture and function of the differentiated thyroid. Mol. Endocrinol. 2006; 20: 1796–1809. doi: 10.1210/me.2005-0327

8. *Carre A, Szinnai G, Castanet M, Sura-Trueba S, Tron E, Broutin-L'Hermite I, Barat P, Goizet C, Lacombe D, Moutard ML, Raybaud C, Raynaud-Ravni C, Romana S, Ythier H, Léger J, Polak M.* Five new *TTF1/NKX2.1* mutations in brain-lung-thyroid syndrome: rescue by PAX8 synergism in one case. Hum. Mol. Genet. 2009; 18: 2266–2276. doi: 10.1093/hmg/ddp162

9. *Guillot L, Carré A, Szinnai G, Castanet M, Tron E, Jaubert F, Broutin I, Counil F, Feldmann D, Clement A, Polak M, Epaud R. NKX2-1* Mutations Leading to Surfactant Protein Promoter Dysregulation Cause Interstitial Lung Disease in «Brain-Lung-Thyroid Syndrome». Hum. Mutat. 2010; 31 (2): E1146–1162. doi: 10.1002/humu.21183.

10. *Gras D, Jonard L, Roze E, Chantot-Bastaraud S, Koht J, Motte J, Rodriguez D, Louha M, Caubel I, Kemlin I, Lion-François L, Goizet C, Guillot L, Moutard ML, Epaud R, Héron B, Charles P, Tallot M, Camuzat A, Durr A, Polak M, Devos D, Sanlaville D., Vuillaume I, Billette de Villemeur T, Vidailhet M, Doummar D.* Benign hereditary chorea: phenotype, prognosis, therapeutic outcome and long term follow-up in a large series with new mutations in the *TITF1/NKX2-1* gene. J. Neurol. Neurosurg Psychiatry. 2012; 83: 956–962. doi: 10.1136/jnnp-2012-302505

11. *Tozawa T, Yokochi K, Kono S, Konishi T, Yamamoto T, Nishimura A, Chiyonobu T, Morimoto M, Hosoi H.* A Video Report of Brain-Lung-Thyroid Syndrome in a Japanese Female With a Novel Frameshift Mutation of the *NKX2-1* Gene. Child Neurol. Open. 2016; 3: 2329048X16665012. doi:10.1177/2329048X16665012

12. *Provenzano C, Zamboni M, Veneziano L, Mantuano E, Garavaglia B, Zorzi G, Pagonabarraga J, Giunti P, Civitareale D.* Functional characterization of two novel mutations in TTF-1/*NKX2.1* homeodomain in patients with benign hereditary chorea. J. Neurol. Sci. 2016; 360: 78–83. doi: 10.1016/j.jns.2015.11.050.

13. *Iodice A, Carecchio M, Zorzi G, Garavaglia B, Spagnoli C. Salerno GG, Frattini D, Mencacci NE, Invernizzi F, Veneziano L, Mantuano E, Angriman M, Fusco C.* Restless Legs Syndrome in *NKX2-1*-related chorea: An expansion of the disease spectrum. Brain. Dev. 2019; 41 (3): 250–256. doi: 10.1016/j.braindev.2018.10.001.

14. *Макрецкая Н.А., Безлепкина О.Б., Колодкина А.А., Киляев А.В., Васильев Е.В., Петров В.М., Чикулаева О.А., Малиевский О.А., Дедов И.И., Тюльпаков А.Н.* Молекулярно-генетические основы дисгенезии щитовидной железы. Клиническая и экспериментальная тиреоидология. 2018; 14 (2): 64–71. doi: 10.14341/ket9556.

15. *Maquet E, Costagliola S, Parma J, Christophe-Hobertus C, Oligny LL, Fournet JC, Robitaille Y, Vuissoz JM, Payot A, Laberge S, Vassart G, Van Vliet G, Deladoëy J.* Lethal respiratory failure and mild primary hypothyroidism in a term girl with a de novo heterozygous mutation in the *TITF1/NKX2.1* gene. J. Clin. Endocrinol. Metab. 2009; 94 (1): 197–203. doi: 10.1210/jc.2008-1402.

16. *Nattes E, Lejeune S, Carsin A, Borie R, Gibertini I, Balinotti J, Nathan N, Marchand-Adam S, Thumerelle C, Fauroux B, Bosdure E, Houdouin V, Delestrain C, Louha M, Couderc R, De Becdelievre A, Fanen P, Funalot B, Crestani B, Deschildre A, Dubus J-C, Epaud R.* Heterogeneity of lung disease associated with NK2 homeobox 1 mutations. Respir. Med. 2017; 129: 16–23. doi: 10.1016/j.rmed.2017.05.014.

17. *Hamvas A, Deterding RR, Wert SE, White FV, Dishop MK, Alfano DN, Halbower AC, Planer B, Stephan MJ, Uchida DA, Williames LD, Rosenfeld JA, Lebel RR, Young LR, Cole FS, Nogee LM.* Heterogeneous pulmonary phenotypes associated with mutations in the thyroid transcription factor gene *NKX2-1*. Chest. 2013; 144 (3): 794–804. doi: 10.1378/chest.12-2502.

18. *Invernizzi F, Zorzi G, Legati A, Coppola G, D'Adamo P, Nardocci N, Garavaglia B, Ghezzi D.* Benign hereditary chorea and deletions outside *NKX2-1*: What's the role of MBIP? Eur. J. Med. Genet. 2018; 61 (10): 581–584. doi: 10.1016/j.ejmg.2018.03.011.

19. *Hayasaka I, Cho K, Akimoto T, Ikeda M, Uzuki Y, Yamada M, Nakata K, Furuta I, Ariga T, Minakami H.* Genetic basis for childhood interstitial lung disease among Japanese infants and children. Pediatr. Res. 2018; 83 (2): 477–483. doi: 10.1038/pr.2017.217.

20. *Gauquelin L, Tran LT, Chouinard S, Bernard G.* The Movement Disorder of Brain-Lung-Thyroid Syndrome Can be Responsive to Methylphenidate. Tremor Other Hyperkinet Mov. (N Y). 2017; 7: 508. doi: 10.7916/D84X5M9Z

21. *Kurland G, Deterding RR, Hagood JS, Young LR, Brody AS, Castile RG, Dell S, Fan LL, Hamvas A, Hilman BC, Langston C, Nogee LM, Redding GJ;* American Thoracic Society Committee on Childhood Interstitial Lung Disease (chILD) and the chILD Research Network. An Official American Thoracic Society Clinical Practice Guideline: Classification, Evaluation, and Management of Childhood Interstitial Lung Disease in Infancy. Am. J. Respir. Crit. Care Med. 2013; 188 (3): 376–394. doi: 10.1164/rccm.201305-0923ST.

22. *Moya CM, Zaballos MA, Garzón L, Luna C, Simón R, Yaffe MB, Gallego E, Santisteban P, Moreno JC.* TAZ/WWTR1 Mediates the Pulmonary Effects of NKX2-1 Mutations in Brain-Lung-Thyroid Syndrome. J. Clin. Endocrinol. Metab. 2018; 103 (3): 839–852. doi: 10.1210/jc.2017-01241.

23. *Galambos C, Levy H, Cannon CL, Vargas SO, Reid LM, Cleveland R, Lindeman R, de Mello DE, Wert SE, Whitsett JA, Perez-Atayde AR, Kozakewich H.* Pulmonary pathology in thyroid transcription factor-1 deficiency syndrome. Am. J. Resp. Crit. Care Med. 2010; 182: 549–554. doi: 10.1164/rccm.201002-0167CR

24. *Teissier R, Guillot L, Carre A, Morandini M, Stuckens C, Ythier H, Munnich A, Szinnai G, de Blic J, Clement A, Leger J, Castanet M, Epaud R, Polak M.* Multiplex Ligation-Dependent Probe Amplification Improves the Detection Rate of *NKX2.1* Mutations in Patients Affected by Brain-Lung-Thyroid Syndrome. Horm. Res. Paediatr. 2012; 77 (3): 146–151. doi: 10.1159/000337214.

25. *Kharbanda M, Hermanns P, Jones J, Pohlenz J, Horrocks I, Donaldson M.* A further case of brain-lung-thyroid syndrome with deletion proximal to *NKX2-1*. Eur. J. Med Genet. 2017; 60 (5): 257–260. doi: 10.1016/j.ejmg.2017.03.001.

26. *Villafuerte B, Natera-de Benito D, González A, Mori MA, Palomares M, Nevado J, García-Miñaur S, Lapunzina P, González-Granado LI, Allende LM, Moreno JC.* The Brain-Lung-Thyroid syndrome (BLTS): A novel deletion in chromosome 14q13.2-q21.1 expands the phenotype to humoral immunodeficiency. Eur. J. Med. Genet. 2018; 61 (7): 393–398. doi: 10.1016/j.ejmg.2018.02.007.

27. *Peca D, Petrini S, Tzialla C, Boldrini R, Morini F, Stronati M, Carnielli VP, Cogo PE, Danhaive O.* Altered surfactant homeostasis and recurrent respiratory failure secondary to TTF-1 nuclear targeting defect. Respir. Res. 2011; 12 (1): 115. doi: 10.1186/1465-9921-12-115.

28. *Barnett CP, Mencel JJ, Gecz J, Waters W, Kirwin SM, Vinette KM, Uppill M, Nicholl J.* Choreoathetosis, congenital hypothyroidism and neonatal respiratory distress syndrome with intact *NKX2-1*. Am. J. Med. Genet A. 2012; 158A (12): 3168–3173. doi: 10.1002/ajmg.a.35456

29. *de Filippis T, Marelli F, Vigone MC, Di Frenna M, Weber G, Persani L.* Novel *NKX2-1* Frameshift Mutations in Patients with Atypical Phenotypes of the Brain-Lung-Thyroid Syndrome. Eur. Thyroid J. 2014; 3 (4): 227–233. doi: 10.1159/000366274

30. *Ferrara JM, Adam OR, Kirwin SM, Houghton DJ, Shepherd C, Vinette KM, Litvan I.* Brain-lung-thyroid disease: clinical features of a kindred with a novel thyroid transcription factor 1 mutation. J. Child Neurol. 2012; 27 (1): 68–73. doi: 10.1177/0883073811413584

31. *Balicza P, Grosz Z, Molnár V, Illés A, Csabán D, Gézsi A, Dézsi L, Zádori D, Vécsei L, Molnár MJ. NKX2-1* New Mutation Associated With Myoclonus, Dystonia, and Pituitary Involvement. Front. Genet. 2018; 9: 335. doi: 10.3389/fgene.2018.00335

32. *LeMoine BD, Browne LP, Liptzin DR, Deterding RR, Galambos C, Weinman JP.* High-resolution computed tomography findings of thyroid transcription factor 1 deficiency (*NKX2-1* mutations). Pediatr. Radiol. 2019; 49 (7): 869–875. doi: 10.1007/s00247-019-04388-3.

33. *Fons C, Rizzu P, Garcia-Cazorla A, Martorell L, Ormazabal A, Artuch R, Campistol J, Fernandez-Alvarez E.* TITF-1 gene mutation in a case of sporadic non-progressive chorea. Response to levodopa treatment. Brain Dev. 2012; 34 (3): 255–257. doi: 10.1016/j.braindev.2011.04.007.

34. *Hermanns P, Kumorowicz-Czoch M, Grasberger H, Refetoff S, Pohlenz J.* Novel Mutations in the *NKX2.1* gene and the PAX8 gene in a Boy with Brain-Lung-Thyroid Syndrome. Exp. Clin. Endocrinol. Diabetes. 2018; 126 (2): 85–90. doi: 10.1055/s-0043-119875.

35. *Jovien S, Borie R, Doummar D, Clement A, Nathan N.* Respiratory Distress, Congenital Hypothyroidism and Hypotonia in a Newborn. Respiration. 2016; 92 (3): 188–191. doi: 10.1159/000449136.

36. *Kleinlein B, Griese M, Liebisch G, Krude H, Lohse P, Aslanidis C, Schmitz G, Peters J, Holzinger A.* Fatal neonatal respiratory failure in an infant with congenital hypothyroidism due to haploinsuffi ciency of the *NKX2-1* gene: alteration of pulmonary surfactant homeostasis. Arch. Dis. Child Fetal. Neonatal. Ed. 2011; 96 (6): F453–456. doi: 10.1136/adc.2009.180448.

37. *McMichael G, Haan E, Gardner A, Yap TY, Thompson S, Ouvrier R, Dale RC, Gecz J, MacLennan AH. NKX2-1* mutation in a family diagnosed with ataxic dyskinetic cerebral palsy. Eur. J. Med. Genet. 2013; 56 (9): 506–509. doi: 10.1016/j.ejmg.2013.07.003.

38. *Nettore IC, Mirra P, Ferrara AM, Sibilio A, Pagliara V, Kay CSK, Lorenzoni PJ, Werneck LC, Bruck I, dos Santos LHC, Beguinot F, Salvatore D, Ungaro P, Fenzi G, Scola RH, Macchia PE.* Identification and Functional Characterization of a Novel Mutation in the *NKX2-1* Gene: Comparison with the Data in the Literature. Thyroid. 2013; 23 (6): 675–682. doi: 10.1089/thy.2012.0267.

39. *de Gusmao CM, Kok F, Casella EB, Waugh JL.* Benign hereditary chorea related to *NKX2-1* with ataxia and dystonia. Neurol. Genet. 2015; 2 (1): e40. doi: 10.1212/NXG.0000000000000040.

40. *Parnes M, Bashir H, Jankovic J.* Is Benign Hereditary Chorea Really Benign? Brain-Lung-Thyroid Syndrome Caused by *NKX2-1* Mutations. Mov. Disord. Clin. Pract. 2018; 6 (1): 34–39. doi: 10.1002/mdc3.12690.

41. *Peall KJ, Lumsden D, Kneen R, Madhu R, Peake D, Gibbon F, Lewis H, Hedderly T, Meyer E, Robb SA, Lynch B, King MD, Lin JP, Morris HR, Jungbluth H, Kurian MA.* Benign hereditary chorea related to *NKX2.1*: expansion of the genotypic and phenotypic spectrum. Dev. Med. Child Neurol. 2014; 56 (7): 642–648. doi: 10.1111/dmcn.12323.

42. *Salerno T, Peca D, Menchini L, Schiavino A, Petreschi F, Occasi F, Cogo P, Danhaive O, Cutrera R.* Respiratory Insufficiency in a Newborn With Congenital Hypothyroidism Due To a New Mutation of TTF-1/*NKX2.1* Gene. Pediatr. Pulmonol. 2014; 49 (3): E42–44. doi: 10.1002/ppul.22788.

43. *Shinohara H, Takagi M, Ito K, Shimizu E, Fukuzawa R, Hasegawa T.* A Novel Mutation in *NKX2-1* Shows Dominant-Negative Effects Only in the Presence of PAX8. Thyroid. 2018; 28 (8): 1071–1073. doi: 10.1089/thy.2017.0481.

44. *Uematsu M, Haginoya K, Kikuchi A, Nakayama T, Kakisaka Y, Numata Y, Kobayashi T, Hino-Fukuyo N, Fujiwara*

I, Kure S. Hypoperfusion in caudate nuclei in patients with brain-lung-thyroid syndrome. J. Neurol. Sci. 2012; 315 (1–2): 77–81. doi: 10.1016/j.jns.2011.11.025.

45. *Shetty VB, Kiraly-Borri C, Lamont P, Bikker H, Choong CSY. NKX2-1* mutations in brain-lung-thyroid syndrome: a case series of four patients. J. Pediatr. Endocrinol. Metab. 2014; 27 (3–4): 373–378. doi: 10.1515/jpem-2013-0109.

46. *Williamson S, Kirkpatrick M, Greene S, Goudie D.* A Novel Mutation of *NKX2-1* Affecting 2 Generations With Hypothyroidism and Choreoathetosis: Part of the Spectrum of Brain-Thyroid-Lung Syndrome. J. Child Neurol. 2014; 29 (5): 666–669. doi: 10.1177/0883073813518243.

47. *Макрецкая Н.А., Калинченко Н.Ю., Васильев Е.В., Петров В.М., Тюльпаков А.Н.* Клинический случай врожденного гипотиреоза, обусловленного дефектом гена *NKX2-1*. Проблемы эндокринологии. 2016; 62 (3): 21–24. doi: 10.14341/probl201662321-24.

48. *Asmus F, Horber V, Pohlenz J, Schwabe D, Zimprich A, Munz M, Schöning M, Gasser T.* A novel TITF-1 mutation causes benign hereditary chorea with response to levodopa. Neurology. 2005; 64: 1952–1954. doi: 10.1212/01.wnl.0000164000.75046.cc

49. *Chen JJ, Ondo WG, Dashtipour K, Swope DM.* Tetrabenazine for the treatment of hyperkinetic movement disorders: a review of the literature. Clin. Ther. 2012; 34 (7): 1487–1504. doi: 10.1016/j.clinthera.2012.06.010

50. *Bush A, Cunningham S, de Blic J, Barbato A, Clement A, Epaud R, Hengst M, Kiper N, Nicholson AG, Wetzke M, Snijders D, Schwerk N, Griese M;* chILD-EU Collaboration. European protocols for the diagnosis and initial treatment of interstitial lung disease in children. Thorax. 2015; 70 (11): 1078–1084. doi: 10.1136/thoraxjnl-2015-207349.

51. *Жесткова М.А., Овсянников Д.Ю., Кузнецова А.А., Авдеев С.Н., Ахвердиева Ф.Э., Бойцова Е.В., Варичкина М.А., Вишнякова И.А., Давыдова И.В., Илларионова Т.Ю., Коваленко И.В., Кустова О.В., Макаренко Е.В., Малахов А.Б., Петрова С.И., Петряйкина Е.Е., Савостьянов К.В., Скобеев Д.А., Топилин О.Г., Фисенко А.П., Фролов П.А., Халдеева М.Д., Харькин А.В.* Врожденный дефицит сурфактантного протеина С: обзор литературы и первые клинические наблюдения в Российской Федерации. Педиатрия. 2019; 98 (3): 265–273. doi: 10.24110/0031-403x-2019-98-3-265-273.

52. *Eldridge WB, Zhang Q, Faro A, Sweet SC, Eghtesady P, Hamvas A, Cole FS, Wambach JA.* Outcomes of Lung Transplantation for Infants and Children with Genetic Disorders of Surfactant Metabolism. J. Pediatr. 2017; 184: 157–164.e2. doi: 10.1016/j.jpeds.2017.01.017.

© Коллектив авторов, 2017

DOI: 10.24110/0031-403X-2019-98-5-93-101
https://doi.org/10.24110/0031-403X-2019-98-5-93-101

Е.И. Кондратьева[1–3], Н.П. Степаненко[4], Е.В. Лошкова[2], Н.В. Тарасенко[2,5], Г.Н. Янкина[2], С.В. Мозгонова[3,6], И.А. Деев[2]

РЕЗУЛЬТАТЫ ПОИСКА АССОЦИАЦИИ ПОЛИМОРФНЫХ ВАРИАНТОВ ГЕНОВ ВОСПАЛЕНИЯ С КЛИНИКО-ЛАБОРАТОРНЫМИ ПРИЗНАКАМИ ОЖИРЕНИЯ В ДЕТСКОМ ВОЗРАСТЕ

[1]ФГБНУ «Медико-генетический научный центр», Москва; [2]ФГБОУ ВО «Сибирский государственный медицинский университет» МЗ РФ, г. Томск; [3]ФГБОУ ВО «Кубанский государственный медицинский университет» МЗ РФ, г. Краснодар; [4]ФГБУ «Сибирский федеральный научно-клинический центр Федерального медико-биологического агентства», ЗАТО г. Северск; [5]ФГБНУ «Научно-исследовательский институт медицинской генетики», г. Томск; [6]МБУЗ Детская городская поликлиника № 1, г. Краснодар, РФ

В статье рассматриваются генетические ассоциации метаболического воспаления при ожирении, его формах и осложнениях. Материалы и методы исследования: ассоциативный генетический анализ включил 112 детей с ожирением: 51 (45%) мальчик (средний возраст 13,03±1,56 (12–14) лет) и 61 (55%) девочка (средний возраст 12,85±1,31 (12–14) лет). Пациентам проведено молекулярно-генетическое тестирование полиморфизмов генов-модификаторов иммунного ответа семейства интерлейкина 1 (VNTR полиморфизм гена *IL1RN, IL1B* (rs1143634)) и фактора некроза опухоли (*TNFA*G-308A* (rs1800629)). Результаты: в нашем исследовании не было получено ассоциации изучаемых полиморфизмов генов-модификаторов иммунного ответа семейства интерлейкина 1 (VNTR полиморфизм гена *IL1RN, IL1B* (rs1143634)), *TNFA*G-308A* (rs1800629) с ожирением, его формами (абдоминальное, неабдоминальное), нарушением углеводного обмена (нарушение толерантности к глюкозе, инсулинорезистентность), а также повышением уровня холестерина и триацилглицеридов. Выявлено, что дети, страдающие ожирением с высокими показателями ЛПНП и низким уровнем ЛПВП, реже являются носителями аллеля А1 гена *IL1RN*VNTR* (p=0,034) и генотипа А1А1 гена *IL1RN*VNTR* (p=0,053).

Контактная информация:
Кондратьева Елена Ивановна – д.м.н., проф., руководитель научно-консультативного отдела муковисцидоза, Медико-генетический научный центр
Адрес: Россия, 115478, г. Москва, Москворечье, 1
Тел.: (495) 111-03-03, **E-mail:** elenafpk@mail.ru
Статья поступила 4.09.17,
принята к печати 20.09.19.

Contact Information:
Kondratieva Elena Ivanovna – MD., prof., head of the scientific-advisory department of cystic fibrosis, Research Center of Medical Genetics
Address: Russia, 115478, Moscow, Moskvorechie, 1
Tel.: (495) 111-03-03, **E-mail:** elenafpk@mail.ru
Received on Sep. 4, 2017,
submitted for publication on Sep. 20, 2019.