12. *Милованова О.А., Калинина Л.В., Милованов А.П.* Клинико-морфологический анализ корковых дисгенезий, сопровождающихся эпилептическими синдромами и симптоматической эпилепсией у детей. Клиническая неврология. 2015; 9 (2): 20–27.
13. *Делягин В.М., Садовникова И.В., Копейкин В.Н., Айзенштадт А.А.* Первичные иммунодефициты как педиатрическая проблема: учебное пособие. Н. Новгород: Издательство Нижегородской государственной медицинской академии, 2017: 56.
14. *Самсыгина Г.А.* Пневмонии у детей. М.: Библиотека врача-специалиста. Педиатрия, 2018: 35.
15. *Каражас Н.В., Рыбалкина Т.Н., Корниенко М.Н., Юдицкий М.В.* Пневмоцистоз – актуальная иммунодефицит-ассоциированная инфекция: Методические рекомендации. М., 2009: 75.

© Коллектив авторов, 2018

DOI: 10.24110/0031-403X-2019-98-3-284-290
https://doi.org/10.24110/0031-403X-2019-98-3-284-290

Ю.Ю. Новикова[1,2], М.Г. Кантемирова[1,2], С.Х. Курбанова[1,2], А.А. Глазырина[1,2], О.А. Коровина[1,2], П.С. Андреев[1], Д.Ю. Овсянников[1,2], С.И. Валиева[2], Е.Е. Петряйкина[1,2]

НЕПОЛНАЯ ФОРМА БОЛЕЗНИ КАВАСАКИ С АНЕВРИЗМАМИ КОРОНАРНЫХ И ПЕРИФЕРИЧЕСКИХ АРТЕРИЙ И ИММУНОГЛОБУЛИН-РЕЗИСТЕНТНЫМ ТЕЧЕНИЕМ

[1]ФГАОУ ВО «Российский университет дружбы народов»,
[2]ГБУЗ «Морозовская детская городская клиническая больница» ДЗМ, г. Москва, РФ

Слизисто-кожный лимфонодулярный синдром (болезнь Кавасаки – БК) – системный васкулит средних и мелких артерий, клинически проявляющийся лихорадкой, изменениями слизистых оболочек, кожи, лимфоаденопатией. Поражение сердечно-сосудистой системы возникает примерно у 50% пациентов, у 25–40% без лечения формируются аневризмы артерий. Частота поражения периферических артерий – 2%. Основным методом лечения являются внутривенный иммуноглобулин (ВВИГ) в дозе 2 г/кг и ацетилсалициловая кислота. Однако у 10–30% возможна резистентность к стандартной терапии. В таком случае рекомендуется применение ингибиторов фактора некроза опухоли альфа. Приводим клиническое наблюдение ребенка с неполной формой БК, гигантскими аневризмами коронарных и периферических артерий, резистентностью к терапии ВВИГ и осложнением в виде тромба в левой коронарной артерии.

Ключевые слова: *болезнь Кавасаки, неполная форма, дети, аневризмы коронарных и периферических артерий, резистентность к терапии внутривенным иммуноглобулином.*

Цит.: *Ю.Ю. Новикова, М.Г. Кантемирова, С.Х. Курбанова, А.А. Глазырина, О.А. Коровина, П.С. Андреев, Д.Ю. Овсянников, С.И. Валиева, Е.Е. Петряйкина. Неполная форма болезни Кавасаки с аневризмами коронарных и периферических артерий и иммуноглобулин-резистентным течением. Педиатрия. 2019; 98 (3): 284–290.*

Y.Y. Novikova[1,2], M.G. Kantemirova[1,2], S.Kh. Kurbanova[1,2], A.A. Glazirina[1,2], O.A. Korovina[1,2], P.S. Andreev[1], D.Y. Ovsyannikov[1,2], S.I. Valieva[2], E.E. Petryatkina[1,2]

INCOMPLETE FORM OF KAWASAKI DISEASE WITH CORONARY AND PERIPHERAL ARTERY ANEURYSMS AND IMMUNOGLOBULIN-RESISTANT COURSE

[1]Peoples' Friendship University of Russia; [2]Morozov Children's City Clinical Hospital, Moscow, Russia

Контактная информация:
Новикова Юлия Юрьевна – к.м.н., асс. каф. педиатрии Медицинского института ФГАОУ ВО «Российский университет дружбы народов», врач-ревматолог ГБУЗ «Морозовская детская городская клиническая больница» ДЗМ
Адрес: Россия, 117198, г. Москва, ул. Миклухо-Маклая, 6
Тел.: (495) 959-88-00, доб. 1508,
E-mail: yunovikovayu@mail.ru
Статья поступила 3.12.18,
принята к печати 30.01.19.

Contact Information:
Novikova Yuliya Yuryevna – Ph.D., assistant of Pediatrics Department, Medical Institute, Peoples' Friendship University of Russia, rheumatologist at Morozov Children's City Clinical Hospital
Address: Russia, 117198, Moscow, Miklukho-Maklaya str., 6
Tel.: (495) 959-88-00, ext. 1508,
E-mail: yunovikovayu@mail.ru
Received on Dec. 3, 2018,
submitted for publication on Jan. 30, 2019.

Final_3_19_new!!!.indd 284 27.05.2019 12:55:41

Mucocutaneous lymphonodular syndrome (Kawasaki disease – KD) is a systemic vasculitis of middle and small arteries, clinically manifested by fever, changes in the mucous membranes, skin, lymphadenopathy. Lesion of cardiovascular system occurs in approximately 50% of patients; in 25–40% without treatment, artery aneurysms are formed. The incidence of peripheral arteries lesion is 2%. The main method of treatment is intravenous immunoglobulin (IVIG) at a dose of 2 g/kg and acetylsalicylic acid. However, 10–30% of patients can have resistance to standard therapy. In this case, the use of inhibitors of tumor necrosis factor alpha is recommended. The article presents clinical observation of a child with an incomplete form of KD, giant coronary and peripheral artery aneurysms, resistance to IVIG therapy and a complication in the form of a thrombus in the left coronary artery.

Keywords: *Kawasaki disease, incomplete form, children, coronary and peripheral artery aneurysms, resistance to intravenous immunoglobulin therapy.*

Quote: *Y.Y. Novikova, M.G. Kantemirova, S.Kh. Kurbanova, A.A. Glazirina, O.A. Korovina, P.S. Andreev, D.Y. Ovsyannikov, S.I. Valieva, E.E. Petryatkina. Incomplete form of Kawasaki disease with coronary and peripheral artery aneurysms and immunoglobulin-resistant course. Pediatria. 2019; 98 (3): 284–290.*

Болезнь Кавасаки (БК) – остропротекающий системный пролиферативно-деструктивный васкулит с циклическим течением, развивающийся в основном (72–88%) у детей до 5 лет. Являясь системным васкулитом преимущественно артерий среднего калибра, БК в основном поражает коронарные артерии (КА) с развитием коронаритов, расширением артерий и/или формированием аневризм разных размеров в 2–43,4% случаев [1–5]. Приблизительно в 10 раз реже развиваются аневризмы системных артерий [6–8]. Как и коронарные, системные аневризмы в динамике могут подвергаться регрессии, дилатации, тромбозу, стенозу. Аневризмы системных артерий могут быть представлены аневризмами периферических артерий, а также аорты и ее ветвей [9, 10]. По данным литературного обзора Li-Cheng Jiang (2017), проанализировавшего 61 литературный источник, БК является ведущей причиной сочетания коронарных аневризм с аневризмами другой локализации и выявляется у 43,3% пациентов [9]. Подавляющее большинство этих больных – дети и подростки. Системные аневризмы возникают у пациентов с выраженными изменениями КА, характеризующимися двусторонним поражением, формированием гигантских (95%) и множественных (80%) аневризм [2, 10].

Системные аневризмы, как правило, длительно остаются бессимптомными, но могут манифестировать тяжелыми осложнениями – от артериальной гипертензии до развития периферической гангрены [2, 11, 12]. Так как системные аневризмы в высоком проценте случаев сочетаются с гигантскими коронарными аневризмами, частота развития неблагоприятных сердечно-сосудистых событий – острого инфаркта миокарда, кардиогенного шока, внезапной смерти – среди этих пациентов наиболее высокая [2, 10, 12].

Следует отметить, что васкулит периферических сосудов развивается гораздо чаще, чем формируются аневризмы. Доказательством такого системного характера БК служат увеличение толщины интимы сонных артерий в острый период заболевания, более выраженное утолщение интимы при коронариите и продолжающееся утолщение стенки сонной артерии при формировании аневризм КА (АКА) среднего и гигантского размера [13]. Наиболее часто при БК выявляются поражения следующих периферических артерий: плечевых (28%), общей и внутренней подвздошных (18–20%), внутренних сонных и подключичных (10–11%). Реже аневризмы локализуются в подмышечных (6%), латеральных грудных (6%), бедренных (4%), почечных артериях (2%) [10–12].

Риск развития гигантских АКА возрастает у детей с неполной формой БК и резистентностью к терапии внутривенным иммуноглобулином (ВВИГ), которая, по данным литературы, достигает в настоящее время 10–38% [2, 14–17].

Ниже представляем наше клиническое наблюдение неполной формы БК и резистентности к терапии ВВИГ у девочки раннего возраста.

Девочка В. 1 год 11 мес (дата рождения 1.10.13) переведена из инфекционной клинической больницы № 1 г. Москвы 8.09.15 в отделение кардиоревматологии и пульмонологии Морозовской детской городской клинической больницы (МДГКБ).

Из анамнеза жизни известно, что ребенок от III беременности (I – роды – мальчик 14 лет, здоров, II – замершая), протекавшей с угрозой прерывания в I триместре, роды II, физиологические. При рождении масса тела 3540 г, длина 53 см, оценка по шкале Апгар 8/9 баллов. Раннее развитие без особенностей. Семейный анамнез отягощен по сердечно-сосудистой и онкогематологической патологии.

Из анамнеза заболевания известно, что с 20.08.15 у ребенка появилась лихорадка 38–39,9 ^{0}C, 23.08.15 выявлено увеличение шейного лимфатического узла слева, появились наложения на миндалинах. Участковым педиатром по месту жительства установлен диагноз: острая респираторная инфекция, фарингит, назначена терапия амоксициллином. На фоне приема амоксициллина появилась сыпь на ногах звездчатой формы, расцененная как аллергическая реакция. Произведена смена антибактериальной терапии на цефиксим в течение 5 дней. На фоне лечения явления фарингита с положительной динамикой, однако сохранялась стойкая лихорадка, плохо купируемая приемом антипиретиков. В связи с этим 27.08.15 девочка была госпитализирована в инфекционную клиническую больницу № 1 с диагнозом: парагрипп, острый тонзиллит, шейный лимфаденит, левосторонняя пневмония. При поступлении состояние расценено как среднетяжелое. Гектическая лихорадка. При осмотре ротоглотки: миндалины гипертрофированы, в лакунах белый налет. Отмечаются

Final_3_19_new!!!.indd 285 27.05.2019 12:55:42

увеличение шейного лимфатического узла слева 3х3 см, болезненность при пальпации. Во время пребывания в стационаре сохранялась фебрильная лихорадка, с 3.09.15 присоединились признаки полисерозита (плеврит, перикардит, выпот в брюшную полость). Проведено комплексное обследование: в гемограмме отмечались выраженный лейкоцитоз со сдвигом влево, анемия, тромбоцитоз со 2-й недели заболевания, увеличение СОЭ, повышение уровня С-реактивного белка (СРБ). Посев крови на стерильность отрицательный. Исключены инфекции: листериоз, цитомегаловирусная, Эбштейн–Барр-вирусная, лептоспироз, иерсиниоз, псевдотуберкулез, тифопаратифозная группа, токсоплазмоз. Получала антибактериальную терапию: цефотаксим в течение 3 дней, затем амикацин в течение 10 дней, ВВИГ с 2.09.15 по 4.09.15 (доза неизвестна). С 4.09.15 был назначен преднизолон по 15 мг х 3 р/д. На фоне приема глюкокортикостероидов (преднизолона) самочувствие улучшилось, лихорадка субфебрильная, нестойкая.

В связи с отрицательной динамикой состояния, продолжающейся лихорадкой на 20-й день болезни (8.09.15) девочка переведена в МДГКБ. При поступлении в МДГКБ: состояние девочки тяжелое за счет симптомов интоксикации на фоне длительной лихорадки. Девочка вялая, капризная. Аппетит снижен. Кожные покровы бледные с сероватым оттенком, влажные, на коже нижних конечностях единичные угасающие элементы геморрагической сыпи. В левом лучезапястном и правом голеностопном суставах отмечается легкое ограничение подвижности при пассивных движениях, суставы внешне слегка дефигурированы. Увеличены лимфатические узлы шейной группы, множественные, заднешейные – до 0,5–1 см, углочелюстные – до 1 см, переднешейные – до 0,3–0,5 см, слева один лимфатический узел до 1,5 см в диаметре. Подмышечные, паховые лимфатические узлы не увеличены, безболезненные. В легких дыхание пуэрильное, хрипы не выслушиваются. Частота дыхания 36–40 в мин. Тахипноэ, одышки нет. Перкуторные границы сердца: левая на 2 см кнаружи от левой среднеключичной линии. Тоны сердца громкие, в III межреберье слева от грудины систолический шум. ЧСС 136 в мин. Живот мягкий, доступен глубокой пальпации. Печень +3 см ниже края реберной дуги, селезенка не пальпируется. Мочится достаточно.

Проводился дифференциальный диагноз между лимфопролиферативным заболеванием и дебютом системного заболевания соединительной ткани.

Общий анализ крови: лейкоцитоз ($31{,}6 \cdot 10^9$/л (получает глюкокортикостероиды в течение 5 дней), анемия II степени (Hb 88 г/л) гипохромная MCH 26,2 (норма 27–31) пг, микроцитарная MCV 78 (норма 80–99) фл, тромбоцитоз (тромбоциты $677 \cdot 10^9$/л), увеличение СОЭ 139 мм/ч (по Вестергрену).

Биохимический анализ крови: гипоальбуминемия 25 (норма 35–52) г/л, АЛТ 54 (норма до 44) Ед/л, ЛДГ 139 (норма 180–430) Ед/л, КФК 23 (норма 24–170) Ед/л, СРБ 0,162 (норма до 0,005) г/л.

Высокая иммунологическая активность: IgA 160 (норма 14–92) мг/дл, IgM 179 (норма 36–142) мг/дл, IgG 1539 (норма 275–1020) мг/дл.

Исследование статуса железа: снижение уровня сывороточного железа 1,4 (норма 9–21,5) мкмоль/л, трансферрина 188 (норма 203–360) мг/дл, повышение ферритина 190 (норма 6–60) мкг/л, общая железосвязывающая способность 43 (норма 38,5–85,9) мкмоль/л. Коагулограмма: признаки гиперкоагуляции (повышение уровня фибриногена).

Результаты пункции костного мозга (бласты 0,6%) позволили исключить системное заболевание крови.

Консультирована фтизиатром: проба Манту – слабая гиперемия, диаскин-тест – отрицательный.

Осмотрена офтальмологом: OU без патологии.

Рентгенография органов грудной клетки: рентгенологические изменения соответствуют застойным явлениям в легких, тень сердца расширена, кардиоторакальный индекс 59%.

ЭКГ: синусовая переменчивая тахикардия с ЧСС 142–166 в мин. Отклонение электрической оси сердца вправо.

ЭХОКГ: конечно-диастолический размер левого желудочка (ЛЖ) 37 (норма 26–33) мм, конечно-систолический размер ЛЖ 14 мм. Фракция выброса (ФВ) 81%. Митральный клапан: створки тонкие, подвижные, регургитация 1+. Аортальный клапан: трехстворчатый, створки тонкие, подвижные. Левая КА (ЛКА) расположена в типичном месте (на 5 часах), диаметром до 4 (норма 1–3,3) мм, область бифуркации не расширена. Правая КА (ПКА) расположена в типичном месте (на 11 часах), диаметром до 4 (норма 0,6–2,9) мм в проксимальном сегменте. Правые отделы не расширены. Сепарация листков перикарда от 3 мм (за боковой стенкой ЛЖ) до 9 мм (за боковой стенкой правого предсердия), содержимое анэхогенное (жидкостное) до 50 мм.

Таким образом, учитывая длительную фебрильную лихорадку, нечувствительную к антибактериальной терапии, шейный лимфаденит с преимущественным поражением одного шейного лимфатического узла, высокую лабораторную активность (лейкоцитоз, нейтрофилез, увеличение СОЭ, повышение СРБ, нарастание тромбоцитоза), вовлечение в процесс сердца (увеличение ЛЖ, признаки коронарита и перикардита), можно было думать о течении системного васкулита. Наличие эссенциального критерия – фебрильной лихорадки длительностью более 5 дней, двух клинических критериев (шейная лимфаденопатия и появление сыпи) в сочетании с поражением КА позволяло поставить диагноз БК, неполная форма. Диагноз был установлен на 23-й день болезни (11.09.15): БК, неполная форма с поражением КА. Миоперикардит. Начата терапия: введен ВВИГ 2 г/кг. Однако, несмотря на проведенную терапию ВВИГ, у девочки сохранялась лихорадка, потребовалось 15.09.15 (27-й день болезни) повторное введение ВВИГ в полной дозе 2 г/кг. На 28-й день болезни (16.09.15) впервые диагностированы аневризматические расширения: ЛКА диаметром в устье до 4 мм, на уровне бифуркации аневризма 7–8 мм с переходом на переднюю нисходящую артерию, аневризматические расширения в проксимальном сегменте передней нисходящей артерии до 8 (норма 1–3,3) мм; огибающая артерия 4 мм; ПКА диаметром в устье до 3 мм, в прок-

Final_3_19_new!!!.indd 286 27.05.2019 12:55:42

а

б

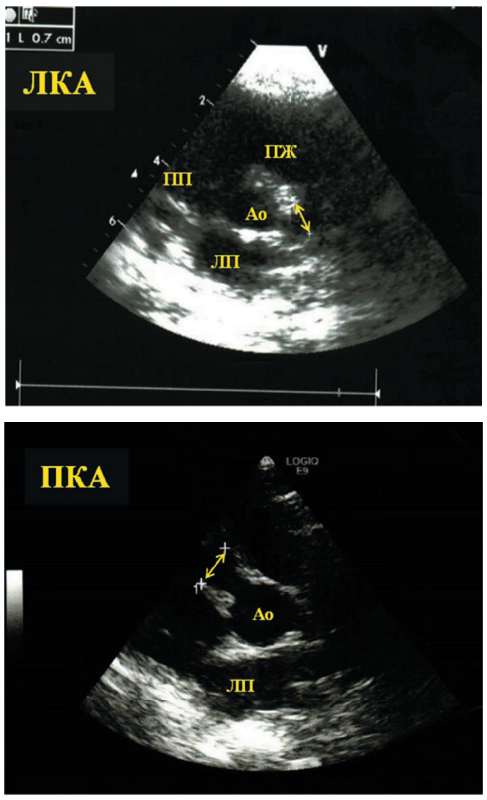

Рис. 1. ЭХОКГ девочки В.: аневризматические расширения КА (указаны стрелками).
а – ЛКА, б – ПКА.

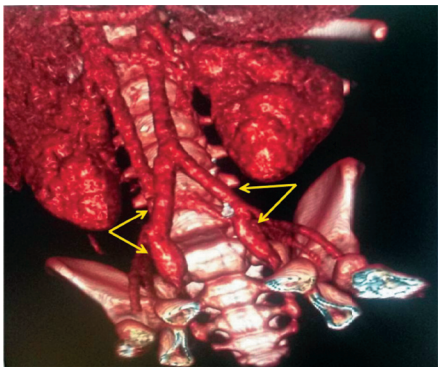

Рис. 2. КТ-картина органов грудной клетки, брюшной полости и забрюшинного пространства девочки В.: аневризматические расширения общих и внутренних подвздошных артерий (указаны стрелками).

симальном и среднем сегментах аневризматические расширения до 8–9 (норма 0,6–2,9) мм (рис. 1 а и б).

В связи с высокой активностью заболевания, недостаточной эффективностью проводимой терапии с целью исключения лимфомы была проведена компьютерная томография (КТ) органов грудной клетки, брюшной полости, забрюшинного пространства с контрастированием: выявлены аневризматические расширения общих и внутренних подвздошных артерий до 14 мм и до 11 мм слева (рис. 2).

Ультразвуковое исследование периферических артерий также выявило значительное неравномерное расширение подвздошных артерий от бифуркации до уровня бедренных артерий в виде аневризматических расширений и изгибов, диаметры справа до 16 мм, слева – до 11 мм; стенки артерий утолщены, внутренний контур неровный, визуализируется локальное расширение подколенных артерий. Кроме этого, было диагностировано поражение плечевых артерий: справа – в верхней трети неравномерные аневризматические расширения диаметром 5,7 и 6,2 мм, слева – стенки утолщены, уплотнены, диаметр артерии 3 мм (рис. 3).

Девочке было проведено генетическое исследование полиморфизмов генов системы гемостаза, по итогам которого она была консультирована гематологом: выявлено носительство генетических полиморфизмов системы гемостаза: гомозиготные мутации в генах интегрина α-2, метионин-синтаза-редуктазы, ингибитора активатора плазминогена-1; гетерозиготные мутации в генах коагуляционного фактора XII, фибриногена-β-полипептида, тромбоцитарного гликопротеина 1b, метилентетрагидрофолатредуктазы, метионин-синтазы. Риск тромбоза высокий.

Таким образом, уточненный клинический диагноз: БК, неполная форма, тяжелое течение, гигантские аневризмы коронарных и периферических артерий. Миоперикардит. Носительство генетических полиморфизмов системы гемостаза – гомозиготные мутации в генах интегрина α-2, метионин-синтаза-редуктазы, ингибитора активатора плазминогена-1; гетерозиготные мутации в генах коагуляционного фактора XII, фибриногена-β-полипептида, тромбоцитарного гликопротеина 1b, метилентетрагидрофолатредуктазы, метионин-синтазы.

На 4-й день после повторного введения ВВИГ у ребенка отмечалась отрицательная динамика состояния: упорная гектическая лихорадка, в анализах крови лейкоцитоз до $16{,}9 \cdot 10^9$/л, нарастание анемии (эритроциты $2{,}8 \cdot 10^{12}$/л, Hb 73 г/л, Ht 21,4%), выраженное повышение СОЭ 170 мм/ч и СРБ 0,402 г/л. Девочка угрожаема по развитию тромбоза, вторичного гемофагоцитарного синдрома, расслоению стенок артерий с разрывом и артериальным кровотечением. Произведена смена антибактериальной терапии на сульперазон 80 мг/кг, повышена доза ацетилсалициловой кислоты 80 мг/кг/сут (250 мг х 3 р/д), пульс-терапии метилпреднизолоном (из расчета 10 мг/кг), назначение преднизолона per os 1 мг/кг/сут. К терапии подключен гепарин.

Отсутствие эффекта от ВВИГ позволило диагностировать ВВИГ-резистентное течение БК. Резистентностью к ВВИГ считается сохранение лихорадки (≥38 ^{0}C) или развитие лихорадки вновь после

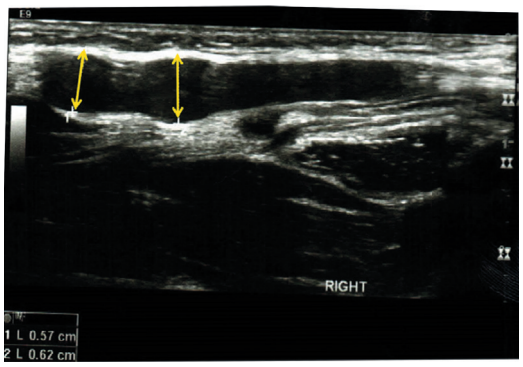

Рис. 3. Ультразвуковое исследование периферических артерий девочки В.: аневризматические расширения правой плечевой артерии (указаны стрелками).

Final_3_19_new!!!.indd 287 27.05.2019 12:55:42

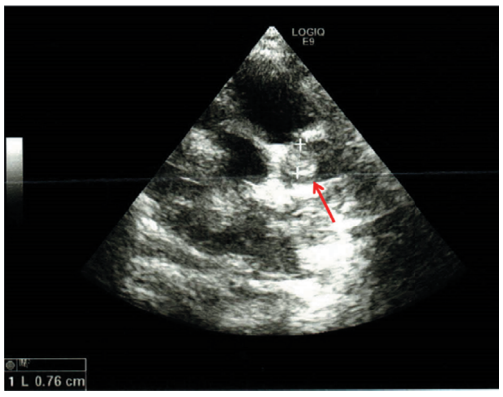

Рис. 4. ЭХОКГ девочки В.: тромб в просвете передней нисходящей артерии (указано стрелкой).

афебрильного периода (T<37,5 ^{0}C) через 36 ч, но не более 7 дней после завершения инфузии ВВИГ в дозе 2 г/кг [5, 15–17].

До настоящего времени нет единых рекомендаций по ведению таких пациентов. В качестве вариантов терапии исследователи эмпирически применяют повторное введение ВВИГ (77%), высокие дозы глюкокортикоидов (18%), блокаторы фактора некроза опухоли α (3%) и интерлейкина 1, циклоспорин и другие цитостатические препараты [5, 15, 18, 19].

По данным зарубежных и отечественных авторов, получена эффективность от терапии этанерцептом. Назначение этого препарата является патогенетически обоснованным в связи с блокадой рецепторов фактора некроза опухоли α, провоспалительного цитокина, принимающего участие в развитии и течении васкулита [15, 19, 20].

Проведен консилиум (проф. Лыскина Г.А., Жолобова Е.С., Голованова Н.Ю.): у ребенка имеет место тяжелое течение БК с поздно установленным диагнозом. Особенностью течения болезни является формирование аневризм, в т.ч. гигантских, не только коронарных (аневризматические расширения ЛКА, передней нисходящей артерии до 7–8 мм, ПКА до 8–9 мм), но и периферических сосудов (инструментально подтверждены аневризматические расширения общих и внутренних подвздошных артерий до 14 мм и до 11 мм слева; локальное расширение подколенных артерий, неравномерные аневризматические расширения правой плечевой артерии до 5,7–6,2 мм). Наряду с поражением КА имеют место некоронарное поражение сердца – миоперикардит, выраженная некупируемая в течение месяца воспалительная активность: гипохромная анемия, нейтрофильный лейкоцитоз, СОЭ>170 мм/ч, повышение СРБ до 80 норм, повышение фибриногена, стойкий гипертромбоцитоз. Несмотря на проводимую терапию (двукратное введение ВВИГ 2 г/кг, ацетилсалициловая кислота, пульс-терапия метилпреднизолоном), у ребенка сохраняются лихорадка и высокая лабораторная активность. В связи с этим целесообразно усилить терапию включением в лечение этанерцепта (Энбрела) и провести коррекцию антикоагулянтной терапии.

На 36-й день болезни (24.09.15) ребенку введен этанерцепт (Энбрел) 0,8 мг/кг подкожно, произведена замена гепарина на фрагмин, подключен спиронолактон (Верошпирон). Получен хороший эффект в виде купирования лихорадки и воспалительной активности.

После 3 введений этанерцепта (суммарная доза 24 мг) девочка выписана в стабильном состоянии с рекомендациями: преднизолон 0,5 мг/кг/сут – 1 месяц; фрагмин 2500 Ед 0,11 мл подкожно, коррекция дозы под контролем гематолога; Тромбо АСС по 25 мг/сут длительно.

Через 2 недели после выписки из стационара у ребенка вновь наблюдались ухудшение состояния и повышение температуры тела до 38,2 ^{0}C, в связи с чем ребенок повторно госпитализирован в МДГКБ. В лабораторных показателях – анемия (91 г/л), лейкоцитоз $17{,}4 \cdot 10^9$/л, тромбоцитоз $541 \cdot 10^9$/л, СОЭ 139 мм/ч, СРБ 0,154 (норма до 0,005) г/л. Имела место высокая иммунологическая активность: IgA 206 (норма 14–92) мг/дл, IgM 231 (норма 36–142) мг/дл, IgG 1405 (норма 275–1020) мг/дл. По данным ЭХОКГ, отмечаются признаки прогрессирующего коронариита: ЛКА диаметром в устье до 5 мм, на уровне бифуркации аневризма 9 мм, аневризматические расширения передней нисходящей артерии в проксимальном сегменте до 13 мм, в среднем сегменте – до 9 (норма 1–3,3) мм, ПКА диаметром в устье до 6 мм, в проксимальном и среднем сегментах аневризматические расширения диаметром до 10 (норма 0,6–2,9) мм.

В связи с ухудшением состояния и возвратом фебрильной лихорадки девочке было рекомендовано повторное введение этанерцепта в дозе 0,4 мг/кг, пульс-терапия метилпреднизолоном. Наблюдалась положительная динамика состояния ребенка и лабораторной активности заболевания. Однако отмечалась отрицательная динамика по данным ЭХОКГ: ЛКА диаметром в устье до 5 мм, на уровне бифуркации аневризма 7–8 мм, аневризматические расширения передней нисходящей артерии в проксимальном сегменте до 13 мм, в среднем сегменте – до 9 (норма 1–3,3) мм. В просвете передней нисходящей артерии пристеночно определяется объемное образование 6х6х7 мм неоднородной эхоструктуры, с четкими неровными контурами, фиксированное к стенке, неподвижное; ПКА диаметром в устье до 6 мм, в проксимальном и среднем сегментах аневризматическое расширение до 11 (норма 0,6–2,9) мм. ФВ 57% (рис. 4).

ЭКГ: синусовая аритмия с ЧСС 66–83–95 в мин, изменения в миокарде высших отделов переднебоковой стенки ЛЖ, признаки субэндокардиальной ишемии. В биохимическом анализе крови отмечается небольшое повышение уровня тропонина до 0,025 (норма 0–0,02) пг/мл.

Таким образом, у девочки с неполной формой БК, тяжелым иммуноглобулин-резистентным течением, гигантскими аневризмами ЛКА с переходом на переднюю нисходящую артерию и ПКА и аневризмами общих и внутренних подвздошных артерий, правой плечевой артерии имеет место развитие осложнения: пристеночный тромб в просвете аневризмы передней нисходящей артерии. Учитывая данные лабораторного обследования (уровень тропонина, МВ-КФК в пределах нормы), отсутствие ишемических изменений на ЭКГ и отсутствие данных за нарастание размеров тромба, а также учитывая возможные риски (кровотечение, фрагментация тромба), от проведения тромболизиса решено воздержаться. Увеличена доза и кратность введений фрагмина, снижена доза глюкокортикостероидов до 0,5 мг/кг/сут.

Final_3_19_new!!!.indd 288 27.05.2019 12:55:42

При обследовании в динамике тромб лизировался к маю 2016 г. (спустя 6 месяцев от появления), сохранялись аневризмы коронарных и периферических артерий. В процессе 3-летнего катамнестического наблюдения ребенок продолжает получать антитромботическую терапию варфарином и клопидогрелем, размеры аневризм несколько сократились: ЛКА диаметром в зоне устья 3 мм, до места бифуркации сужена до 1,2 мм, аневризма передней нисходящей артерии 11 мм (норма до 1,2–3,9 мм), огибающая артерия не расширена; ПКА диаметром в зоне устья 1,7 мм, на протяжении 4 мм сужена до 1,4 мм, в проксимальном сегменте 8,6 мм (норма до 0,8–3,2 мм).

Обсуждение

В данной статье представлены особенности течения неполной формы БК, резистентной к терапии ВВИГ. Согласно данным других исследователей, резистентность к ВВИГ свойственна преимущественно пациентам с полной формой БК, однако описаны единичные случаи резистентного течения при неполной форме [15, 22]. В качестве основных факторов риска развития резистентности БК к терапии ВВИГ рассматривают: мужской пол, нарушения ритма сердца, возраст менее 3 мес, полиорганное поражение, наличие артрита; из лабораторных признаков – анемия (Hb<100 г/л), нейтропения, тромбоцитопения, резкое повышение уровня СРБ, гипоальбуминемия. Резистентность чаще встречается у пациентов, получивших ВВИГ в начале болезни (в первые 4 дня) [14, 15, 17, 20, 21]. Среди указанных факторов у девочки, находившейся под нашим наблюдением, была неполная форма БК, из клинических признаков отмечался суставной синдром в виде дефигурации и ограничения движения в лучезапястных суставах, из лабораторных признаков – анемия, гипоальбуминемия и резкое повышение СРБ после введения ВВИГ.

К редким проявлениям БК относят поражение других сосудов, в т.ч. брюшной аорты, верхней брыжеечной, подмышечных, подключичных, плечевых, подвздошных и почечных артерии. Выделяют ряд клинических особенностей течения БК, осложненного системными аневризмами: пролонгированная лихорадка (от 13 до 54 дней), высокая лабораторная воспалительная активность, дебют заболевания в возрасте от 1 до 20 мес, развитие множественных аневризм при дебюте БК в возрасте до 8 мес, поражение аорты у пациентов в возрасте до 6 месяцев [2, 5, 7, 15, 16]. Так, по данным H. Kato и соавт., при обследовании и многолетнем наблюдении 594 пациентов с БК лишь у 13 (2,2%) при проведении ангиографии были выявлены множественные аневризмы в некоронарных артериях: подмышечных артериях, общей подвздошной артерии, внутренней подвздошной артерии, почечной артерии, подключичной артерии, верхней брыжеечной артерии, внутренней грудной артерии, бедренной артерии. У каждого из этих пациентов имелись множественные гигантские АКА [6]. Течение БК у нашей пациентки имело практически все характерные клинические особенности: пролонгированная лихорадка, возраст 23 месяца, высокая воспалительная активность, развитие гигантских аневризм коронарных и периферических артерий. Угрожающим для ребенка было развитие осложнения – тромбоза ЛКА с преходящими нарушениями коронарного кровообращения.

Заключение

Таким образом, данное клиническое наблюдение демонстрирует последствия поздней диагностики неполной формы БК с ВВИГ-резистетным течением, гигантскими аневризмами коронарных и периферических артерий, осложненной тромбозом передней нисходящей артерии – ветви ЛКА, у ребенка с носительством полиморфизмов генов системы гемостаза.

Конфликт интересов: *авторы заявили об отсутствии конфликта интересов.*

Novikova Y.Y. 0000-0001-6164-027X
Kantemirova M.G. 0000-0002-5153-0146
Ovsyannikov D.Y. 0000-0003-3452-8666
Petryatkina E.E. 0000-0002-8520-2378

Литература

1. *Uehara R, Belay ED.* Epidemiolody of Kawasaki disease in Asia, Europe and United States. J. Epidemiology. 2012; 22 (2): 79–85.

2. *McCrindle BW, Rowley AH, Newburger JW, Burns JC, Bolger AF, Gewitz M, Pahl E.* Diagnosis, treatment, and long-term management of Kawasaki disease: A scientific statement for health professionals from the American Heart Association. Circulation. 2017; 135 (17): 927–999.

3. *Сантимов А.В., Рупп Р.А., Алексеев И.Г., Плутова Н.Н., Москвина Е.А., Кручина М.К., Тарасенко А.Н., Соколова Н.Е., Савельева Е.А., Богданов И.Ю., Иванов Д.В., Кандрина Т.И., Копаневич О.В., Графская А.Я., Игнатьева Н.А., Пулукчу Д.Б., Павлова Н.В., Солодкова И.В., Калашникова О.В., Корнишина Т.Л., Дубко М.Ф., Часнык В.Г., Костик М.М.* Опыт диагностики и лечения болезни Кавасаки в клинике Санкт-Петербургского государственного педиатрического медицинского университета и Детской городской больнице № 1 Санкт-Петербурга. Современная ревматология. 2017; 11 (3): 26–32.

4. *Кантемирова М.Г., Глазырина А.А., Курбанова С.Х., Новикова Ю.Ю., Коровина О.А., Лапшин А.А., Медянцева Д.А., Овсянников Д.Ю., Колтунов И.Е.* Современные клинико-эпидемиологические аспекты болезни Кавасаки по данным Морозовской детской городской клинической больницы города Москвы. Педиатрия. 2018; 97 (4): 192–194.

5. *Agarwal S, Agrawal DK.* Kawasaki disease: etiopathogenesis and novel treatment strategies. Expert. Rev. Clin. Immunol. 2017; 13 (3): 247–258.

6. *Kato H, Inoue O, Akagi T.* Kawasaki disease: cardiac problems and management. Pediatr. Rev. 1988; 9: 209–217.

7. *Kato H, Sugimura T, Akagi T, Sato N, Hashino K, Maeno Y, Kazue T, Eto G, Yamakawa R.* Long-term consequences of Kawasaki disease: a 10- to 21-year follow-up study of 594 patients. Circulation. 1996; 94: 1379–1385.

8. *Ichinose E, Akagi T, Inoue O.* The systemic artery aneurysms in Kawasaki disease. J. Jpn. Pediatr. Soc. 1986; 90: 2757–2761.

9. *Jiang LC, Cao JY, Chen M.* Coronary artery aneurysm combined with other multiple aneurysms at multiple locations. A case report and systematic review. Medicine (Baltimore). 2017; 96 (50): e9230.

10. *Hoshino S, Tsuda E, Yamada O.* Characteristics and fate of systemic artery aneurysm after Kawasaki disease. J. Pediatr. 2015; 167: 108–112.

11. *Falcini F, Calabri GB, Simonini G, Vitale A, De Simone L, De Martino M.* Bilateral renal artery stenosis in Kawasaki disease: a report of two cases. Clinical and Experimental Rheumatology. 2006; 24: 719–721.

12. *Johnston N, Coleman D, McMahon CJ.* Extensive coronary and systemic arterial aneurysm development in severe refractory Kawasaki disease. Cardiol. Young. 2017; 27 (2): 375–376.

13. *Noto N, Komori A, Ayusawa M, Takahashi S.* Recent updates on echocardiography and ultrasound for Kawasaki disease: beyond the coronary artery. Cardiovasc. Diagn. Ther. 2018; 8 (1): 80–89.

14. *Лыскина Г.А., Голованова Н.Ю., Трифонова Л.В., Манина О.В., Батырева М.А.* Эффективность применения

Final_3_19_new!!!.indd 289 27.05.2019 12:55:42

этанерцепта у ребенка с синдромом Кавасаки, резистентного к иммунноглобулину для внутривенного введения. Педиатрия. 2017; 96 (3): 220–223.

15. *Лыскина Г.А., Ширинская О.Г., Нескородова К.А., Леонтьева А.А., Виноградова О.И.* Иммунный глобулин для внутривенного введения: анализ результатов лечения 190 больных с синдромом Кавасаки. Педиатрия. 2015; 94 (2): 161–168.

16. *Tremoulet AH, Best BM, Song S, Wang S, Corinaldesi E, Eichenfield JR, Martin DD, Newburger JW, Burns JC.* Resistance to intravenous immunoglobulin in children with Kawasaki disease. J. Pediatr. 2008; 153 (1): 117–121.

17. *Hartas GA, Hashmi SS, Pham-Peyton C, Tsounias E, Bricker JT, Gupta-Malhotra M.* Immunoglobulin Resistance in Kawasaki Disease. Pediatr. Allergy Immunol. Pulmonol. 2015; 28 (1): 13–19.

18. *Campbell AJ, Burns JC.* Adjunctive therapies for Kawasaki disease. J. Infect. 2016; 72 (Suppl.): S1–5.

19. *Son MB, Gauvreau K, Burns JC, Corinaldesi E, Tremoulet AH, Watson VE, Baker A, Fulton DR, Sundel RP, Newburger JW.* Infliximab for intravenous immunoglobulin resistance in Kawasaki disease: a retrospective study. J. Pediatr. 2011; 158 (4): 644–649.

20. *Osman NM.* Recurrent Kawasaki disease resistant to initial treatment with intravenous immunoglobulin. Sudan J. Paediatr. 2012; 12 (2): 65–69.

21. *Lo JY, Minich LL, Tani LY, Wilkes J, Ding Q, Menon SC.* Factors associated with resource utilization and coronary artery dilation in refractory Kawasaki disease (from the Pediatric Health Information System Database). Am. J. Cardiol. 2016; 118 (1): 1636–1640.

22. *Mărginean CO, Meliț LE, Gozar L, Mărginean CD, Mărginean MO.* Incomplete refractory Kawasaki disease in an infant-a case report and a review of the literature. Front. Pediatr. 2018; 6: 210.

© Коллектив авторов, 2018

DOI: 10.24110/0031-403X-2019-98-3-290-292
https://doi.org/10.24110/0031-403X-2019-98-3-290-292

М.И. Дубровская[1], Н.В. Давиденко[2], Т.В. Зубова[2], В.Б. Ляликова[3], А.С. Боткина[1], В.В. Полунина[1]

ДИФФУЗНЫЙ ТОКСИЧЕСКИЙ ЗОБ У ПОДРОСТКА С ОЖИРЕНИЕМ, ПРОТЕКАЮЩИЙ ПОД МАСКОЙ НЕРВНОЙ АНОРЕКСИИ

[1]ФГБОУ ВО РНИМУ им. Н.И. Пирогова МЗ РФ, [2]Детская городская клиническая больница № 9 им. Г.Н. Сперанского (главный врач — д.м.н. проф. А.А. Корсунский), [3]ФГАОУ ВО Первый московский медицинский государственный университет им. И.М. Сеченова, Москва, РФ

В статье представлен клинический случай развития диффузного токсического зоба (ДТЗ) у мальчика-подростка с ожирением, протекавшего под маской нервной анорексии. Представлены данные о распространенности, наиболее частых причинах и клинических проявлениях ДТЗ, нервной анорексии и соматоформных расстройств пищеварительного тракта. На основании клинического примера демонстрируется важность учета и грамотной интерпретации всех клинических симптомов у любого ребенка, теряющего массу тела.

Ключевые слова: *дети, диффузный токсический зоб, ожирение, нервная анорексия, соматоформные расстройства, желудочно-кишечный тракт, снижение массы тела.*

Цит.: *М.И. Дубровская, Н.В. Давиденко, Т.В. Зубова, В.Б. Ляликова, А.С. Боткина, В.В. Полунина. Диффузный токсический зоб у подростка с ожирением, протекающий под маской нервной анорексии. Педиатрия. 2019; 98 (2): 290–292.*

M.I. Dubrovskaya[1], N.V. Davidenko[2], T.B. Zubova[2], V.B. Lyalikova[3], A.S. Botkina[1], V.V. Polunina[1]

DIFFUSE TOXIC GOITER IN OBESE ADOLESCENT UNDER THE GUISE OF ANOREXIA NERVOSA

[1]Pirogov Russian National Research Medical University; [2]G.N. Speransky City Children's Hospital № 9 (chief doctor — prof. A.A. Korsunsky MD); [3]I.M. Sechenov First Moscow State Medical University, Moscow, Russia

Контактная информация:
Дубровская Мария Игоревна – д.м.н., проф. каф. госпитальной педиатрии им. акад. В.А. Таболина педиатрического факультета ФГБОУ ВО РНИМУ им. Н.И. Пирогова МЗ РФ
Адрес: Россия, 119117, г. Москва, ул. Островитянова, 1
Тел.: (495) 936-93-74, **E-mail:** marigubr@gmail.com
Статья поступила 25.06.18, принята к печати 28.12.18.

Contact Information:
Dubrovskaya Maria Igorevna – MD., prof. of Hospital Pediatrics Department named after Academician V.A. Tabolin, Pirogov Russian National Research Medical University
Address: Russia, 119117, Moscow, Ostrovityanova str., 1
Tel.: (495) 936-93-74, **E-mail:** marigubr@gmail.com
Received on Jun. 25, 2018, submitted for publication on Dec. 28, 2018.

Final_3_19_new!!!.indd 290 27.05.2019 12:55:42