© Дрождина М.Б., 2018

DOI: 10.24110/0031-403X-2019-98-3-242-252
https://doi.org/10.24110/0031-403X-2019-98-3-242-252

М.Б. Дрождина

КЛИНИКО-МОРФОЛОГИЧЕСКИЕ И МОЛЕКУЛЯРНЫЕ ОСОБЕННОСТИ БУЛЛЕЗНОГО ЭПИДЕРМОЛИЗА, ПОДХОДЫ К КЛАССИФИКАЦИИ

ФГБОУ ВО Кировский ГМУ МЗ РФ, г. Киров, РФ

Описаны современные представления об эпидемиологии, особенностях наследования буллезного эпидермолиза (БЭ) в зависимости от выявленных генных мутаций (*KRT5, KRT14, LAMB3, LAMA3, LAMC2, COL17A1*) и задействованных белков (трансглутаминаза 5, плакоглобин, плакоглобин 1, десмоплакин, экзофилин, плектин, кератин 5 и 14, антиген-1 буллезного пемфигоида 1), что позволяет провести пренатальную и предимплантационную диагностику, в перспективе аргументированно назначать таргетную генетическую терапию. Представлены новые принципы классификации БЭ, помогающие детализировать нозологию, методики диагностики (иммунофлюоресцентное антигенное картирование, трансмиссивная электронная микроскопия, ДНК-диагностика). В статье подробно излагаются принципы новой классификации БЭ, получившей название «Луковая кожа». Классификация подразумевает «послойность» расшифровки диагноза после полученных клинических, иммуногистохимических и молекулярных результатов диагностических исследований и детализирует типы БЭ в зависимости от уровня поражения кожи, клинических и фенотипических особенностей заболевания у конкретного пациента, распространенности патологического процесса и относительной тяжести поражения кожных покровов, наличия или отсутствия внекожных проявлений, а также дополнительных диагностических критериев (пойкилодермия, псевдосиндактилия). В статье представлены перспективы назначения лечения при БЭ: протеиновая терапия, клеточная терапия (использование стволовых клеток), трансплантация трансгенной кожи, выращенной из клеток пациента, даны современные представления о симптоматической терапии заболевания.

Ключевые слова: *буллезный эпидермолиз, эпидемиология, иммунофлюоресцентное антигенное картирование, трансмиссивная электронная микроскопия, ДНК-диагностика, классификация «Луковая кожа», мутантные гены, перспективы лечения.*

Цит.: *М.Б. Дрождина. Клинико-морфологические и молекулярные особенности буллезного эпидермолиза, подходы к классификации. Педиатрия. 2019; 98 (3): 242–252.*

M.B. Drozhdina

CLINICO-MORPHOLOGICAL AND MOLECULAR PECULIARITIES OF EPIDERMOLYSIS BULLOSA, CLASSIFICATION APPROACHES

Kirov State Medical University, Kirov, Russia

The article describes the current understanding of epidemiology and inheritance peculiarities of epidermolysis bullosa (EB) depending on the identified gene mutations (*KRT5, KRT14, LAMB3, LAMA3, LAMC2, COL17A1*) and proteins involved (transglutaminase 5, placoglobin, placoglobin 1, desmoplakin, exophilin, plectin, keratin 5 and 14, antigen 1 of bullous pemphigoid 1), which allows to perform prenatal and preimplantational diagnostics, and in long term, reasonably prescribe targeted genetic therapy. Author presents new principles of EB classification, which help to detail the nosology, diagnostic methods (immunofluorescent antigen mapping, transmission electron microscopy, DNA diagnostics). The article details principles of the new EB classification, called «Onion Skin». The classification implies «layering» of diagnosis deciphering after obtained clinical, immunohistochemical and molecular results of diagnostic studies and details EB types

Контактная информация:
Дрождина Марианна Борисовна – к.м.н., доц. каф. дерматовенерологии и косметологии ФГБОУ ВО Кировский ГМУ
Адрес: Россия, 610998 г. Киров, ул. К. Маркса, 112
Тел.: (912) 827-62-52,
E-mail: drozhdina@yandex.ru
Статья поступила 28.05.18,
принята к печати 15.05.19.

Contact Information:
Drozhdina Marianna Borisovna – Ph.D., associate prof. of Dermatovenerology and Cosmetology Department, Kirov State Medical University
Address: Russia, 610998, Kirov, K. Marxa str., 112
Tel.: (912) 827-62-52,
E-mail: drozhdina@yandex.ru
Received on May 28, 2018,
submitted for publication on May 15, 2019.

Final_3_19_new!!!.indd 242 27.05.2019 12:55:37

depending on the level of skin lesions, clinical and phenotypic features of the disease in a particular patient, the prevalence of pathological process and the relative severity of skin lesions, the presence or absence extra skin manifestations, as well as additional diagnostic criteria (poikiloderma, pseudosyndactyly). The article presents prospects for EB treatment: protein therapy, cell therapy (use of stem cells), transplantation of transgenic skin grown from patient's cells, gives a modern understanding of the disease symptomatic therapy.

Keywords: *epidermolysis bullosa, epidemiology, immunofluorescent antigen mapping, transmissible electron microscopy, DNA diagnostics, Onion Skin classification, mutant genes, treatment prospects.*

Quote: *M.B. Drozhdina. Clinico-morphological and molecular peculiarities of epidermolysis bullosa, classification approaches. Pediatria. 2019; 98 (3): 242–252.*

Буллезный эпидермолиз (БЭ) представляет собой гетерогенную группу редких наследственных заболеваний, характеризующихся хрупкостью кожи и появлением пузырей на коже и слизистых оболочках в результате мутаций генов, кодирующих протеины зоны базальной мембраны. В тяжелых случаях образование пузырей может происходить в области слизистой оболочки желудочно-кишечного тракта (ЖКТ). Большинство видов БЭ наследуется. Клиника заболевания обычно проявляется в младенчестве или раннем детстве. У некоторых пациентов признаки и симптомы заболевания клинически не проявляются до подросткового возраста. В настоящее время выделяют около 30 фенотипически и генотипически обусловленных форм заболевания [1].

Эпидемиология. Согласно данным, опубликованным национальным регистром БЭ США [2], заболеваемость и распространенность БЭ составила 19,6 и 11,07 случая на 1 млн живых новорожденных соответственно. При этом заболеваемость и распространенность простого БЭ составляет 7,87 и 6 случаев на 1 млн живых новорожденных соответственно; заболеваемость и распространенность пограничного БЭ – соответственно 2,68 и 0,49 случая на 1 млн живых новорожденных; заболеваемость и распространенность доминантного дистрофического БЭ – 2,12 и 1,49 случая на 1 млн живых новорожденных соответственно, рецессивного дистрофического БЭ – 3,05 и 1,35 случая на 1 млн живых новорожденных соответственно. Имеются данные о распространенности заболевания в Норвегии – 54 случая на 1 млн живых новорожденных, в Японии – 7,8 случаев, в Италии – 15,4 случаев, в Австралии – 10,3 случаев, в Хорватии – 9,6 случаев [3]. По данным международной ассоциации DEBRA International, в мире рождается один больной БЭ на 50–100 тыс человек. В России распространенность БЭ в среднем составляет 3,64 случая на 1 млн населения [4].

Общие представления о заболевании. БЭ – неизлечимое заболевание, характеризующееся непрерывно рецидивирующим течением. Заболевание, как правило, дебютирует в раннем детском возрасте. По мере взросления происходит улучшение клинической картины некоторых подтипов заболевания. В период младенчества БЭ протекает особенно тяжело. Генерализованная пузырная сыпь при любом подтипе заболевания может быть осложнена инфекцией, сепсисом и смертью. Признаком, объединяющим все разновидности БЭ, является образование пузырей в результате малейшей механической травмы. Именно поэтому пузыри в первую очередь поражают участки кожных покровов, максимально подверженные трению и травмированию (рис. 1). Простой БЭ характеризуется образованием напряженных, крупных шаровидных пузырей, расположенных внутриэпидермально. Первоначальные признаки заболевания обычно проявляются на первом году жизни, иногда могут быть уже при рождении ребенка. На месте легкой травматизации, чаще в области кистей, стоп, спины, локтевых и коленных суставов, затылочной области, на неизмененной коже появляются пузыри различных размеров (от 0,5 до 7 см и более) с плотной покрышкой и прозрачным содержимым. Общее состояние больного не изменяется. Возможна пренатальная диагностика этой формы заболевания по высокому содержанию в сыворотке крови беременной α-фетопротеина во II триместре гестации [5, 6]. При пограничном и дистрофическом типах БЭ образуются вялые пузыри, которые могут свисать в результате изменения положения тела под действием растягивающего их содержимого, появляются в области крупных складок, особенно часто в подмышечных, пахово-бедренных складках. Кроме того, пограничный и дистрофический типы заболевания характеризуются длительным заживлением эрозивных поверхностей. Тяжелые формы БЭ повышают риск смертности в младенческом возрасте. У пациентов с генерализованной тяжелой (ранее известной как

Рис. 1. Поражение наиболее травмируемых участков кожи.

Final_3_19_new!!!.indd 243 27.05.2019 12:55:37

Herlitz или Letalis) формой пограничного БЭ наибольший риск фатальных прогнозов – в младенческом возрасте, с оценочным уровнем смертности 87% в течение первого года жизни [5]. У пациентов с БЭ в более старшем возрасте (15–35 лет) наиболее частой причиной смерти является метастатическая плоскоклеточная карцинома (ПКК) [7]. Прогноз по продолжительности жизни при простом доминантном БЭ, дистрофическом БЭ, а также при легких формах пограничного БЭ может быть вполне благоприятным при условии адекватного ухода за пузырями и соблюдении других рекомендаций (диета и др.). Для постановки правильного диагноза, помимо установленных генетических мутаций, большое значение имеют сроки дебюта высыпаний, распространенность и размеры пузырей, степень боли и зуда, поражение слизистых оболочек и внутренних органов, а также семейный анамнез.

Термин «буллезный эпидермолиз» впервые был употреблен H. Koebner в 1886 г. [8]. Первая попытка классифицировать наследственные буллезные заболевания на основании данных электронной микроскопии была предпринята в 1962 г. R. Pearson. С 1988 г. было проведено 5 международных консенсуссных совещаний по диагностике и классификации БЭ. За это время были выявлены несколько новых фенотипов и мутантных генов, ответственных за различные подтипы БЭ.

Мутации генов при БЭ. БЭ наследуется по аутосомно-доминантному и аутосомно-рецессивному типу. При БЭ мутации обнаруживаются в более чем 10 генах. Описаны различные виды мутаций — миссенс-мутации, нонсенс-мутации, делеции, мутации рамки считывания, инсерции, мутации сайта сплайсинга.

При наиболее распространенных подтипах простого БЭ обнаруживаются мутации в генах *KRT5* и *KRT14* примерно в 75% случаев, при этом вероятно, что мутации в других пока неидентифицированных генах могут также вызывать развитие простого БЭ [9–11].

При пограничном БЭ чаще всего мутации обнаруживаются в генах *LAMB3* (70% случаев), *LAMA3, LAMC2, COL17A1*. В большинстве случаев заболевание наследуется по аутосомно-рецессивному типу, однако описаны случаи соматического мозаицизма и однородительской дисомии [12–15].

При дистрофическом БЭ описаны мутации в гене *COL7A1* в 95% случаев доминантного и рецессивного типов БЭ [16–18].

Методы диагностики при БЭ. Диагностическое тестирование и классификацию БЭ начинают с определения уровня поражения кожи с помощью иммунофлюоресцентного антигенного картирования и/или трансмиссивной электронной микроскопии преимущественно с области свежеобразованных пузырей. Метод иммунофлюоресцентного антигенного картирования является более чувствительным (97% против 71%) и специфичным (100% против 81%) по сравнению с трансмиссивной электронной микроскопией [19, 20]. Дополнительно используется молекулярная или ДНК-диагностика. Рутинный гистологический анализ полезен только для исключения других причин пузырей. Лучшим подходом к диагностике заболевания является получение двух биоптатов. Анализ одного образца производится с помощью электронной микроскопии (ЭМ), а другого – с помощью иммунофлюоресцентного антигенного картирования.

Иммунофлюоресцентное антигенное картирование определяет наличие и количество белка, входящего в состав различных структур эпидермиса и базальной мембраны. Использование моноклональных антител, направленных против компонентов базальной мембраны кожи и эпидермальных антигенов, может дополнительно облегчить субклассификацию, поскольку образцы кожи у большинства подтипов БЭ различаются по интенсивности окрашивания антигенов специфических структурных белков, что соответствует наличию мутации в пределах ассоциированного гена. Иммунофлюоресцентное антигенное картирование с использованием антител к гемидесмосомальному антигену (например, BP230, полученному из сыворотки больного с БЭ) и антител к белкам lamina densa (например, коллагена IV типа) может диагностировать простой БЭ, пограничный БЭ и дистрофический БЭ. Например, при простом БЭ антигены будут локализованы на дне пузыря. При пограничном БЭ BP230 локализуется в области покрышки пузыря, а коллаген IV типа – на дне пузыря. При дистрофическом БЭ оба антигена локализуются в области покрышки пузыря. В дополнение к предоставленной информации об уровне поражения кожи иммунофлюоресцентное антигенное картирование может быть полезно в предоставлении важной подсказки относительно основного молекулярного дефекта. Например, лаборатория Стэнфордского университета изучает биопсионные образцы с панелью антител к каждому из антигенов, участвующих в патогенезе БЭ [21–23]. При этом зачастую можно выявить специфический молекулярный дефект, ответственный за ту или иную форму заболевания уже на этапе пренатальной диагностики. В качестве диагностического материала используются образцы хорионических ворсинок уже на 9-й неделе беременности. Альтернативно возможно использовать амниотическую жидкость, взятую после 11-й недели беременности, что может обеспечить необходимую ДНК.

ДНК-диагностика позволяет наиболее точно определить подтип БЭ, что имеет чрезвычайную важность в плане последующего генетического консультирования и определения типа наследования заболевания. Это необходимо для того, чтобы можно было провести пренатальную и предимплантационную диагностику. Когда молекулярные методы лечения станут реальностью, это позволит проводить лечение на максимально

Final_3_19_new!!!.indd 244 27.05.2019 12:55:38

ранних сроках диагностики и назначать таргетную терапию. В настоящее время рано говорить об однозначных клинических прогнозах на основании только лишь диагностированных мутаций, так как даже в пределах одного подтипа БЭ может наблюдаться фенотипически разная клиническая картина под влиянием средовых и/или сопутствующих модифицирующих генетических факторов. Однако генетические исследования помогают идентифицировать не только мутантный ген, ответственный за то или иное заболевание, но и объединить на первый взгляд клинически гетерогенные заболевания из различных групп, что в последующем позволит разработать единые схемы лечения. Так, например, в результате выявления единого мутированного гена было доказано, что эритрокератодермия симметричная Готтрона является разновидностью эпидермолитического ихтиоза, а не самостоятельным заболеванием, как это считалось ранее [24]. Однако в настоящее время ДНК-типирование пока не является диагностическим тестом первой линии для БЭ.

Принципы современной классификации. Согласно рекомендациям 3-го международного согласительного совещания по диагностике и классификации БЭ (2008) и по пересмотру его в 2014 г., различают 4 основные группы и 6 подгрупп врожденного БЭ [4]. Однако в 2014 г. начали появляться обновленные данные многочисленных исследований генетических мутаций, лежащих в основе тех или иных форм БЭ, что позволяет говорить о возможности введения новой классификации данного заболевания. Рядом авторов были предложены современная классификация и номенклатура БЭ, в основе которых лежит так называемый принцип «луковая кожа» (2013) [8]. Классификация получила свое название в результате «послойности» расшифровки диагноза после полученных клинических, иммуногистохимических и молекулярных результатов диагностических исследований. Первый «слой» классификации определяет типы БЭ в зависимости от уровня поражения кожи. В настоящее время выделяют 4 основных типа БЭ: простой, пограничный, дистрофический и синдром Киндлер. Многие нозологии, выделяемые ранее, были преобразованы или переименованы.

Простой БЭ (ПБЭ) характеризуется образованием пузырей на местах механических травм, ушибов, трения, давления, даже в том случае, если механическое воздействие незначительное. Преимущественно болеют мальчики. На видимо здоровой коже без сопутствующих и предшествующих воспалительных изменений образуются пузыри различной величины с серозным, серозно-гнойным или геморрагическим содержимым на выступающих участках: на кистях, передних поверхностях верхних и нижних конечностей, на стопах, голенях, ягодицах. У детей грудного возраста пузыри возникают вокруг рта. Слизистые оболочки полости рта и половых органов поражаются редко, лишь у 2–3% больных. Изменений зубов, волос и ногтей не отмечается, или они появляются весьма редко. Пузыри быстро вскрываются, обнажая сочные, быстро эпителизирующиеся эрозии без образования рубцов. Субъективно отмечается зуд или жжение на местах пузырей и эрозий. Общее состояние больных не изменяется. Процесс имеет тенденцию к спонтанному разрешению к возрасту полового созревания. Чаще всего этот тип БЭ наследуется аутосомно-доминантно, но имеются данные и об аутосомно-рецессивном типе наследования данной разновидности заболевания. Через несколько дней пузыри вскрываются, образуя эрозии, покрывающиеся корками и быстро эпителизирующиеся. Рубцовые изменения на коже или атрофии после разрешения элементов не образуются. Количество пузырей увеличивается в теплое время года, при выраженном гипергидрозе. С возрастом поражения локализуются в основном на конечностях, особенно на стопах и кистях, чему способствуют большая травматизация этих участков кожи, тесная, плохо подобранная обувь, а также на участках тесного прилегания одежды. Пузыри появляются на протяжении всей жизни, но в постпубертатный период их количество уменьшается. Слизистые оболочки, ногти не поражаются или их изменения минимальны [5, 6]. Описано несколько семейных случаев ПБЭ, связанного с пятнистой пигментацией (пойкилодермией) [25].

Пограничный тип включает все подтипы БЭ, при которых пузыри локализуются в средней части базальной мембраны, в так называемой lamina lucida, – эпидермодермального соединения, расположенного между плазматической мембраной базальных кератиноцитов и базальной мембраной кожи. В очагах поражения развиваются атрофические изменения кожи. Возможна пренатальная диагностика с помощью биопсии кожи 18-недельного плода на основании выявления указанных изменений. Тип наследования аутосомно-рецессивный [6]. Процесс характеризуется появлением пузырей и эрозий уже при рождении ребенка или вскоре после него. В течение нескольких дней процесс генерализуется. Основная локализация высыпаний — кожа груди, головы, слизистые оболочки рта, гортани, трахеи. Хотя кожа кистей и стоп не изменена, ногтевые пластинки дистрофичны, развиваются анонихия, акроостеолиз. Образующиеся на месте пузырей эрозивные поверхности заживают медленно, оставляя участки атрофии кожи. Рубцов и милиумов нет. Многие дети умирают в первые месяцы жизни от сепсиса, анемии [9].

Дистрофический БЭ (в прошлом назывался иногда «дермолитическим») включает в себя все подтипы БЭ, в которых образование пузыря происходит чуть ниже lamina densa зоны базальной мембраны. Данный тип БЭ формируется вну-

Final_3_19_new!!!.indd 245 27.05.2019 12:55:38

триутробно и выявляется в первые дни жизни ребенка. На местах, подвергающихся травматизации, возникают пузыри, а затем эрозии и язвы с обрывками эпидермиса. Поражение завершается дистрофическими рубцами, иногда келоидного характера. Наиболее часто поражаются выступающие участки кожного покрова – передние поверхности локтевых и коленных суставов, где на фоне атрофических участков лилово-красного цвета возникают пузыри с геморрагическим содержимым и чешуйчато-корковые наслоения, плотно прилегающие к коже. При удалении чешуек и корок обнажаются участки рубцовой атрофии. Кожа непораженных участков сухая, серовато-бледного оттенка со стойким белым дермографизмом. На ладонях и подошвах бывают гипергидроз, гиперкератоз. Ногти стоп и кистей утолщены, деформированы. Симптом Никольского положительный. У 20% больных поражаются слизистые оболочки рта, половых органов, конъюнктивы. На этих местах пузыри быстро вскрываются. Остающиеся эрозии эпителизируются вяло, нередко превращаются в поверхностные язвы. После заживления остаются рубцовая атрофия и очаги лейкокератоза [5].

Синдром Киндлер представляет из себя отдельную и очень интересную нозологию. Он был присоединен к классификации БЭ только в 2008 г. Синдром характеризуется уникальными клинико-фенотипическими особенностями: пузыри возникают в акральных областях, на нескольких уровнях, внутри и/или под базальной мембраной, у пациентов отмечаются выраженная фотосенсибилизация и прогрессирующая пойкилодермия. Заболевание наследуется по аутосомно-рецессивному типу.

Следующий уровень («слой») субклассификации учитывает клинические и фенотипические особенности, присутствующие у данного пациента, в первую очередь распределение (локализованное или генерализованное) и относительную тяжесть поражения кожных покровов и внекожных проявлений. Наличие дополнительных диагностических критериев (пойкилодермия, псевдосиндактилия и др.) может позволить более детально классифицировать заболевание на данном уровне. Анализ мутаций в определенных генах, которые диагностируются иммуногистохимическими методами с использованием специфических моноклональных антител, позволяет расширить имеющиеся представления о разнообразии форм БЭ и выйти на следующий уровень классификации с верификацией типа наследования заболевания. Варианты мутаций генов, ответственных за проявления той или иной разновидности БЭ, представлены в табл. 1.

Некоторые исследователи предпочитают проводить молекулярный скрининг без предварительного получения результатов ИФА. Такая диагностика приветствуется не всеми исследователями и возможна только в том случае, когда клинически явно определяется тяжелая генерализованная форма БЭ. В данном случае это разумно и экономически целесообразно. Это не является стандартом диагностики, принятым большинством исследователей, однако для подтипов БЭ, в которых несколько генов могут вызывать идентичные фенотипы, учитывая текущую стоимость и время, необходимое для скрининга нескольких генов, такая этапность диагностических манипуляций возможна. В будущем заметное снижение стоимости выполнения массивного параллельного секвенирования целевых генов БЭ может дать возможность сразу первоначально проводить молекулярное тестирование.

Имеющиеся обобщенные данные о генетических мутациях и белках, ответственных за формирование той или иной разновидности ПБЭ, представлены в табл. 2.

При отсутствии молекулярных данных у тех редких пациентов, у которых уровень расщепления кожи устанавливается исключительно с помощью электронной микроскопии, в класси-

Таблица 1

Основные типы и подтипы БЭ [8]

Уровень поражения кожи	Типы БЭ	Подтипы БЭ	Ответственный белок
Интраэпидермально	Простой БЭ	Супрабазальный	Трансглутаминаза 5; плакофилин 1; десмоплакин; плакоглобин
		Базальный	Кератин 5 и 14; плектин; экзофилин 5 (Slac 2b); антиген буллезного пемфигоида 1
Внутри lamina lucida	Пограничный БЭ	Генерализованный ПБЭ	Ламинин-332; коллаген XVII; α6β4 интегрин; α3 интегрин субунит
		Локализованный ПБЭ	Коллаген XVII; ламинин-332; α6β4 интегрин
Под lamina densa	Дистрофический БЭ	Доминантный ДБЭ	Коллаген XVII
		Рецессивный ДБЭ	Коллаген XVII
Разные уровни	Синдром Киндлер		Фермитин семейный гомолог 1 (киндлин-1)

Final_3_19_new!!!.indd 246 27.05.2019 12:55:38

Таблица 2

Морфологические и молекулярные особенности основных подтипов ПБЭ [8]

Типы БЭ	Уровень формирования пузыря	Ответственный белок, его уровень	Мутированный ген/ы
Простой БЭ, супрабазальный (пузырь образуется выше базальных кератиноцитов)	Супрабазальный эпидермис	Трансглутаминаза 5: нормальный, понижен или отсутствует	*TGM5*
		Десмоплакин (или С-терминус): отсутствует или понижен	*DSP*
		Плакоглобин: понижен или отсутствует	*JUP*
		Плакоглобин 1: понижен или отсутствует	*PKP1*
Простой БЭ, базальный	Базальный эпидермис	Кератин 5 или 14: обычно нормальный	*KRT5, KRT14*
		Экзофилин 5 (Slac2-b): отсутствует	*EXPH5*
		Плектин: снижен или отсутствует	*PLEC*
		Антиген-1 буллезного пемфигоида 1 (BPAG1; BP230): отсутствует	*DST*

фикации пациента будут использоваться соответствующие ультраструктурные особенности. Таковыми могут стать изменения в структуре и/или количестве якорных фибрилл или гемидесмосом, или наличие аномальных агрегатов кератиновых нитей. Например, при рецессивной генерализованной форме дистрофического БЭ в результате поражения коллагена VII типа якорные фибриллы не формируются вообще или их количество резко снижается при других рецессивных формах заболевания [26]. И, наоборот, при доминантных формах заболевания количество якорных фибрилл снижено незначительно [26]. При поверхностных формах отмечается перинуклеарная ретракция, при пойкилодермическом БЭ – агрегация меланосом [26].

Согласно современной классификации [8], принято выделять 2 подгруппы ПБЭ: супрабазальный и базальный, в зависимости от гистопатологического уровня расщепления в эпидермисе. Ранее ПБЭ было принято называть «эпидермолитическим», хотя этот термин является неточным, поскольку клеточный лизис не является основной особенностью любого типа или подтипа БЭ. Супрабазальный тип ПБЭ подразделяется на 3 подтипа: летальный акантолитический, с дефицитом плакофилина и поверхностный. Базальный тип в настоящее время принято подразделять на локализованный (ранее называвшийся ПБЭ Weber–Cockayne), генерализованный тяжелый ПБЭ (ПБЭ Dowling–Meara), генерализованный промежуточный (ранее называвшийся ПБЭ Koebner), ПБЭ с пойкилодермией (с пятнистой пигментацией), ПБЭ с мышечной дистрофией, ПБЭ с привратниковой атрезией, аутосомно-рецессивный ПБЭ, ПБЭ Ogna, мигрирующий кольцевидный ПБЭ. Обобщенные данные о клинических подтипах ПБЭ представлены в табл. 3.

Пограничный БЭ включает в себя 2 основных подтипа: генерализованный (тяжелый; срединный; с атрезией привратника; с поздним началом; с респираторным и почечным поражением) и локализованный (простой; инверсный; ларинго-онихо-кожный синдром) [8]. До 2013 г. было принято выделять пограничный БЭ Herlitz и non-Herlitz. В настоящее время с учетом номенклатуры «Луковая кожа» пограничный БЭ Herlitz переименован в пограничный генерализованный тяжелый БЭ, ассоциированный с отсутствием ламинина-332, вызванный *LAMA3, LAMB3* или *LAMC2* мутациями. Non-Herlitz пограничный БЭ переименован в пограничный генерализованный срединный БЭ, ассоциированный с недостатком ламинина-332 или коллагена XVII, вызванный мутациями *LAMA3, LAMB3, LAMC2* или *COL17A1*. Уровень формирования пузырей, целевые ответственные белки и мутированные гены, выявленные при различных формах пограничного БЭ, представлены в табл. 4.

Дистрофический БЭ в настоящее время принято подразделять на аутосомно-доминантный и аутосомно-рецессивный. К доминантному типу относятся: генерализованный (ранее называвшийся по авторам Pasini и Cockayne–Touraine), акральный, претибиальный, пруригинозный, с изолированным поражением ногтей и буллезный дерматолизис новорожденных. Аутосомно-рецессивный дистрофический БЭ включает в себя: тяжелый генерализованный (ранее называвшийся Hallopeau–Siemens), генерализованный срединный (ранее называвшийся none-Hallopeau–Siemens), акральный, инверсный, претибиальный, пруригинозный, центрипетальный. При рецессивном дистрофическом БЭ чаще, чем при других формах наблюдается псевдосиндактилия кистей и стоп – тяжелое

Final_3_19_new!!!.indd 247 27.05.2019 12:55:38

Таблица 3

Клинические подтипы ПБЭ [8]

Типы ПБЭ	Подтипы ПБЭ	Целевой ответственный протеин
Супрабазальный	Акральный пилинг-синдром (APSS)	Трансглутаминаза 5
	Поверхностный ПБЭ (EBSS)	Не известен
	Акантолитический ПБЭ (EBS-akanth)	Десмоплакин, плакоглобин
	Синдромы хрупкой кожи:	
	1. Дефицит десмоплакина (EBS-desmoplakin; синдром хрупкой кожи и шерстистых волос)	Десмоплакин
	2. Дефицит плакоглобина (EBS-plakoglobin; синдром хрупкой кожи с дефицитом плакоглобина)	Плакоглобин
	3. Дефицит плакофилина (EBS-plakophilin; синдром хрупкой кожи с эктодермальной дисплазией)	Плакофилин-1
Базальный	ПБЭ локализованный (EBS-loc)	К5, К14
	ПБЭ генерализованный тяжелый (EBS-gen sev)	К5, К14
	ПБЭ генерализованный промежуточный (EBS-gen intermed)	К5, К14
	ПБЭ с пойкилодермией (пестрой пигментацией)	К5
	ПБЭ мигрирующий кольцевидный (EBS-migr)	К5
	ПБЭ аутосомно-рецессивный К14 (EBS-AR K14)	К14
	ПБЭ с мышечной дистрофией (EBS-MD)	Плектин
	ПБЭ с атрезией привратника (EBS-PA)	Плектин, α6β4-интегрин
	ПБЭ Огна (EBS-Og)	Плектин
	ПБЭ аутосомно-рецессивный, вызванный дефицитом BP-230 (EBS-AR BP230)	Антиген-1 буллезного пемфигоида (BP-230)
	ПБЭ аутосомно-рецессивный, вызванный дефицитом экзофилина-5	Экзофилин-5

Таблица 4

Морфологические и молекулярные особенности основных подтипов пограничного БЭ [8]

Типы пограничного БЭ	Подтипы	Уровень формирования пузыря	Целевой белок	Уровень содержания белка	Мутированный ген/ы
Пограничный генерализованный	Генерализованный тяжелый (JEB-gen sev)	Внутри lamina lucida	Ламинин-332	Отсутствует или значительно снижен	*LAMA3, LAMB3, LAMC2*
	Генерализованный срединный (JEB-gen intermed)	Внутри lamina lucida	Ламинин-332	Снижен	*LAMA3, LAMB3, LAMC2*
			Коллаген XVII	Отсутствует или снижен	*COL17A1*
	С атрезией привратника (JEB-PA)	Внутри lamina lucida	Интегрин α6β4	Отсутствует или значительно снижен	*ITGB4, ITGA6*
	С поздним началом (JEB-LO)	Внутри lamina lucida или без видимых пузырей	Коллаген XVII	Снижен	*COL17A1*
	С респираторным и почечным поражением (JEB-RR)	Внутри lamina lucida	Интегрин α3	Отсутствует или нормальный	*ITGA3*
Пограничный локализованный	Локализованный простой	Внутри lamina lucida	Коллаген XVII	Отсутствует или снижен	*COL17A1*
			Интегрин α6β4	Снижен	*ITGB4*
			Ламинин-332	Снижен	*LAMA3, LAMB3, LAMC2*
	Инверсный	Внутри lamina lucida	Ламинин-332	Снижен	*LAMA3, LAMB3, LAMC2*
	Ларинго-онихо-кожный синдром	Без образования пузырей	Ламинин-332, цепь изоформа α3	Нормальный	*LAMA3A*

Final_3_19_new!!!.indd 248 27.05.2019 12:55:38

Рис. 2. Онихолизис на стопах.

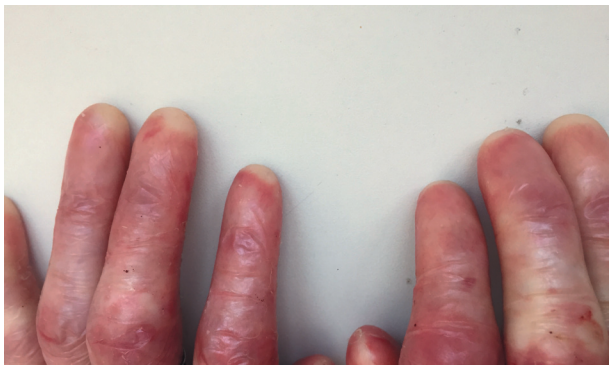

Рис. 3. Онихолизис на кистях.

внекожное осложнение БЭ, которое развивается вследствие постоянного образования пузырей на кистях и стопах, часто сочетается с лизисом ногтевых пластин (рис. 2 и 3). Морфологические, молекулярные, клинические особенности различных подтипов дистрофического БЭ представлены в табл. 5 и 6.

Практически при всех подтипах БЭ выявлены разнообразные виды мутаций в вышеуказанных генах [8].

Представленные в таблицах данные о выявленных целевых белках и мутантных генах позволяют грамотно подойти к верификации диагноза у каждого конкретного пациента. В случае использования номенклатуры «луковая кожа» мы получаем предельно конкретизированный диагноз с последующей возможностью терапевтического воздействия на молекулярном уровне.

Согласно классификации «луковая кожа» в настоящее время принято выносить в диагноз у пациента не только тип и подтип БЭ, но и целевой белок и кодирующую его мутацию (если выявлена). Это помогает детализировать нозологию, а в будущем поможет аргументированно назначать генетическую терапию. Например, старое название простого локализованного БЭ с учетом использования номенклатуры «Луковая кожа» будет звучать так: Простой локализованный БЭ с нормальным уровнем окрашивания кератина 5 и 14, *KRT5*_- или *KRT14*_-мутация. Старое название: пограничный БЭ Herlitz в новой номенклатуре будет звучать следующим образом: пограничный БЭ, генерализованный тяжелый подтип, с отсутствием ламинина-332, с указанием мутации в генах *LAMA3, LAMB* или *LAMC2*.

Кроме того, необходимо отметить, что в ряде исследований клинические и молекулярные данные доказывают, что разделение некоторых нозологий является искусственным. Это касается, например, разновидностей аутосомно-доминантного дистрофического БЭ Cockayne–Touraine и Pasini.

Принципы лечения БЭ. В настоящее время не существует радикальных методов лечения ни одной из форм БЭ. Несмотря на это, существуют эффективные превентивные и симптоматические методы терапии. В целом лечение должно быть комплексным и осуществляться междисциплинарной командой врачей, так как БЭ — это системное заболевание [27, 28].

Существуют три основных перспективных подхода в лечении БЭ – протеиновая, генная и клеточная терапия.

Таблица 5

Морфологические и молекулярные особенности подтипов дистрофического БЭ [8]

Подтипы дистрофического БЭ	Уровень формирования пузыря	Уровень целевого белка	Мутированный ген/ы
Доминантный дистрофический БЭ (все подтипы за исключением буллезного дермолиза новорожденных)	Дермальный (под lamina densa)	Коллаген VII типа: снижен или нормальный	*COL7A1*
Рецессивный дистрофический БЭ, буллезный дермолиз новорожденных	Дермальный (под lamina densa)	Коллаген VII типа: снижен	*COL7A1*
Рецессивный дистрофический БЭ, генерализованный тяжелый	Дермальный (под lamina densa)	Коллаген VII типа: отсутствует или значимо снижен	*COL7A1*
Рецессивный дистрофический БЭ, генерализованный срединный	Дермальный (под lamina densa)	Коллаген VII типа: снижен	*COL7A1*
Рецессивный дистрофический БЭ, локализованный	Дермальный (под lamina densa)	Коллаген VII типа: снижен или нормальный	*COL7A1*
Рецессивный дистрофический БЭ, все другие подтипы	Дермальный (под lamina densa)	Коллаген VII типа: снижен	*COL7A1*

Final_3_19_new!!!.indd 249 27.05.2019 12:55:38

Таблица 6

Клинические подтипы дистрофического БЭ [8]

Дистрофический БЭ, большие подтипы	Все подтипы дистрофического БЭ	Целевые ответственные белки
Доминантный дистрофический БЭ	Генерализованный (DDEB-gen)	Коллаген VII
	Акральный (DDEB-ac)	
	Претибиальный (DDEB-pt)	
	Пруригинозный (DDEB-pr)	
	С поражением только ногтей (DDEB-na)	
	Буллезный дермолиз новорожденных (DDEB-BDN)	
Рецессивный дистрофический БЭ	Генерализованный тяжелый (RDEB-gen sev)	Коллаген VII
	Генерализованный срединный	Коллаген VII
	Инверсный	
	Локализованный	
	Претибиальный	
	Пруригинозный	
	Центрипетальный	
	Буллезный дермолиз новорожденных	

Протеиновая терапия заключается во введении в кожу белка с нормальной структурой и функцией, осуществляющего замещение дефектного белка. Данный вид терапии имеет определенные трудности, так как для этого используют специфические структурные белки (коллаген VII типа, субъединицы ламинина-332) [1, 29], которым для проявления функциональной активности необходимо пройти ряд значительных изменений, что составляет основную сложность их применения. Например, при рецессивном дистрофическом БЭ коллаген VII типа должен пройти все стадии конформации для оптимального встраивания в структуру якорных фибрилл [1, 29]. Кроме того, необходимо обеспечить полноценную адгезию молекул коллагена к лигандам базальной мембраны эпидермиса. Протеиновая терапия в случае преодоления возникающих трудностей сможет обеспечить быстрое, клинически значимое улучшение в состоянии пациентов.

Генная терапия заключается в замене дефектного гена на нормально функционирующий. При БЭ используют два метода: замену дефектного гена в участке кожи с последующей трансплантацией пациенту или введение фармакологических средств для коррекции процессов репликации, транскрипции, трансляции [29–35]. При первом способе лечения в зависимости от пути введения генетического материала выделяют методику in vivo и ex vivo. Способ in vivo основан на способности клеток абсорбировать плазмидную ДНК, содержащую нормальные гены. Предварительно осуществляется «упаковка» генетического материала в векторную молекулу (например, липосомы, вирусы) [29, 36, 37]. 10 ноября 2017 г. университетская клиника г. Бохум (Германия) заявила об успешном окончании лечения методом трансплантации кожи, которое длилось 2 года. Ребенку, больному БЭ, удалось заменить практически всю кожу (80%) на здоровую трансгенную кожу, выращенную из его же клеток, в которые была вставлена работающая версия гена *LAMB3* [38].

Клеточная терапия заключается во введении в организм человека клеток, способных заменить функцию генетически поврежденных клеток. Метод клеточной терапии включает в себя инъекционное введение фибробластов в кожу, использование полипотентных стволовых клеток, а также пересадку костного мозга. Первый способ клеточной терапии основан на способности фибробластов синтезировать достаточное количество коллагена для обеспечения полноценной связи между эпидермисом и дермой. Клеточная терапия является перспективным методом в лечении БЭ, но в настоящее время в России ее применение ограничено отсутствием законодательной базы [29, 36, 37].

В связи с чрезвычайно высокой стоимостью вышеописанных современных методов терапии, а также продолжающимся их изучением, общепризнанное лечение БЭ в настоящее время остается, главным образом, симптоматическим. Основным в лечении БЭ является уход за ранами с целью их быстрого заживления и эпителизации кожных покровов. Основной задачей является не допустить разрастания размеров пузыря и сохранить покрышку пузыря для профилактики эрозий и лучшего заживления раны. Большинство ран больных БЭ покрываются атравматичными, асептическими, неприлипающими материалами и множеством слоев бинтов, что призвано обеспечить достаточные дренирующие свойства, способствовать стимуляции процессов эпителизации и регенерации [39]. К сетчатым повязкам относят различные покрытия на гидрогелевой, липидоколлоидной или силиконовой основе (Бранолинд, Мепитель, Атрауман, Грассолинд, Джелонет, Фибротюль). Повязки могут содержать и антибактериальные препараты, такие как серебро и хлоргексидин. Покрытие фиксируется нетканой салфеткой и атравматичными бинтами, закрепляется фиксатором (например, Тубифаст). Главный принцип при замене покрытий раны – не допустить прилипания материала к ране, что может значитель-

Final_3_19_new!!!.indd 250 27.05.2019 12:55:39

но усугубить патологический процесс. Хорошие результаты регенерации были получены также при применении геля на основе гиалуроната цинка [40].

Лечение любых осложнений также носит симптоматический характер и направлено на поддержание работы всех органов и систем. Пациенты с тяжелыми подтипами БЭ часто нуждаются в хирургическом вмешательстве на ЖКТ и в операциях по разделению пальцев [41–43].

В настоящее время за рубежом ведутся исследования по лечению БЭ в трех направлениях: генная терапия, протеиновая (белковая) терапия и клеточная терапия (использование стволовых клеток). Все эти виды лечения находятся на разных этапах разработки.

Изучением и лечением БЭ во всем мире занимается Международная ассоциация DEBRA International, которая была основана в 1978 г. в Великобритании. Ассоциация насчитывает более 40 стран-участниц, в каждой из которых действуют национальные научно-медицинские центры изучения БЭ. Представителем ассоциации в России является фонд «Б. Э. Л. А. Дети-бабочки».

Экспериментальное исследование, проведенное в 2015 г., свидетельствует о том, что системный гранулоцитарный колониестимулирующий фактор (G-CSF) может способствовать усилению заживления ран у пациентов с дистрофической формой БЭ. В этом исследовании 7 пациентам с дистрофическим БЭ ежедневно применяли G-CSF в течение 6 дней, а затем повторно оценивали симптоматику на 7-й день. После 6-дневного лечения G-CSF размер открытых поражений уменьшился на 75,5%, а количество пузырей и эрозий у пациентов сократилось на 36,6% [44].

Несмотря на то, что БЭ является тяжелым, угрожающим жизни патологическим процессом, значительно ухудшающим качество жизни ребенка и взрослеющего пациента, в настоящее время в нашей стране данное заболевание изучается недостаточно активно. Нет единой базы данных пациентов, пренатальная диагностика не является общедоступной. Предстоит работа по усовершенствованию терапевтических методов, помогающих облегчить состояние пациентов, а, возможно, и достичь длительной ремиссии. Обобщенные данные, представленные в статье, помогут грамотно верифицировать диагноз и предоставить новые возможности в изучении многочисленных разновидностей БЭ.

Финансирование: *автор статьи подтверждает отсутствие финансовой поддержки исследования, о которой необходимо сообщить.*

Drozhdina M.B. 0000-0002-7689-8350

Литература

1. *Fine JD, Hintner H.* Life with epidermolysis bullosa (EB): etiology, diagnosis, multidisciplinary care and therapy. Wein: Springer-Verlag, 2009: 210–226.

2. *Fine JD, Johnson LB, Suchindran CM.* The National Epidermolysis Bullosa Registry. J. Invest. Dermatol. 1994; 102 (6): 54S–56S.

3. *Fine JD, Eady RA, Bauer EA, Bauer JW, Bruckner-Tuderman L, Heagerty A, Hintner H, Hovnanian A, Jonkman MF, Leigh I, McGrath JA, Mellerio JE, Murrell DF, Shimizu H, Uitto J, Vahlquist A, Woodley D, Zambruno G.* The classification of inherited epidermolysis bullosa (EB): Report of the Third International Consensus Meeting on Diagnosis and Classification of EB. J. Am. Acad. Dermatol. 2008; 58 (6): 931–950.

4. *Кубанов А.А., Альбанова В.И., Карамова А.Э., Чикин В.В., Мелехина Л.Е., Богданова Е.В.* Распространенность врожденного буллезного эпидермолиза у населения Российской Федерации. Вестник дерматологии и венерологии. 2015; 3: 21–30.

5. *Суворова К.Н., Альбанова В.И.* Наследственный буллезный эпидермолиз. В кн.: Детская дерматовенерология. Казань, 1996: 69–80.

6. *Юсупова Л.А., Юнусова Е.И., Гараева З.Ш., Мавлютова Г.И., Морозова М.А.* Современные особенности клиники, диагностики и терапии больных буллезным эпидермолизом. Лечащий врач. 2018; 1: 71–74.

7. *About EB.* Dystrophic Epidermolysis Bullosa Research Association of America. http://www.debra.org/abouteb. Accessed April 10, 2014.

8. *Fine JD, Bruckner-Tuderman L, Eady RA, Bauer EA, Bauer JW, Has C, Heagerty A, Hintner H, Hovnanian A, Jonkman MF, Leigh I, Marinkovich MP, Martinez AE, McGrath JA, Mellerio JE, Moss C, Murrell DF, Shimizu H, Uitto J, Woodley D, Zambruno G.* Inherited epidermolysis bullosa: Updated recommendations on diagnosis and classification. Journal of the American Academy of Dermatology. 2014; 70 (6): 1103–1126.

9. *Yasukawa K, Sawamura D, Goto M, Nakamura H, Jung SY, Kim SC, Shimizu H.* Epidermolysis bullosa simplex in Japanese and Korean patients: genetic studies in 19 cases. Br. J. Dermatol. 2006; 155: 313–317.

10. *Rugg EL, Horn HM, Smith FJ, Wilson NJ, Hill AJ, Magee GJ, Shemanko CS, Baty DU, Tidman MJ, Lane EB.* Epidermolysis bullosa simplex in Scotland caused by a spectrum of keratin mutations. J. Invest. Dermatol. 2007; 127: 574–580.

11. *Bolling MC, Veenstra MJ, Jonkman MF, Diercks GF, Curry CJ, Fisher J, Pas HH, Bruckner AL.* Lethal acantholytic epidermolysis bullosa due to a novel homozygous deletion in DSP: expanding the phenotype and implications for desmoplakin function in skin and heart. Br. J. Dermatol. 2010; 162: 1388–1394.

12. *Fassihi H, Wessagowit V, Ashton GH, Moss C, Ward R, Denyer J, Mellerio JE, McGrath JA.* Complete paternal uniparental isodisomy of chromosome 1 resulting in Herlitz junctional epidermolysis bullosa. Clin. Exp. Dermatol. 2005; 30: 71–74.

13. *Nakamura H, Sawamura D, Goto M, Nakamura H, Kida M, Ariga T, Sakiyama Y, Tomizawa K, Mitsui H, Tamaki K, Shimizu H.* Analysis of the COL17A1 in non-Herlitz junctional epidermolysis bullosa and amelogenesis imperfecta. Int. J. Mol. Med. 2006; 18: 333–337.

14. *Posteraro P, De Luca N, Meneguzzi G, El Hachem M, Angelo C, Gobello T, Tadini G, Zambruno G, Castiglia D.* Laminin-5 mutational analysis in an Italian cohort of patients with junctional epidermolysis bullosa. J. Invest. Dermatol. 2004; 123: 639–648.

15. *Varki R, Sadowski S, Uitto J, Pfendner E.* Epidermolysis bullosa. II. Type VII collagen mutations and phenotype-genotype correlations in the dystrophic subtypes. J. Med. Genet. 2007; 44: 181–192.

16. *Kern JS, Kohlhase J, Bruckner-Tuderman L, Has C.* Expanding the *COL7A1* mutation database: novel and recurrent mutations and unusual genotype-phenotype constellations in 41 patients with dystrophic epidermolysis bullosa. J. Invest. Dermatol. 2006; 126: 1006–1012.

17. *Murata T, Masunaga T, Ishiko A, Shimizu H, Nishikawa T.* Differences in recurrent *COL7A1* mutations in dystrophic epidermolysis bullosa: ethnic-specific and

Final_3_19_new!!!.indd 251 27.05.2019 12:55:39

worldwide recurrent mutations. Arch. Dermatol. Res. 2004; 295: 442–447.

18. *Wessagowit V, Kim SC, Woong Oh S, McGrath JA.* Genotype-phenotype correlation in recessive dystrophic epidermolysis bullosa: when missense doesn't make sense. J. Invest. Dermatol. 2005; 124: 863–866.

19. *Yiasemides E1, Walton J, Marr P, Villanueva EV, Murrell DF.* A comparative study between transmission electron microscopy and immunofluorescence mapping in the diagnosis of epidermolysis bullosa. Am. J. Dermatopathol. 2006; 28: 387–394.

20. *Альбанова В.И., Чикин В.В., Епишев Р.В.* К вопросу о диагностике врожденного буллезного эпидермолиза. Вестник дерматологии и венерологии. 2014; 3: 53–59.

21. *Fassihi H, Eady RA, Mellerio JE, Ashton GH, Dopping-Hepenstal PJ, Denyer JE, Nicolaides KH, Rodeck CH, McGrath JA.* Prenatal diagnosis for severe inherited skin disorders: 25 years' experience. Br. J. Dermatol. 2006; 154 (1): 106–113.

22. *Heagerty AH, Eady RA, Kennedy AR, Nicolaides KH, Rodeck CH, Hsi BL, Ortonne JP.* Rapid prenatal diagnosis of epidermolysis bullosa letalis using GB3 monoclonal antibody. Br. J. Dermatol. 1987; 117 (3): 271–275.

23. *Marinkovich MP, Meneguzzi G, Burgeson RE, Blanchet-Bardons C, Holbrook KA, Smith LT, Christiano AM, Ortonne JP.* Prenatal diagnosis of Herlitz junctional epidermolysis bullosa by amniocentesis. Prenat. Diagn. 1995; 15 (11): 1027–1034.

24. *Eskin-Schwartz Marina, Drozhdina Marianna, Sarig Ofer, Gat Andrea, Jackman Tomer, Isakov Ofer, Shomron Noam, Samuelov Liat, Malchin Natalia, Peled Alon, Vodo Dan, Hovnanian Alain, Ruzicka Thomas, Koshkin Sergei, Harmon Robert M, Koetsier Jennifer L Green, Kathleen J Paller, Amy S, Sprecher Eli.* Epidermolytic Ichthyosis Sine Epidermolysis. Am. J. Dermatopathol. 2017; 39 (6): 440–444.

25. *Pierre A. Coulombe, Michelle L. Kerns, Elaine Fuchs.* Epidermolysis bullosa simplex: a paradigm for disorders of tissue fragility. J. Clin. Invest. 2009; 119 (7): 1784–1793.

26. *Valle KJ, Bauer EA.* Enhanced biosynthesis of human skin collagenase in fibroblast cultures from recessive distrophic epidermolysis bullosa. J. Clin. Invest. 1980; 66 (2): 176–187.

27. *Mellerio JE, Weiner M, Denyer JE, Pillay EI, Lucky AW, Bruckner A, Palisson F.* Medical management of epidermolysis bullosa: Proceedings of the 2nd international symposium on epidermolysis bullosa, Santiago, Chile. Int. J. Dermatol. 2005; 46: 795–800.

28. *Laimer M, Lanschützer CM, Nischler E, Klausegger A, Diem A, Pohla-Gubo G, Bauer JW, Hintner H.* Hereditary blistering diseases. Symptoms, diagnosis and treatment of epidermolysis bullosa. Hautarzt. 2009; 60 (5): 378–388.

29. *Альбанова В.И., Гольченко В.А.* Лечение буллезного эпидермолиза. Российский журнал кожных и венерических болезней. 2013; 4: 21–24.

30. *Ito K, Sawamura D, Goto M, Nakamura H, Nishie W, Sakai K.* Keratinocyte-/fi broblast-targeted rescue of Col7a1-disrupted mice and generation of an exact dystrophic epidermolysis bullosa model using a human *COL7A1* mutation. Am. J. Pathol. 2009; 175 (6): 2508–2517.

31. *Cao T, Longley MA, Wang XJ, Roop DR.* An Inducible Mouse Model for Epidermolysis Bullosa Simplex. J. Cell Biol. 2001; 152 (3): 651–656.

32. *Wally V, Brunner M, Lettner T, Wagner M, Koller U, Trost A, Murauer EM, Hainzl S, Hintner H, Bauer JW.* K14 mRNA reprogramming for dominant epidermolysis bullosa simplex. Hum. Mol. Genet. 2010; 19 (23): 4715–4725.

33. *Petek LM, Fleckman P, Miller DG.* Effi cient KRT 14 Targeting and Functional Characterization of Transplanted Human Keratinocytes for the Treatment of Epidermolysis Bullosa Simplex. Mol. Ther. 2010; 18 (9): 1624–1632.

34. *Natsuga K, Sawamura D, Goto M, Homma E, Goto-Ohguchi Y, Aoyagi S, et al.* Response of intractable skin ulcers in recessive dystrophic epidermolysis bullosa patients to an allogeneiccultured dermal substitute. Acta Derm. Venereol. 2010; 90 (2): 165–169.

35. *Gache Y, Pin D, Gagnoux-Palacios L, Carozzo C, Meneguzzi G.* Correction of dog dystrophic epidermolysis bullosa by transplantation of genetically modifi ed epidermal autografts. J. Invest. Dermatol. 2011; 131 (10): 2069–2078.

36. *Titeux M, Pendaries V, Zanta-Boussif MA, Décha A, Pironon N, Tonasso L.* SIN retroviral vectors expressing *COL7A1* under human promoters for ex vivo gene therapy of recessive dystrophic epidermolysis bullosa. Mol. Ther. 2010; 18 (8): 1509–1518.

37. *Baldeschi C, Gache Y, Rattenholl A, Bouillé P, Danos O, Ortonne JP, Bruckner-Tuderman L, Meneguzzi G.* Genetic correction of canine dystrophic epidermolysis bullosa mediated by retroviral vectors. Hum. Mol. Genet. 2003; 12 (15): 1897–1905.

38. Медицинские интернет-ресурсы. URL:https://www.theatlantic.com/science/archive/2017/11/epidermolysis-bullosa-new-skin/545291/ (дата обращения 10.04.2018).

39. *Pope E, Lara-Corrales I, Mellerio J, Martinez A, Schultz G, Burrell R, Goodman L, Coutts P, Wagner J, Allen U, Sibbald G.* A consensus approach to wound care in epidermolysis bullosa. J. Am. Acad. Dermatol. 2012; 67 (5): 904–917.

40. *Мордовцев В.Н., Алчангян Л.В., Мордовцева В.В.* Опыт применения куриозина для лечения эрозивно-язвенных поражений кожи. Русский медицинский журнал. 2000; 6: 255–256.

41. *Spiliopoulos S, Sabharwal T, Krokidis M, Gkoutzios P, Mellerio J, Dourado R, Adam A.* Fluoroscopically guided dilation of esophageal strictures in patients with dystrophic epidermolysis bullosa: long-term results. AJR. Am. J. Roentgenol. 2012; 199 (1): 208–212.

42. *Haynes L, Mellerio JE, Martinez AE.* Gastrostomy tube feeding in children with epidermolysis bullosa: consideration of key issues. Pediatr. Dermatol. 2012; 29 (3): 277–284.

43. *Fine JD, Mellerio JE.* Extracutaneous manifestations and complications of inherited epidermolysis bullosa: part II. Other organs. J. Am. Acad. Dermatol. 2009; 61 (3): 387–402.

44. *Fine JD, Manes B, Frangoul H.* Systemic granulocyte colony-stimulating factor (G-CSF) enhances wound healing in dystrophic epidermolysis bullosa (DEB): Results of a pilot trial. J. Am. Acad. Dermatol. 2015; 73 (1): 56–61.

РЕФЕРАТЫ

ОБСУЖДЕНИЕ ИННОВАЦИОННОЙ ВНУТРИУТРОБНОЙ КАРДИОХИРУРГИЧЕСКОЙ ПРОЦЕДУРЫ ВЫСОКОГО РИСКА

У 20-недельного плода был диагностирован критический стеноз клапана легочной артерии. Учитывая результаты УЗИ, исход было трудно предсказать. Кардиологи обсудили возможность баллонной вальвулопластики (экспериментальная процедура) с родителями. В ходе процедуры правый желудочек плода прокалывается длинной иглой 18G, через клапан легочной артерии вводится катетер с баллоном, который позволяет расширить область сужения клапана. Экспериментальную процедуру уже проводили в нескольких центрах. Родители обратились в один из медицинских центров по поводу данной процедуры, но врачи не рекомендовали ее проведение. Родители настаивали. Возник этический конфликт между родителями и врачами, обсуждавшими аргументы за и против внутриутробной операции высокого риска.

Lindsay Atherton Edwards, Henri Justino, Shaine A. Morris, Katie and John, Jack Rychik, Chris Feudtner, John D. Lantos. The Journal of Pediatrics, 2018; 142/3.

Final_3_19_new!!!.indd 252 27.05.2019 12:55:39