

Ю.А. Козлов¹⁻³, В.А. Новожилов¹⁻³, И.Н. Вебер¹, А.А. Распутин¹, К.А. Ковальков⁴,
П.Ж. Барадиева¹, Д.А. Звонков³, Н.В. Распутина¹, Г.П. Ус¹,
Н.Н. Кузнецова¹, М.И. Кононенко¹, В.М. Капуллер⁵

МИНИМАЛЬНО ИНВАЗИВНАЯ ХИРУРГИЯ НОВОРОЖДЕННЫХ И МЛАДЕНЦЕВ: ОБЗОР ХИРУРГИЧЕСКИХ ИННОВАЦИЙ НА ПРИМЕРЕ БОЛЕЕ 2000 ТОРАКОСКОПИЧЕСКИХ И ЛАПАРОСКОПИЧЕСКИХ ОПЕРАЦИЙ

¹Городская Ивано-Матренинская детская клиническая больница, ²Иркутская государственная медицинская академия последипломного образования, ³Иркутский государственный медицинский университет, г. Иркутск;

⁴Областная детская клиническая больница, г. Кемерово;

⁵Университетский медицинский центр, Еврейский университет, Иерусалим, Израиль



Цель настоящего научного исследования состоит в демонстрации того, что сложные эндоскопические процедуры возможны для коррекции широкого спектра аномалий и заболеваний у детей первых 3 месяцев жизни и приводят к результатам, которые превосходят итоги открытых операций. Материалы и методы исследования: научная работа основана на ретроспективном анализе результатов лечения 2828 пациентов с врожденными аномалиями развития органов грудной клетки и брюшной полости, которые находились в отделении хирургии новорожденных Ивано-Матренинской детской клинической больницы г. Иркутска с 1 января 2002 г. по 31 декабря 2017 г. Из них 2065 пациентам выполнены минимально инвазивные операции, а оставшимся 763 больным – открытые хирургические вмешательства. Все пациенты были сгруппированы в зависимости от области применения эндоскопических процедур, образуя когорту пациентов, у которых операции выполняли на органах грудной клетки (418), и когорту больных, которым хирургические вмешательства производили на органах брюшной полости (1647). В каждой группе произведено формирование клинических подгрупп в зависимости от типа хирургических процедур. Произведено ретроспективное сравнение демографических данных пациентов, интра- и послеоперационных параметров, характеристик восстановления больных после торакоскопических и лапароскопических операций. Результаты: пациенты сравниваемых групп имели сопоставимые дооперационные демографические параметры, касающиеся возраста больного, его веса, гендерного состава групп пациентов. Отличия при сравнении двух групп больных стали очевидны при исследовании интра- и послеоперационных параметров. Сокращение средней длительности эндохирургических операций произошло во всех сравниваемых группах. После выполнения торакоскопических операций отмечены быстрое восстановление функций дыхания и уменьшение длительности нахождения в палате интенсивной терапии. В результате использования лапароскопии произошло сокращение времени старта энтерального питания и времени перехода на полное энтеральное питание. Установлено 2-кратное уменьшение количества доз анальгетиков у пациентов после лапароскопических операций. Быстрое восстановление пациентов после минимально инвазивных операций привело к сокращению длительности пребывания пациентов в госпитале. Заключение: минимально инвазивные операции являются малотравматичными и эффективными вмешательствами для лечения детей с аномалиями развития органов грудной клетки и

Контактная информация:

Козлов Юрий Андреевич – д.м.н., зав. отд. хирургии новорожденных ОГАУЗ ИМДКБ г. Иркутска, проф. каф. детской хирургии ФГБОУ ВО ИГМУ, проф. каф. детской хирургии ФГБОУ ВО ИГМАПО
Адрес: Россия, 664009, г. Иркутск, ул. Советская, 57
Тел.: (4395) 229-15-66, E-mail: yuriherz@hotmail.com
Статья поступила 26.03.18, принята к печати 20.06.18.

Contact Information:

Kozlov Yuriy Andreevich – head of Surgery of Newborns Department, City Ivano-Matreninskaya Children's Clinical Hospital prof. of Pediatric Surgery Department Irkutsk State Medical University, prof. of Pediatric Surgery Department, Irkutsk State Medical Academy of Postgraduate Education
Address: Russia, 664009, Irkutsk, Sovetskaya str., 57
Tel.: (4395) 229-15-66, E-mail: yuriherz@hotmail.com
Received on Mar. 26, 2018, submitted for publication on Jun. 20, 2018.

брюшной полости. Они позволяют выполнять процедуры любой сложности, снизить продолжительность хирургической операции, ускорить послеоперационное восстановление пациентов.

Ключевые слова: новорожденные, младенцы, лапароскопические и торакоскопические операции.

Цит.: Ю.А. Козлов, В.А. Новожилов, И.Н. Вебер, А.А. Распутин, К.А. Ковальков, П.Ж. Барадиева, Д.А. Звонков, Н.В. Распутина, Г.П. Ус, Н.Н. Кузнецова, М.И. Кононенко, В.М. Капуллер. Минимально инвазивная хирургия новорожденных и младенцев: обзор хирургических инноваций на примере более 2000 торакоскопических и лапароскопических операций. *Педиатрия*. 2019; 98 (2): 19–28.

Y.A. Kozlov^{1–3}, V.A. Novozhilov^{1–3}, I.N. Weber¹, A.A. Rasputin¹, K.A. Kovalkov⁴,
P.J. Baradieva¹, D.A. Zvonkov³, N.V. Rasputina¹, G.P. Us¹, N.N. Kuznetsova¹,
M.I. Kononenko¹, V.M. Kapuller⁵

MINIMALLY INVASIVE SURGERY FOR NEWBORNS AND INFANTS: A REVIEW OF SURGICAL INNOVATIONS ON THE EXAMPLE OF MORE THAN 2000 THORACOSCOPIC AND LAPAROSCOPIC OPERATIONS

¹City Ivano-Matreninskaya Children's Clinical Hospital, ²Irkutsk State Medical Academy of Postgraduate Education, ³Irkutsk State Medical University, Irkutsk; ⁴Regional Children's Clinical Hospital, Kemerovo; ⁵University Medical Center, Hebrew University, Jerusalem, Israel

The purpose of this scientific study is to demonstrate that complex endoscopic procedures are possible to correct a wide range of anomalies and diseases in children during the first 3 months of life and lead to results that exceed the results of open surgeries. Study materials and methods: the scientific work is based on a retrospective analysis of the results of treatment of 2828 patients with congenital anomalies of chest and abdominal organs development, who were in the neonatal surgery department of the Ivano-Matreninskaya Children's Clinical Hospital in Irkutsk from January 1, 2002 to December 31, 2017. Of these, 2065 patients underwent minimally invasive surgeries, and the remaining 763 patients underwent open surgery. All patients were grouped according to the nature of endoscopic procedures, forming two cohorts of patients with surgery on chest organs (418) and on abdominal organs (1647). Clinical subgroups were formed in each group depending on the type of surgical procedure. A retrospective comparison of patient demographic data, intra- and postoperative parameters, recovery characteristics after thoracoscopic and laparoscopic operations was performed. Results: patients of the compared groups had comparable pre-operative demographic parameters relating to the patient's age, weight, and gender composition of patient groups. Differences when comparing the two groups of patients became apparent in the study of intra- and postoperative parameters. The reduction in the average duration of endosurgical operations occurred in all the compared groups. After thoracoscopic operations, rapid restoration of respiratory functions and a decrease in the duration of stay in the intensive care ward were noted. As a result of laparoscopy, the time for the start of enteral feeding and the time for switching to full enteral feeding was reduced. The number of analgesics doses reduced by half after laparoscopic operations. The rapid recovery after minimally invasive surgeries decreased the length of stay in the hospital. Conclusion: minimally invasive surgeries are low-impact and effective interventions to treat children with abnormalities in chest and abdominal organs development. They allow to perform procedures of any complexity, reduce the duration of surgery, and speed up postoperative recovery.

Keywords: newborns, infants, thoracoscopic and laparoscopic operations.

Quote: Y.A. Kozlov, V.A. Novozhilov, I.N. Weber, A.A. Rasputin, K.A. Kovalkov, P.J. Baradieva, D.A. Zvonkov, N.V. Rasputina, G.P. Us, N.N. Kuznetsova, M.I. Kononenko, V.M. Kapuller. Minimally invasive surgery for newborns and infants: a review of surgical innovations on the example of more than 2000 thoracoscopic and laparoscopic operations. *Pediatrics*. 2019; 98 (2): 19–28.

Эндоскопическая хирургия у новорожденных и детей грудного возраста до недавнего времени казалась невыполнимой задачей. По-настоящему революционные изменения в детской хирургии, которые произошли на рубеже веков, способствовали тому, что лапароскопические и торакоскопические операции стали

возможными и позволили реализовать самые смелые мечты исследователей. Фантастический прогресс эндохирургии привел к тому, что большинство хирургических вмешательств в детском возрасте стали выполняться с использованием методов минимально инвазивной хирургии [1–8].

Материалы и методы исследования

Однако исследование эффектов минимально инвазивного лечения врожденных и приобретенных заболеваний органов грудной клетки и брюшной полости у новорожденных и детей грудного возраста оказалось затруднительным из-за малого числа наблюдений [5, 9–14]. Сложность освоения минимально инвазивной хирургии у новорожденных и младенцев заключается не только в миниатюрных размерах объектов, предназначенных для коррекции, но и в дефиците знаний, технологий и практических навыков, необходимых для производства операций, которые способствуют анатомо-функциональному восстановлению аномально развитых органов. Другим сдерживающим фактором продвижения эндохирургических методов у новорожденных и детей грудного возраста является недостаток сведений о физиологических эффектах минимально инвазивной хирургии в этой возрастной группе. Воздействие нового лечебного подхода на организм маленького ребенка достоверно неизвестно. Более того, часть знаний об этом получена в результате экспериментов, произведенных на лабораторных животных, чей вес соответствует массе тела новорожденного ребенка, например, у кроликов [15–18]. Несмотря на то, что лапароскопия и торакоскопия постепенно становятся более популярным методом выполнения операций, лапаротомия и торакотомия по-прежнему распространены и используются в 56–91,4% случаев для лечения хирургических заболеваний новорожденных [19–21].

Развитие минимально инвазивной хирургии у новорожденных и детей грудного возраста в Российской Федерации происходило в двух городах – Москве и Иркутске. В настоящее время география центров, где производятся эндохирургические операции у маленьких детей, несколько расширилась, однако по-прежнему сохраняется тенденция, демонстрирующая, что лапароскопия и торакоскопия в самой младшей возрастной группе представлены исключительно в детских госпиталях экспертного уровня и не выходят за их границы [22, 23]. Стратегия опережающего роста, реализованная в Центре хирургии новорожденных г. Иркутска, обеспечила бурный рост технологий лечения пациентов и сконцентрировала вокруг себя больных и специалистов, способных реализовать новое направление лечения. Научный подход, состоящий в систематизации полученных знаний и анализе результатов лечения, позволил установить ранее неизвестные закономерности минимально инвазивной хирургии в младшей возрастной группе.

Цель этой научной работы заключается в предоставлении широкому кругу читателей, в первую очередь педиатрам, доказательств возможности выполнения и преимуществ лапароскопических и торакоскопических операций, выполненных у детей, чей возраст не превышает 3 месяцев жизни.

Научная работа основана на ретроспективном анализе результатов лечения 2828 пациентов с врожденными и приобретенными аномалиями развития органов грудной клетки и брюшной полости, которые находились в Иваново-Матренинской детской клинической больнице г. Иркутска с 1 января 2002 г. по 31 декабря 2017 г. Эндохирургические вмешательства выполнены у 2065 пациентов. Открытые хирургические вмешательства применены у 763 больных. Начало исследования в 2002 г. связано с существенным расширением в это время технических возможностей лапароскопии и торакоскопии, предназначенных для лечения аномалий и заболеваний органов брюшной полости и грудной клетки, которые позволили практически полностью вытеснить к окончанию исследования открытые операции.

Все пациенты были распределены в зависимости от области применения эндоскопических процедур, образуя группу пациентов, у которых операции выполняли на органах грудной клетки (418), и группу больных, которым хирургические вмешательства производили на органах брюшной полости (1647). Это разделение имело принципиальный характер и основывалось на знаниях о различии физиологических эффектов карботоракса и карбоперитонеума у детей первых 3 месяцев жизни. Стоит отметить, что не в каждой клинической подгруппе получилось соответствие сравнений «торакоскопия–торакотомия» или «лапароскопия–лапаротомия». Исключением из этого ряда стало соответствие «торакоскопия–лапаротомия» у пациентов с диафрагмальной грыжей, поскольку оптимальным доступом для открытого лечения врожденных диафрагмальных дефектов является субкостальная лапаротомия.

В каждой группе произведено формирование клинических подгрупп в зависимости от типа хирургических процедур. В группе больных с аномалиями развития органов грудной клетки выделены следующие категории хирургических операций (табл. 1):

- 1) анастомоз пищевода при его атрезии (АП);
- 2) пластика диафрагмы при врожденной диафрагмальной грыже (ВДГ);
- 3) клипирование открытого артериального протока (ОАП);
- 4) пластика диафрагмы при ее эвисцерации (ЭД);
- 5) удаление опухолей и кист средостения (ОС);
- 6) лигирование грудного лимфатического протока при хилотораксе (ХТ);
- 7) аортостернопексия при трахеомалиции (ТМ);
- 8) рассечение сосудистого кольца (СК).

В группе пациентов с врожденными заболеваниями органов брюшной полости выделены следующие категории операций (см. таблицу):

Распределение пациентов по типам операций

Вид операций	Общее количество	Минимально инвазивные операции	Открытые операции
Операции на органах грудной клетки			
Анастомоз пищевода при его атрезии	167	126	41
Пластика диафрагмы при врожденной диафрагмальной грыже	131	107	24
Клипирование открытого артериального протока	197	96	101
Пластика диафрагмы при эвисцерации	58	40	18
Удаление опухолей и кист средостения	40	24	16
Лигирование грудного лимфатического протока	20	10	10
Аортостернопексия	20	10	10
Рассечение сосудистого кольца	7	5	2
Общее количество операций на органах грудной клетки	640	418	222
Операции на органах брюшной полости			
Паховая герниорафия	1109	800	309
Фундопликация Ниссена	347	300	47
Гастростомия	224	200	24
Пилоромиотомия	252	177	75
Дуоденальный анастомоз	114	64	50
Операция Ледда	75	52	23
Удаление кист брюшной полости	55	44	11
Резекция кишки	12	10	2
Общее количество операций на органах брюшной полости	2188	1647	541
Общее количество операций	2828	2065	763

- 1) паховая герниорафия при врожденной паховой грыже (ПГ);
- 2) фундопликация Ниссена (ФН);
- 3) гастростомия (ГС);
- 4) пилоромиотомия при врожденном гипертрофическом пилоростенозе (ВГП);
- 5) дуоденальный анастомоз при атрезии двенадцатиперстной кишки (ДА);
- 6) операция Ледда при мальротации (МР);
- 7) кистэктомия при врожденных абдоминальных кистах яичника и кишечной трубки (АК);
- 8) резекция кишки (РК) при стенозе после некротического энтероколита (НЭК).

В финальной стадии исследования производили ретроспективное сравнение демографических данных пациентов, интра- и послеоперационных параметров, характеристик восстановления больных после торакоскопических и лапароскопических операций. Для оценки средних значений в группах использовали U-тест Манна-Уитни (Mann-Whitney U-test). Уровнем доверительной значимости принимали значение $p < 0,05$. Для оценки категориальных переменных использовали Хи-квадрат тест с поправкой Йетса (Yates corrected Chi-Square test) и критерий Фишера (Fisher test).

Результаты

Пациенты групп минимально инвазивного и открытого лечения имели сопоставимые дооперационные демографические параметры, касающиеся возраста больного, его веса, гендерного состава групп сравниваемых пациентов.

Отличия при сравнении двух принципиальных с позиций агрессивного воздействия хирур-

гического вмешательства на организм групп больных стали очевидны при исследовании интра- и послеоперационных параметров.

Сокращение средней продолжительности операций было зарегистрировано во всех сравниваемых группах (рис. 1 и 2). Затраты времени на производство минимально инвазивных операций оказались достоверно меньшими по сравнению с открытыми хирургическими вмешательствами. Например, продолжительность торакоскопического клипирования ОАП составила 38,46 мин в сравнении с 44,65 мин, необходимыми для клипирования ОАП с использованием разреза грудной клетки. Значительная разница продолжительности вмешательства наблюдалась у пациентов после лапароскопической гастростомии (23,97 мин против 37,29 мин), что может быть объяснено использованием простых и быстрых в реализации методов гастропексии. Подобные тенденции выявлены у больных после лапароскопического удаления кист брюшной полости (45,1 мин против 35,5 мин), где фактором, сокращающим время хирургического вмешательства, явилась новая техника экстракорпоральной резекции кисты, позволяющая сократить длительность основного этапа операции. У младенцев после лапароскопической пилоромиотомии обнаружены наибольшие различия, состоящие в максимальной разнице продолжительности лапароскопии и лапаротомии (19,01 мин против 35,4 мин), которая объяснима снижением затрат времени на извлечение привратника наружу и герметизацию разреза брюшной полости после открытых операций. В группе сложных эндоскопических операций,

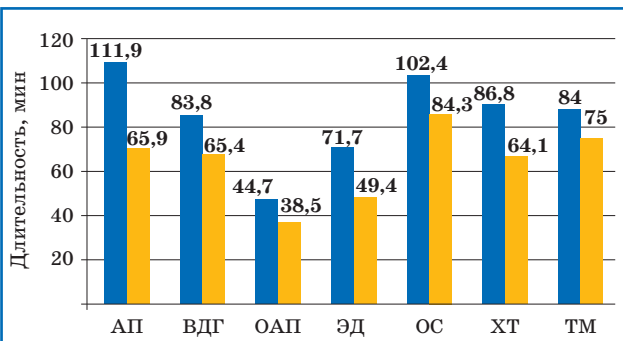


Рис. 1. Средняя длительность оперативных вмешательств на органах грудной клетки ($p < 0,05$).

Здесь и на рис. 3, 4 и 8: 1-й столбик – торакотомия, 2-й столбик – торакоскопия; АП – агрезия пищевода, ВДГ – врожденная диафрагмальная грыжа, ОАП – открытый артериальный проток, ЭД – эвисцерация диафрагмы, ОС – опухоли средостения, ХТ – хилоторакс, ТМ – трахеомалация.

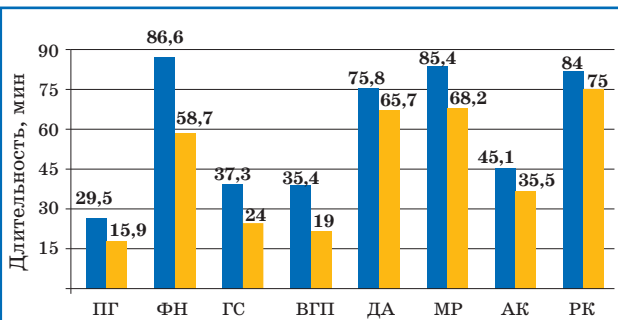


Рис. 2. Средняя длительность оперативных вмешательств на органах брюшной полости ($p < 0,05$).

Здесь и на рис. 5–7 и 9: 1-й столбик – лапаротомия, 2-й столбик – лапароскопия; ПГ – паховая грыжа, ФН – фундодупликация Ниссена, ГС – гастростомия, ВГП – врожденный гипертрофический пилоростеноз, ДА – дуоденальная атрезия, МР – мальротация, АК – абдоминальная киста, РК – резекция кишки.

сопровождающихся наложением эндохирургических швов, схожие изменения также прослеживались, но были менее выражены. Например, АП – 65,93 мин против 111,93 мин и врожденная дуоденальная обструкция – 65,71 мин против 75,77 мин. Эффект сокращения длительности перечисленных выше эндохирургических процедур связан с внедрением технических новаций, которые облегчили выполнение основных этапов хирургических вмешательств и привели к сокращению потерь времени, которые затрачиваются на производство и герметизацию лапаротомии или торакотомии.

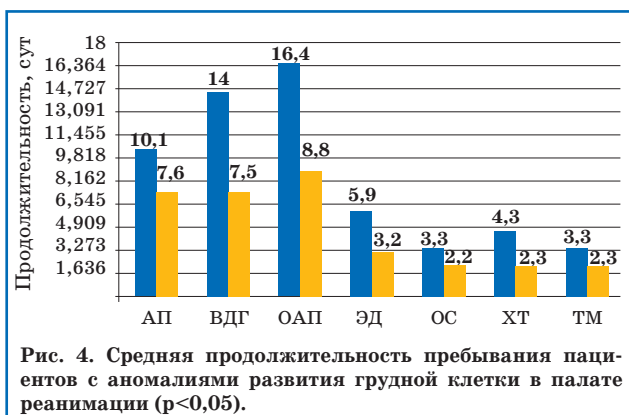
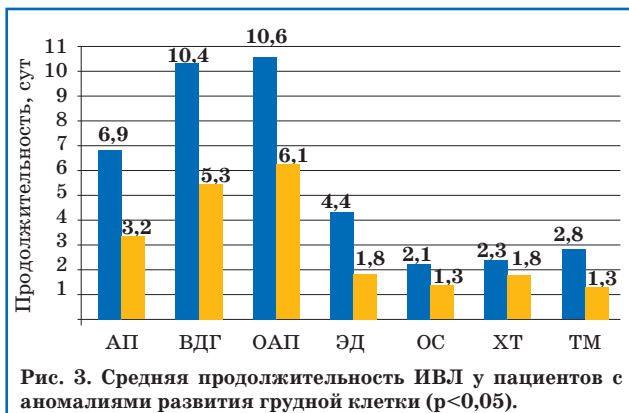
Другим показателем преимущества минимально инвазивной хирургии над открытой хирургией является быстрое восстановление витальных функций пациентов после перенесенных операций. В качестве показателей послеоперационного восстановления у больных с аномалиями развития органов грудной клетки были избраны длительность искусственной вентиляции легких (ИВЛ) и пребывания младенцев в палате интенсивной терапии (ПИТ). Показателем, определяющим степень восстановления больных после операций на органах брюшной полости, стало восстановление у пациентов нормального нутритивного статуса, индикатора-

ми которого явилось время старта энтерального питания и перехода на полный энтеральный объем кормления.

В группе больных, которым выполнены операции на органах грудной клетки, было установлено, что торакоскопия сопровождается уменьшением длительности ИВЛ и времени пребывания в ПИТ.

Причина обнаруженных явлений состоит в низком травматичном воздействии торакоскопии на организм маленького ребенка и снижении послеоперационной боли в результате отсутствия обширных кожных разрезов, рассечения больших массивов мышц и воздействия инструментов на периферические нервные стволы, например, различных ретракторов. Источником боли после торакоскопических операций заключается в воздействии углекислого газа на нервные окончания, расположенные в плевре, и наличии миниатюрных дефектов кожи, образовавшихся в месте стояния торакопортов, которые стандартно подвергаются инфильтрации местным анестетиком. Воздействие углекислого газа обычно невелико и полностью исчезает после его десуффляции и поэтому не рассматривается в качестве основного фактора боли. Эти утверждения вполне подходят для объяснения сокращения длительности торакоскопических процедур, выполненных у детей первых 3 месяцев жизни (рис. 3).

Степень различий, обнаруженных при сравнении длительности ИВЛ после открытых и торакоскопических операций, составила от 1,5 до 2,5 раз. В группе пациентов с АП зафиксирована наименьшая разница в длительности респираторной терапии – 6,85 сут после торакотомии и 3,22 сут после торакоскопии. Аналогичные тенденции обнаружены у больных с ОАП (10,6 сут против 6,1 сут). Подобные отличия обусловлены наличием сопутствующих заболеваний (хроническая болезнь легких, НЭЖ, застойная сердечная недостаточность, внутрижелудочковое кровоизлияние), в основном у недоношенных детей с ОАП, оказывающих влияние на пролонгирование ИВЛ. Максимальные отличия в длительности ИВЛ были получены у больных с эвисцерацией купола диафрагмы – с 4,4 до 1,76 сут. Результаты этих исследований показывают, что если пликация выполняется с помощью торакотомии, то ее позитивное влияние будет отсрочено, будучи замаскировано потерей легочной функции, связанной с болью в области раны, которая задерживает восстановление пациентов после операции. Результат торакоскопической френопликации становится виден сразу, так как не сопровождается постторакотомической болью, не требует применения опиатных анальгетиков, угнетающих функцию внешнего дыхания. Несколько другие причины объясняют существующие различия в продолжительности ИВЛ у пациентов с ВДГ (10,4 сут против 5,3 сут), у которых основной причиной нарушений газообмена являются проблемы легочного арте-



риального сосудистого русла, неспособного принимать адекватные объемы крови.

Итак, мы должны утвердиться во мнении, что решение основной хирургической проблемы не гарантирует полного выздоровления новорожденного и грудного ребенка. Сопутствующие заболевания обеспечивают задержку нахождения пациентов в палате реанимации. Чем меньше вес больных, тем больше длительность их пребывания в отделении интенсивной терапии для новорожденных. Наглядность этого мнения подтверждает демонстрация сроков госпитализации в ПИТ (рис. 4) больных с ОАП в сравнении, например, с больными, страдающими эвисцерацией купола диафрагмы.

Одним из важных показателей реабилитации и нормализации функционирования пищеварительного тракта после операций на органах брюшной полости является восстановление транзитной функции кишечника. Манипуляции, проводимые внутри брюшной полости во время хирургических вмешательств, травмируют желудок и двенадцатиперстную кишку (ДПК), подавляя активность расположенных в их стенке пейсмекеров, что сказывается в последующем на изменении ритмичности работы всех нижележащих отделов кишечника. Известны три пейсмекера кишечной моторики, которые как раз размещаются в зонах, которые были подвергнуты нами воздействию в ходе хирургической коррекции: первый располагается в пилорической части желудка, второй – в луковице ДПК, третий – в ее околососочковой зоне.

Необходимо отметить, что минимальная травматизация передней брюшной стенки эндо-

скопическими портами при выполнении лапароскопии не является показателем минимальной инвазивности операции в целом, так как главным итогом коррекции аномалий ЖКТ является возобновление кишечного транзита. Конкретные сроки восстановления моторной функции органов пищеварения в результате минимально инвазивных операций не были определены в прежних научных работах. В нашем исследовании продемонстрировано достоверное сокращение времени старта энтеральной нагрузки у пациентов, которым выполнены минимально инвазивные процедуры на органах брюшной полости (рис. 5). Наиболее быстрое восстановление моторики кишечной трубки происходило у пациентов после коррекции гастроэзофагеального рефлюкса (ГЭР) (0,43 дня против 0,8 дня), ГС (0,42 дня против 0,8 дня) и ВГП (0,46 дня против 0,79 дня). Несколько иные данные получены у больных с ДА (2,22 сут против 3,62 сут). Очевидно, что нарушения пейсмекерной активности ДПК у пациентов с дуоденальной обструкцией возникают на фоне мегадуоденума, который всегда сопровождается сниженной моторной активностью ДПК в результате длительно существующего дуоденостаза.

Анализ показателей перехода пациентов на полное энтеральное питание (рис. 6) продемонстрировал, что восстановление процессов абсорбции нутриентов происходило последовательно с возобновлением моторной активности ЖКТ. Показано, что если моторика кишечной трубки после лапароскопической коррекции атрезии ДПК начинала восстанавливаться через 2,22 сут, то процессы всасывания – только через 3,2 сут. Данные открытого лечения были достоверно выше и составили 3,62 и 6,3 сут. Подобные различия зарегистрированы у больных, которым проводились фундопликация, гастростомия и пилоромиотомия. Следовательно, восстановительные метаболические процессы в кишечнике нуждаются в определенном времени. Щадящее отношение к тканям с использованием техники диссекции тканей «без соприкосновения» («no touch») и более точная аппроксимация разобщенных сегментов благодаря телевидению высокой четкости помогли детализировать структуру желудка и ДПК и предупредить травму пейсмекеров, расположенных в них. Результаты восстановления транзитной и абсорбционной функций ЖКТ позволяют относить эндохимию к более щадящим хирургическим вмешательствам, сопровождающимся минимальным негативным влиянием на моторную и абсорбционную активность органов ЖКТ в послеоперационном периоде.

Болевой синдром после выполнения открытых операций с использованием торакотомии и лапаротомии в значительной мере способствует задержке пребывания пациентов в отделениях интенсивной терапии и расходов, связанных с увеличением трат на интенсивное лече-

ние, ИВЛ, которые в большинстве случаев могут поставить под сомнение хирургические результаты. У детей первых 3 месяцев жизни отсутствует зависимость между физиологическими, биохимическими процессами и поведением, как показателями, часто используемыми в качестве критериев боли у маленьких детей. Поэтому для определения степени интенсивности послеоперационной боли мы использовали сравнение кратности приема обезболивающих препаратов. Изучение частоты послеоперационной анальгезии производили у пациентов 5 клинических групп, у которых в послеоперационном периоде не использовали ИВЛ и опиатные анальгетики, значительно усложняющие исследование боли у младенцев. Полученные данные (рис. 7) продемонстрировали двукратное сокращение доз приема нестероидных противовоспалительных препаратов в указанных группах больных (ПГ – 2,24 против 1,2; ФН – 3,47 против 1,98; ГС – 1,55 против 0,99; ВГП – 5,27 против 2,92; АК – 2,18 против 1,75, $p=0,0002$; $p<0,05$).

Достигнутые в исследовании сокращение продолжительности операции, ускоренное восстановление функций дыхания и пищеварения и уменьшение боли явились отличной основой для того, чтобы произошло сокращение общей длительности пребывания больных в госпитале (рис. 8 и 9), которое стало окончательным подтверждением преимущественного использования минимально инвазивной хирургии у детей первых 3 месяцев жизни. Наиболее впечатляющие результаты получены у младенцев с ПГ, АК, ВГП, ГС, ФН. Менее выраженные, но статистически достоверные различия обнаружены у больных с АП, ОАП, ВДГ и ДА, так как эти врожденные заболевания очень часто сопровождались сопутствующими заболеваниями – недоношенность, бронхолегочная дисплазия, ретинопатия, НЭЖ, врожденные пороки сердца, легких и других систем, требующие длительного лечения и целого каскада дополнительных хирургических вмешательств. Например, больной с ОАП в настоящее время представляет собой уникального недоношенного новорожденного, у которого на фоне порока развития магистральных сосудов часто возникают респираторный дистресс-синдром, хроническая болезнь легких, угроза или реализация НЭЖ, ретинопатия и внутрижелудочковые кровоизлияния.

Завершая обсуждение результатов, необходимо отметить, что минимально инвазивные операции являются малотравматичными и эффективными вмешательствами для лечения детей с аномалиями развития органов грудной клетки и брюшной полости. Они позволяют выполнять процедуры любой сложности, снизить продолжительность хирургической операции, ускорить послеоперационное восстановление пациентов. Минимально агрессивный подход позволяет полностью избежать формирования грубого послеоперационного рубца, связанного с выполнением

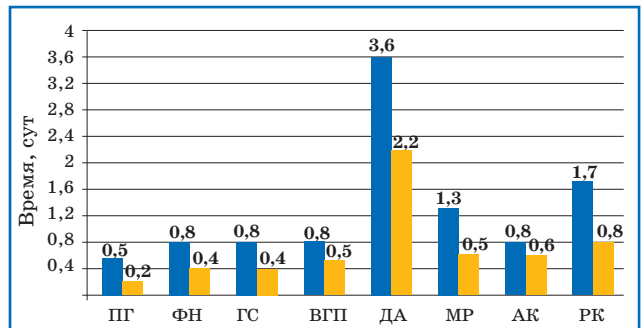


Рис. 5. Сроки старта энтерального питания у пациентов с аномалиями развития органов брюшной полости ($p<0,05$).

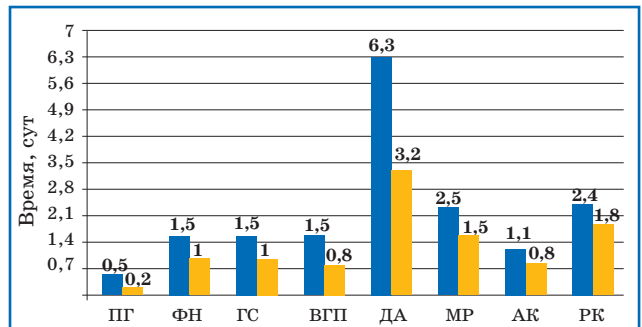


Рис. 6. Сроки перевода пациентов с аномалиями развития органов брюшной полости на полное энтеральное питание ($p<0,05$).

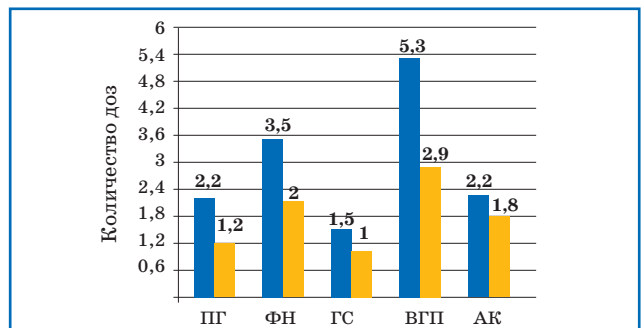


Рис. 7. Сравнение количества доз анальгезии у пациентов после эндовидеохирургических операций ($p<0,05$).

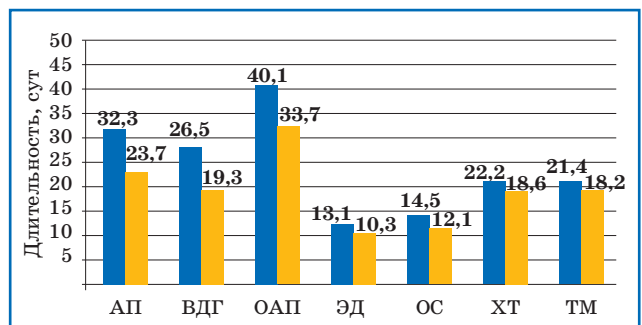


Рис. 8. Средняя длительность госпитализации пациентов в группах сравнения после операций на органах грудной клетки ($p<0,05$).

торахотомии и лапаротомии, а также получить в большинстве случаев превосходные косметические результаты.

Обсуждение

Опыт применения минимально инвазивного подхода в лечении заболеваний у маленьких детей насчитывает почти 30 лет. Однако этот срок невероятно мал по сравнению с длитель-

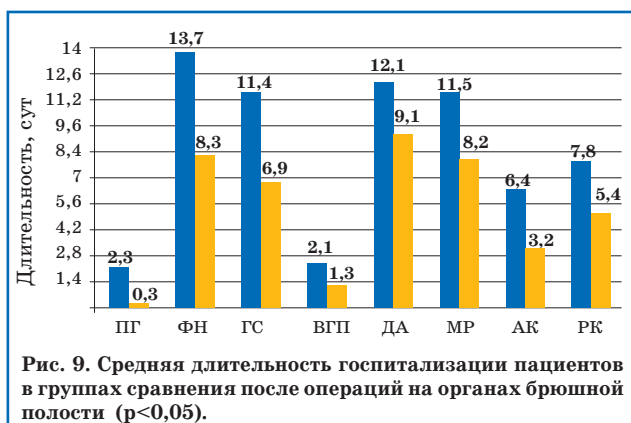


Рис. 9. Средняя длительность госпитализации пациентов в группах сравнения после операций на органах брюшной полости ($p < 0,05$).

ной историей использования эндохирургии во взрослой популяции пациентов. Несколько исторических обзоров, принадлежащих К. Вах [13] «Ten years of maturation of endoscopic surgery in children: is the wine good?» (англ. – «Десять лет развития эндоскопической хирургии у детей: созрело ли вино?») и К. Georgeson [24] «Pioneers, cowboys and desperados: a brief history of pediatric surgical innovations» (англ. – «Пионеры, ковбои и сорвиголовы: краткая история инноваций в детской хирургии»), стали первыми обобщенными упоминаниями об эффективном использовании миниагрессивного подхода у новорожденных и младенцев.

Однако приходится констатировать, что минимально инвазивная хирургия не получила широкого распространения в популяции новорожденных и грудных детей. Так, несмотря на очевидные успехи в торакоскопическом лечении ВДГ, большинство хирургов для коррекции хирургических заболеваний диафрагмы по-прежнему предпочитает использовать лапаротомию или торакотомия. В частности, исследование, представленное К. Tsao, продемонстрировало, что лапаротомия остается наиболее популярным действующим подходом (91,4%) для лечения аномалий диафрагмы [21]. Анкетирование [25], выполненное в рамках Международной педиатрической эндохирургической группы (ПРЕГ), показало дальнейшее распространение торакоскопического подхода в лечении АП. Немного более половины из 170 детских хирургов, представляющих 31 страну, заявили, что они предпочитают использовать торакоскопическое лечение АП. Возможное объяснение этих фактов заключается в сложности освоения минимально инвазивных операций, которые требуют специальных знаний, особых технических навыков и оборудования, характерного только для маленьких детей. Поэтому такие операции чаще всего выполняются в госпиталях экспертного уровня и мало реализуются в больницах малого объема, где уровень технологий не так высок, а способность к адаптации новых технологий достаточно низка.

Наше исследование является итогом многолетней работы Центра хирургии и реанимации новорожденных г. Иркутска в области новых

хирургических технологий лечения новорожденных и детей грудного возраста с заболеваниями органов грудной клетки и брюшной полости, которая прошла путь от простых диагностических процедур до невероятно сложных и ранее недостижимых в техническом плане операций. В течение чуть более 15 лет освоения лапароскопических и торакоскопических процедур стало возможным достижение оптимальных результатов лечения больных с различными аномалиями развития органов брюшной полости и грудной клетки. Исследование проводилось одновременно с появлением и развитием нового направления в хирургии новорожденных во всем мире, и все этапы истории совпадали с основными вехами эволюции минимально инвазивной хирургии новорожденных и младенцев во всем мире. Большинство из операций, представленных в рамках этого исследования, такие как торакоскопический анастомоз пищевода, лапароскопический анастомоз ДПК, торакоскопическая аортостернопексия, лапароскопическая паховая герниорафия, фундопликация с использованием единого лапароскопического доступа, кнопочная гастростомия, были выполнены впервые в Российской Федерации. Исследование разрушило прежние стереотипы, сломало стену сомнений противников и позволило утверждать, что эндохирургия возможна у детей вне зависимости от их веса, гестационного возраста, сопутствующих аномалий развития.

Накопленный опыт позволил создать одну из самых больших по количеству наблюдений базу пациентов в возрасте до 3 месяцев жизни, которым проведены эндохирургические операции. Результаты исследования представлялись к публичному обсуждению на ежегодных заседаниях российских хирургических обществ, главных мировых форумах по детской эндоскопической хирургии и встречали повсеместное одобрение. В ходе анализа послеоперационных данных были установлены новые факты, которые ранее не публиковались в научной печати, касающиеся сокращения длительности операции и раннего послеоперационного восстановления больных после эндохирургических операций. Нахождение в мейнстриме современной эндохирургии позволило оценить собственные возможности и сделать определенные полезные для специалистов, практикующих в этой области хирургии, выводы, которые и стали итогом этой научной работы. Главными достижениями минимально инвазивной хирургии у младенцев и новорожденных, на наш профессиональный взгляд, являются следующие утверждения, которые нашли подтверждение в результатах этой работы:

- 1) минимально инвазивная хирургия оказывает благоприятный эффект на ход оперативного вмешательства у новорожденных и детей грудного возраста и сокращает его продолжительность;
- 2) минимально инвазивные операции способствуют быстрому восстановлению пациентов

и благоприятному течению послеоперационного периода, лишеного многих недостатков открытой хирургии;

3) лапароскопические и торакоскопические процедуры у детей первых 3 месяцев жизни обладают непревзойденной косметичностью и могут при стремлении хирурга стать абсолютно незаметными, перейдя в разряд операций «невидимок».

Одним из главных преимуществ эндохирургии в лечении аномалий развития является превосходная визуализация, недоступная при использовании разрезов брюшной полости и грудной клетки. Полученный позитивный эффект от применения минимально инвазивной хирургии стал возможен благодаря внедрению в повседневную хирургическую практику новейших достижений индустрии производства устройств для эндоскопической хирургии. Доступность изображения высокого и ультравысокого разрешения позволила воспроизвести на экране в увеличенном виде структуры тела пациента-младенца и детализировать их до мельчайших подробностей, тем самым поднять уровень отношения к тканям пациента на совершенно другую прецизионную ступень. Впервые в хирургии появилось цифровое изображение, превосходящее по качеству восприятие человеческого глаза. Создание миниатюрных камер и интеграция в операционный зал мониторов высокой четкости превратили эти помещения в современные театры показа качественного видеоизображения, полученного из глубины тела ребенка. Однако одно хорошее изображение не может гарантировать успех операций у малень-

ких детей. Увеличение и детализация анатомических структур ребенка побудили к конструированию и производству специальных ультратонких инструментов.

Заключение

Минимально инвазивная хирургия врожденных пороков развития является новым самостоятельным направлением в медицине, под которым понимается система специальных знаний, инновационных методов лечения и особых практических навыков, направленных на восстановление анатомии и функции аномально развитых органов путем применения эндохирургических технологий. Социальное значение этого направления заключается в реализации этических принципов детской хирургии, ориентированных на предоставление новорожденным и младенцам наименее травматичной хирургической помощи, которая обеспечит им поддержание оптимального качества жизни.

Финансирование и конфликт интересов: авторы заявляют об отсутствии конфликта интересов, исследование проводилось без спонсорской помощи.

Kozlov Y.A.  0000-0003-2313-897X
Novozhilov V.A.  0000-0002-9309-6691
Rasputin A.A.  0000-0002-5690-790X
Kovalkov K.A.  0000-0001-6126-4198
Baradieva P.J.  0000-0002-5463-6763
Zvonkov D.A.  0000-0002-7167-2520
Rasputina N.V.  0000-0002-2886-4746
Us G.P.  0000-0002-9039-2743
Kuznetsova N.N.  0000-0001-5870-7752
Kononenko M.I.  0000-0003-2354-0635
Kapuller V.M.  0000-0003-0076-5778

Литература

1. *Stringer MD*. Laparoscopic management of choledochal cysts: is a keyhole view missing the big picture? *Pediatr. Surg. Int.* 2017; 33: 651–655. doi: 10.1007/s00383-017-4089-0.
2. *Pacilli M, Davenport M*. Results of Laparoscopic Heller's Myotomy for Achalasia in Children: A Systematic Review of the Literature. *J. Laparoendosc. Adv. Surg. Tech A.* 2017; 27: 82–90. doi: 10.1089/lap.2016.0169.
3. *Дронов А.Ф., Поддубный И.В., Котловский В.И.* Эндоскопическая хирургия у детей. М.: Гэотар Медицина, 2002: 440.
4. *Bax NMA., Georgeson K, Rothenberg SS, Valla J-S, Yeung CK, eds.* Endoscopic surgery in infant and children. Springer, Berlin; Heidelberg, New York, 2008.
5. *Georgeson K*. Minimally invasive surgery in neonates. *Semin. Neonatol.* 2003; 8: 243–248.
6. *Lobe TE, Schropp KP, Lunsford K*. Laparoscopic Nissen fundoplication in childhood. *J. Pediatr. Surg.* 1993; 28: 358–361.
7. *Rothenberg SS, Chang JH, Bealer JF*. Experience with minimally invasive surgery in infants. *Am. J. Surg.* 1998; 176: 654–658.
8. *Ure BM, Bax NM, van der Zee DC*. Laparoscopy in infants and children: a prospective study on feasibility and the impact on routine surgery. *J. Pediatr. Surg.* 2000; 35: 1170–1173.
9. *Han Y, Xia Z, Guo S, Yu X, Li Z*. Laparoscopically Assisted Anorectal Pull-Through versus Posterior Sagittal Anorectoplasty for High and Intermediate Anorectal Malformations: A Systematic Review and Meta-Analysis. *PLoS One.* 2017; 12: e0170421. doi: 10.1371/journal.pone.0170421.
10. *Catania VD, Lauriti G, Pierro A, Zani A*. Open versus laparoscopic approach for intestinal malrotation in infants and children: a systematic review and meta-analysis. *Pediatr. Surg. Int.* 2016; 32: 1157–1164.
11. *Fujishiro J, Ishimaru T, Sugiyama M, Arai M, Suzuki K, Kawashima H, Iwanaka T*. Minimally invasive surgery for diaphragmatic diseases in neonates and infants. *Surg. Today.* 2016; 46: 757–763. doi: 10.1007/s00595-015-1222-3.
12. *Разумовский А.Ю., Гераськин А.В., Мокрушина О.Г.* Торакоскопическая коррекция атрезии пищевода у новорожденных: первый опыт в России. *Детская хирургия.* 2010; 3: 4–8.
13. *Bax NM, Karl Storz Lecture*. Ten years of maturation of endoscopic surgery in children. Is the wine good? *J. Pediatr. Surg.* 2004; 39: 146–151.
14. *Fujimoto T, Segawa O, Lane GJ, Esaki S, Miyano T*. Laparoscopic surgery in newborn infants. *Surg. Endosc.* 1999; 13: 773–777.
15. *Pierro A*. Hypercapnia and acidosis during the thoracoscopic repair of esophageal atresia and congenital diaphragmatic hernia. *J. Pediatr. Surg.* 2015; 50: 247–249. doi: 10.1016/j.jpedsurg.2014.11.006.
16. *Bozkurt P, Kaya G, Yeher Y, Tunali Y, Altintaş F*. The cardiorespiratory effects of laparoscopic procedures in infants. *Anaesthesia.* 1999; 54: 831–834.
17. *De Waal EE, Kalkman CJ*. Haemodynamic changes during low-pressure carbon dioxide pneumoperitoneum in young children. *Paediatr. Anaesth.* 2003; 13: 18–25.
18. *Simpelmann R, Schuerholz T, Marx G, Jesch NK, Osthaus WA, Ure BM*. Hemodynamic changes during acute

elevation of intra-abdominal pressure in rabbits. Paediatr. Anaesth. 2006; 16: 1262–1267.

19. Дронов А.Ф. Лапароскопия в лечении кишечной инвагинации у детей. Анналы хирургии. 1996; 1: 77.

20. Ron O, De Coppi P, Pierre A. The surgical approach to esophageal atresia repair and the management of long-gap atresia: results of a survey. Semin. Pediatr. Surg. 2009; 18: 44–49. doi: 10.1053/j.sempedsurg.2008.10.009.

21. Tsao K, Lally PA, Lally KP. Congenital Diaphragmatic Hernia Study Group. Minimally invasive repair of congenital diaphragmatic hernia. J. Pediatr. Surg. 2011; 46: 1158–1161. doi: 10.1016/j.jpedsurg.2011.03.050.

22. Разумовский А.Ю., Мокрушина О.Г. Эндохирургические операции у новорожденных. М.: МИА, 2015: 344.

23. Козлов Ю.А. Минимально инвазивная хирургия новорожденных и детей раннего грудного возраста: Автореф. дисс. ... докт. мед. наук. Иркутск: ИГМАПО, 2014.

24. Georgeson K. Pioneers, cowboys, and desperados: a brief history of pediatric surgical innovation. J. Pediatr. Surg. 2011; 46: 1–7.

25. Lai D, Miyano G, Juang D, Sharp N, St Peter S. Current patterns of practice and technique in the repair of esophageal atresia and tracheoesophageal fistula: an IPEG survey. J. Laparoendosc. Adv. Surg. Tech. 2013; 7: 635–638.

© Коллектив авторов, 2019

DOI: 10.24110/0031-403X-2019-98-2-28-34
<https://doi.org/10.24110/0031-403X-2019-98-2-28-34>

Е.В. Мелехина¹, С.В. Черкасова², Э.А. Домонова¹, О.Ю. Сильвейстрова¹,
К.В. Кулешов¹, И.А. Гонтарь¹, О.Ю. Шипулина¹, А.В. Горелов¹, О.Л. Чугунова²

НАСЛЕДУЕМАЯ ХРОМОСОМНАЯ ИНТЕГРАЦИЯ HUMAN BETA-HERPESVIRUS 6В У НЕДОНОШЕННЫХ НОВОРОЖДЕННЫХ

¹ФБУН ЦНИИ Эпидемиологии Роспотребнадзора, ²ФГБОУ ВО РНИМУ им. Н.И. Пирогова МЗ РФ, Москва, РФ



В настоящее время инфекционная патология является ведущей причиной как заболеваемости, так и смертности новорожденных. Инфекция, специфичная для перинатального периода, занимает лидирующую позицию в структуре неонатальной летальности, несмотря на постоянное совершенствование прегравидарной подготовки, оптимизацию тактики ведения беременности, внедрение более современных и информативных методов антенатальной диагностики врожденной инфекции (ВИ), протоколов ее лечения и ряда других мероприятий. На современном этапе особенно актуальны вопросы профилактики, своевременной ранней диагностики и эффективной терапии инфекционной патологии в период новорожденности. Однако необходимо также избегать гипердиагностики ВИ, и, как следствие, ее полипрагмазии. Вирус герпеса человека 6-го типа (ВГЧ-6), с одной стороны, способен вызывать серьезные инфекционные осложнения у новорожденных, с другой стороны, обладает уникальной для герпесвирусов способностью к интеграции в теломерную область хромосомы человека, что не требует противовирусной терапии. Хромосомная интеграция характеризуется выделением ДНК ВГЧ-6 во всех средах организма в высоких концентрациях и может быть принята за активную инфекцию. Целью данной работы является демонстрация клинического случая диагностики наследуемой хромосомной интеграции ВГЧ-6В у новорожденных детей в момент заболевания, схожего по клиническим проявлениям с ВИ, вызванной ВГЧ-6. Своевременное дополнительное обследование и установление факта хромосомной интеграции у детей на фоне положительной клинической динамики позволили скорректировать проводимую терапию и уменьшить ее побочные эффекты.

Ключевые слова: новорожденный, вирус герпеса человека 6А/В, врожденная инфекция, хромосомная интеграция.

Цит.: Е.В. Мелехина, С.В. Черкасова, Э.А. Домонова, О.Ю. Сильвейстрова, К.В. Кулешов, И.А. Гонтарь, О.Ю. Шипулина, А.В. Горелов, О.Л. Чугунова. Наследуемая хромосомная интеграция Human beta-herpesvirus 6В у недоношенных новорожденных. Педиатрия. 2019; 98 (2): 28–34.

Контактная информация:

Мелехина Елена Валериевна – к.м.н., доц. по специальности педиатрия, старший научный сотрудник клинического отдела инфекционной патологии ФБУН ЦНИИ Эпидемиологии Роспотребнадзора
Адрес: Россия, 111123, г. Москва, ул. Новогириевская, 3а
Тел.: (495) 672-11-58, E-mail: e.melekhina@mail.ru
Статья поступила 18.02.19, принята к печати 22.03.19.

Contact Information:

Melekhina Elena Valerievna – Ph.D., associate prof. on pediatrics specialty, senior researcher of the Clinical Department of Infectious Diseases, Central Research Institute of Epidemiology
Address: Russia, 111123, Moscow, Novogireevskaya str., 3a
Tel.: (495) 672-11-58, E-mail: e.melekhina@mail.ru
Received on Feb. 18, 2019, submitted for publication on Mar. 22, 2019.