© Коллектив авторов, 2017

DOI: 10.24110/0031-403X-2019-98-1-259-262
https://doi.org/10.24110/0031-403X-2019-98-1-259-262

Н.В. Поляков, В.В. Ромих, М.В. Воробьева, В.Е. Поляков

ДИПИЛИДИОЗ У ДЕТЕЙ

НИИ урологии и интервенционной радиологии им. Н.А. Лопаткина – филиал ФГБУ «НМИРЦ» МЗ РФ,
ГБУЗ Детская городская поликлиника № 28 ДЗМ, г. Москвы , РФ

Дипилидиоз – это гельминтоз, глистная инвазия, вызываемая у человека специфическим цепнем из класса плоских червей – возбудителей группы заболеваний, носящих название цестодозов. В медицинской литературе этого цепня называют *Dipilidium leuckart*, а также собачьим, тыквовидным или огуречным. Инвазия этого возбудителя в организм человека и его дальнейшая жизнедеятельность в кишечнике чаще протекают бессимптомно (особенно у детей), или реже – с манифестацией клинических проявлений, связанных с нарушением деятельности желудочно-кишечного тракта (рвота, понос, боли в эпигастральной области, астения). Очень редко может развиваться и постгеморрагическая анемия. Основными хозяевами этого цепня являются представители семейств псовых и кошачьих – собаки, кошки, лисицы, песцы, еноты. Из организма окончательного хозяина (часто активно) выделяются зрелые членики бледно-розового цвета. Попадая в окружающую среду, яйца этого цепня освобождаются из члеников и проглатываются промежуточными хозяевами – личинками блох животных. В теле промежуточных хозяев за 2–4 недели развивается личинка – цистицеркоид. Блохи и власоеды находятся на шкуре и шерсти животных. Дети во время игр со щенками, котятами и взрослыми животными при очень тесном контакте с ними, особенно при лизании и поцелуях, заглатывают промежуточных хозяев (блох с развившихся в их организме цистициркоидами). Это и приводит в дальнейшем к заболеванию детей дипилидиозом.

Ключевые слова: *паразитарные болезни, гельминтозы, глистные инвазии, цестодозы, дипилидиоз у детей.*

Цит.: *Н.В. Поляков, В.В. Ромих, М.В. Воробьева, В.Е. Поляков. Дипилидиоз у детей. Педиатрия. 2019; 98 (1): 259–262.*

N.V. Polyakov, V.V. Romikh, M.V. Vorobyova, V.E. Polyakov

DIPYLIDIOSIS IN CHILDREN

N.A. Lopatkin Research Institute of Urology and Interventional Radiology, Children's polyclinic № 28, Moscow, Russia

Dipylidiosisis helminthiasis, a helminthic invasion caused in a person by a specific cestoda from the class of *Plathelminthes,* pathogens of diseases group called cestodoses. In medical literature this cestodais called *Dipylidiumleuckart*, as well as dog tapeworm or cucumber cestoda. The invasion of this pathogen into the human body and its further activity in intestines are more often asymptomatic (especially in children), or, more rarely, with symptoms associated with gastrointestinal tract disorders (vomiting, diarrhea, epigastric pain, asthenia). Very rarely, posthemorrhagic anemia can develop. Main carriers of this cestoda are representatives of Canidae and Felidae families: dogs, cats, foxes, arctic foxes, raccoons. Mature segments of pale pink color excrete from the host organism. Getting into the environment, the eggs of this cestoda are released

Контактная информация:
Поляков Николай Васильевич – к.м.н., старший научный сотрудник отдела реконструктивной урологии с группой микро и урологической травмы и отделения детской урологии НИИ урологии и инвервенционной радиологии им. Н.А. Лопаткина – филиал ФГБУ «НМИРЦ» МЗ РФ
Адрес: Россия, 105425, г. Москва, ул. 3-я Парковая, 51, стр. 4
Тел.: (495) 164-13-44, 164-12-68,
E-mail: nikp73@bk.ru
Статья поступила 18.04.17,
принята к печати 30.05.18.

Contact Information:
Polyakov Nikolai Vasilievich – Ph.D., senior researcher of Reconstructive Urology with a Group of Micro and Urological Trauma Department and Pediatric Urology Department of N.A. Lopatkin Research Institute of Urology and Interventional Radiology
Address: Russia, 105425, Moscow, 3rd Parkovaya str., 51/4
Tel.: (495) 164-13-44, 164-12-68,
E-mail: nikp73@bk.ru
Received on Apr. 18, 2017,
submitted for publication on May 30, 2018.

from segments and swallowed by intermediate hosts – the larvae of animals fleas. In the body of intermediate hosts, a larva cysticercoid develops for 2–4 weeks. Fleas and Trichodectidae are on animals' skin and fur. Children during games with puppies, kittens and adult animals, in very close contact with them, especially when licking and kissing, swallow intermediate hosts (fleas with developed in their body cysticiroids). This cause Dipylidiosis development in children.

Keywords: *parasitic diseases, helminthiases, helminthic invasions, cestodoses, dipylidiosis in children.*

Quote: *N.V. Polyakov, V.V. Romikh, M.V. Vorobyova, V.E. Polyakov. Dipylidiosis in children. Pediatria. 2019; 98 (1): 259–262.*

Дипилидиоз – это глистная инвазия или гельминтоз. Данное заболевание вызывает цестода или цепень, имеющий название *Dipilidium leuckart*, а также собачий, тыквовидный, или огуречный цепень. Заболевание протекает в основном с поражением кишечника.

Дипилидиоз – характерное заболевание для домашних и диких плотоядных животных. У человека инвазия подобного рода встречается крайне редко. Следует отметить, что человек, как и плотоядные животные играет роль окончательного хозяина паразита [1–3].

Жизненный цикл. Окончательными хозяевами описываемого цепня являются представители семейств псовых и кошачьих (собаки, кошки, лисицы, песцы, еноты). Изредка встречается у людей (чаще у детей).

Цестода собачий, тыквовидный или огуречный цепень (разные названия одного и того же цепня) имеет тельце, состоящее из сегментов серовато-белого, либо розоватого цвета. Половозрелая особь гельминта способна достигать в длину 40–70 см, ее максимальная ширина не превышает 3 мм, она содержит в своем составе от 2000 до 6000 члеников, при этом каждый членик имеет в своем составе от 3 до 30 яиц (рис. 1).

Сколекс (головная часть) этого цепня вооружен четырьмя рядами крючьев, которые располагаются на хоботке паразита (рис. 2).

Половая система гермафродитного типа.

Зрелые членики паразита напоминают семена огурца, имеют тыквовидную форму.

Членики содержат коконы со светлыми яйцами. В одном коконе может находиться от 3 до 30 яиц.

Из организма окончательного хозяина (часто активно) выделяются зрелые членики розоватого цвета, содержащие коконы с яйцами. Попадая в окружающую среду, яйца собачьего (тыквовидного или огуречного) цепня освобождаются из члеников и проглатываются промежуточными хозяевами – личинками блох животных. В теле промежуточных хозяев в течение 2 – 4 недель развивается личинка – цистицеркоид. Блохи и власоеды находятся на шкуре и шерсти животных, человек заражается при случайном их проглатывании. Чаще всего это происходит с детьми во время игры с животными (чаще со щенками, или котятами), особенно при очень тесном общении, обнимании, тесном прижимании к лицу с целью поцеловать, лизнуть (рис. 3).

Патогенез и клиника дипилидиоза у детей. Патогенез и клинические проявления дипилидиоза тесно связаны с пероральным механизмом заражения (заглатывание собачьих блох), локализацией личинок в ворсинках тонкого кишечника, а взрослых особей в тонком кишечнике. Особенностью паразитирования собачьего (тыквовидного или огуречного) цепня у человека является то, что дипилидиоз протекает бес-

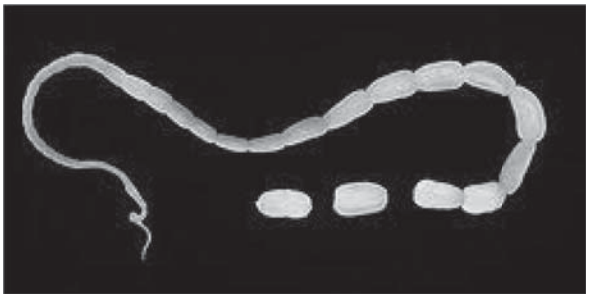

Рис. 1. Собачий, тыквовидный или огуречный цепень.

Рис. 2. Сколекс (головная часть) собачьего (тыквовидного или огуречного) цепня вооружен четырьмя рядами крючьев, которые располагаются на хоботке паразита.

симптомно, т.е. зараженный паразитом индивидуум может не чувствовать какие-либо проявления заболевания.

Симптомы заражения дипилидиозом человека и дальнейшая жизнедеятельность этого цепня в кишечнике могут протекать в двух клинических формах: 1) чаще без клинических проявлений, т.е. бессимптомно; 2) реже с манифестацией клинических проявлений в виде нарушений деятельности желудочно-кишечного тракта (рвота, понос, боли в эпигастрии и др.), астенией и, что бывает довольно редко, анемией.

Симптомы заболевания дипилидиозом человека:

1) Нарушение аппетита;

2) Повышенное слюноотделение;

3) Приступы тошноты и рвоты;

4) Расстройства стула, проявляющиеся главным образом его послаблением;

5) Болевые ощущения в животе и вздутие живота, подобные симптомы сопровождаются болезненностью при пальпации;

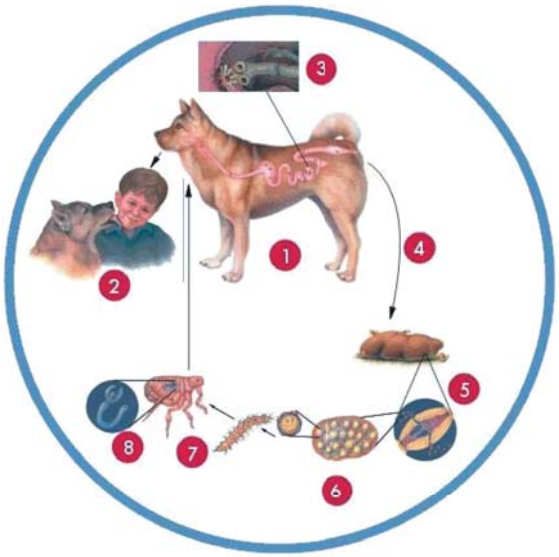

Рис. 3. Схема заражения собачьим (тыквенным, огуречным) цепнем.
1 – кошки или собаки заглатывают блоху или власоеда, содержащих личинки (цистоциркоиды); 2 – в редких случаях при контакте с животным заражается человек; 3 – паразит обитает в тонкой кишке, с помощью крючьев удерживается за ее стенку; 4 – яйца в составе проглоттид (члеников червя) выходят с фекалиями; 5 – пакеты яиц освобождаются от тканей проглоттиды; 6 – часть яиц остается на шерсти животного, подстилке, полу; 7 – личинка блохи заглатывает яйца, содержащие личинки червя (онкосферы); 8 –блоха вырастает, имея внутри до 10 цистицеркоидов.

6) Усиленное чувство жажды;

7) Головокружения и головные боли;

8) Бледность кожи, а также слизистых оболочек;

9) Повышенная нервная возбудимость;

10) Нарушения сна;

11) Беспричинное снижение массы тела;

12) Активное выползание члеников в любое время суток;

13) Зуд в перианальной области;

14) Аногенитальный прурит.

При выявлении вышеперечисленных симптомов обращение за медицинской помощью должно иметь незамедлительный характер. Перед назначением правильного лечения врач проводит диагностику, в которую входит сбор анамнеза, анализ клинической картины, проведение лабораторных исследований.

Приводим примеры случаев дипилидиоза у детей, описанные Т.И. Авдюхиной [1].

Наблюдение № 1

Девочка из г. Самара в возрасте 1 года 3 мес заболела дипилидиозом. Диагноз удалось установить на основании лабораторного исследования члеников этого лентеца, выделявшегося у девочки с фекалиями. По эпиданамнезу девочка заразилась собачьим (тыквовидным, огуречным) цепнем от котят, с которыми она тесно контактировала. При установлении диагноза имели значение эпиданамнез, клиническая картина заболевания, обнаружение в фекалиях ребенка зрелых подвижных розовых члеников характерной тыквовидной формы, микроскопическое исследование коконов с обнаружением в них яиц с шестикрючными зародышами. При проведении дегельминтизации отошли 10 экземпляров *Dipilidium caninum*. Сколексы найдены не у всех. После лечения улучшился аппетит, нормализовался сон. В 1,5-годовалом возрасте при проведении контрольного лабораторного исследования фекалий яйца глист и членики выявленного ранее лентеца не были обнаружены.

Наблюдение № 2

Мальчик 1 года 8 мес из Тульской области заболел остро в конце августа. Отмечены одышка, высокая лихорадка до 40 ^{0}С, увеличение размеров печени.

Температура тела ундулирующего типа держалась в течение 3 дней. Несмотря на прием жаропонижающих и антигистаминных препаратов, на 10-й день болезни температура тела снова поднялась до 40 ^{0}С, появились боли в животе, в ногах и головные боли. Резко усилились слюноотделение, чувство жажды. Увеличились до 3,5 см подчелюстные лимфатические узлы, ставшие болезненными при пальпации.

Отмечен кашицеобразный стул до 5 раз в сутки. В фекалиях видны на глаз амебовидно шевелящиеся единичные паразиты белого цвета величиной до 2–3 мм. Паразитологическое исследование выявило гермафродитные членики, принадлежащие *Dipilidium caninum*.

В конце сентября получил празиквантель из расчета 25 мг/кг/сут однократно. Через 7 дней вновь отмечено повышение температуры тела до 40 ^{0}С, кашицеобразный стул до 3 раз в сутки. Через 3 дня получил дозу празиквантеля повторно однократно из расчета 25 мг/кг/сут. Еще через 3 дня отмечено полное выздоровление.

Установлен диагноз: дипилидиоз.

Предполагается, что заражение мальчика произошло на даче в июне–июле при контакте с собаками.

Имеются сведения, что поражение собак и кошек этим цестодозом достигает 9%.

Диагностика. Диагноз дипилидиоза установить нелегко. Требуются очень внимательный анализ клинических проявлений, эпидемиологического анамнеза, тщательный осмотр фекалий ребенка и их паразатитологическое и копроовоскопическое исследования. Помогает обнаружение зрелых, подвижных розовых члеников собачьего (тыквовидного, огуречного) цепня в фекалиях, при микроскопии коконов обнаружение в них яиц с шестикрючными зародышами [4–6].

Лечение. Современными и очень эффективными препаратами для лечения дипилидиоза у детей являются Празиквантель и его многочисленные аналоги (Бильтрицид, Цистидин, Пикитон, Дистоцид, отечественный Азинокс – назначаются детям старше 2 лет однократно в суточной дозе 5–10 мг/кг. Эффективность лечения составляет 95%. Для достижения полного эффекта лечения возможно назначение 2-й дозы того же расчета через 10–12 дней. Контроль эффективности лечения осуществляется через 15 дней после его окончания путем 3-кратного копроовоскопического обследования с интервалом 10 дней.

Еще одним эффективным препаратом лечения дипилидиоза у детей является Фенасал – выпускается в таблетках по 0,25, одна упаковка содержит 12 таблеток: детям до 2 лет назначают однократно 0,5 (2 таблетки), детям 2–5 лет – однократно 1,0 (4 таблет-

ки), детям 6–12 лет – однократно 1,5 (6 таблеток), детям старше 12 лет – однократно 2,0–3,0 (8–12 таблеток). Перед приемом фенасала ребенку необходимо дать 2,0 питьевой соды. Эффективность лечения не превышает 70%.

Контроль эффективности лечения проводят также, как при лечении дипилидиоза Празиквантелем и его аналогами.

Другим эффективным препаратом для лечения дипилидиоза у детей является Никлозамид: детям с массой тела 34–50 кг однократно назначают 1,5 препарата, детям с массой тела более 50 кг однократно 2,0 препарата. Эффективность лечения составляет менее 70%. Контроль эффективности лечения проводят также, как при лечении Празиквантелем и его аналогами, а также Фенасалом [7, 8].

Прогноз жизни при дипилидиозе благоприятный.

Эпидемиология дипилидиоза. В окружающей среде яйца гельминта весьма неустойчивы. Они быстро высыхают и через 1 –2 суток погибают. Человек (в т.ч. и дети) является случайным и редким хозяином данного гельминта, поэтому как дети, так и взрослые не играют роли в передаче данного гельминтоза.

Профилактика. Комплекс профилактических мероприятий сводится к правильному зоогигиеническому содержанию домашних плотоядных животных (собак и кошек), уничтожению их эктопаразитов, периодическому лабораторному обследованию животных и дегельминтизации в случае необходимости. Этот комплекс мероприятий направлен на искоренение источника гельминтоза. Предотвращанию реализации механизма заражения должно способствовать и санитарно-гигиеническое воспитание, призванное привить детям и взрослым навыки соблюдения личной гигиены и предупредительного (в эпидемиологическом смысле) обращения с собаками и кошками.

Конфликт интересов: *авторы подтвердили отсутствие финансовой поддержки исследования, о которой необходимо сообщить.*

Polyakov N.V. 0000-0001-5089-1110

Литература

1. *Авдюхина Т.И.* Дипилидиоз. В кн.: Лысенко А.Я., Владимова М.Г., Кондрашин А.В., Майори Дж. Клиническая паразитология. А.Я. Лысенко, ред. Руководство. Женева, ВОЗ, 2002: 437–438.

2. Болезни собак и кошек (Электронный ресурс): Комплексная диагностика и терапия: учебное пособие для студентов сельскохозяйственных вузов, обучающихся по специальности «Ветеринария». А.А. Стекольников, С.В. Старченков, ред. 4-е изд. Санкт-Петербург: СпецЛит, 2013: 924.

3. Lothr http//medobook. com/S167–dipilidioz– ogurechnyy–cepen–u–cheloveka. html, 2017.

4. *Меньшиков В.В.* Клиническая лабораторная аналитика. М.: Медицина, 1999.

5. Основные методы лабораторной диагностики паразитарных болезней. Женева, ВОЗ, 1994.

6. Паразитологические методы лабораторной диагностики гельминтозов и протозоонозов: Методические указания. М.: Медицина, 2000: 69.

7. Энциклопедия лекарств. 10-е изд. М.: Медицина, РЛС, 2003.

8. *Молякова Г.В.* Противопаразитарные средства в ветеринарии: Учебно-методическое пособие для студентов высших учебных заведений, обучающихся по направлению подготовки (специальности) «Ветеринария». Министерство сельского хозяйства РФ, ФГБОУ ВПО «Самарская государственная сельскохозяйственная академия». Самара: ФГБОУ ВПО Самарская ГСХА, 2012: 134.

РЕФЕРАТЫ

ЭПИДЕМИОЛОГИЯ ТУБЕРКУЛЕЗА У ДЕТЕЙ В КЕНИИ И ФАКТОРЫ РИСКА СМЕРТНОСТИ ВО ВРЕМЯ ЛЕЧЕНИЯ: НАЦИОНАЛЬНОЕ РЕТРОСПЕКТИВНОЕ КОГОРТНОЕ ИССЛЕДОВАНИЕ

Задача исследования: описать эпидемиологию туберкулеза (ТБ) у детей в Кении, оценить величину сочетанной инфекции ТБ/вирус иммунодефицита человека (ВИЧ) и определить факторы риска смертности во время лечения ТБ. Материалы и методы: проведен ретроспективный анализ данных кенийской национальной программы борьбы с ТБ для пациентов, наблюдаемых в период с 2013 по 2015 гг. Всего в анализ было включено 23 753 ребенка в возрасте до 15 лет. Анализ выживаемости проводили за период 9 месяцев, за основной исход была принята смертность. Для оценки факторов риска смертности использована пропорциональная регрессия рисков Кокса. Результаты: детский ТБ составлял 9% (n=24 216) от всех пациентов; 98% зарегистрированных детей (n=23 753) были включены в анализ. Коинфекция ТБ/ВИЧ составила 28% (n=6112). Большинство случаев ТБ (71%; n=16 969) было выявлено после самообращения. Лечение прошло успешно у 90% (n=19 088) и 4% (n=1058) умерли. Независимые факторы риска смертности включали ВИЧ-инфекцию, но без антиретровирусной терапии (скорректированный коэффициент риска [сКР] 4,84; 95% ДИ 3,59–6,51), ВИЧ-инфицированность и антиретровирусную терапию (сКР 3,69; 95% ДИ 3,14–4,35), дети в возрасте до 5 лет (сКР 1,25; 95% ДИ 1,08–1,44), у которых диагностирована легочная болезнь с отрицательным мазком (сКР 1,68; 95% ДИ 1,27–2,24). Выводы: большинство случаев ТБ у детей в Кении были выявлены путем пассивного выявления заболевания. Коинфекция ТБ/ВИЧ высока среди детей, получающих лечение от ТБ, и ВИЧ связан с повышенным риском смерти. Необходимо сделать акцент на активное выявление случаев заболевания среди детей, усилить профилактику ТБ среди ВИЧ-инфицированных детей, раннюю диагностику ВИЧ и раннее начало антиретровирусной терапии среди детей, проходящих лечение от ТБ.

Dickens Otieno Onyango, Courtney M. Yuen, Enos Masini, Martien Willem Borgdorff. The Journal of Pediatrics. 2018; 201: 115–121.