© Лебедев Д.А., Осипов И.Б., 2018

DOI: 10.24110/0031-403X-2018-97-5-205-209
https://doi.org/10.24110/0031-403X-2018-97-5-205-209

Д.А. Лебедев, И.Б. Осипов

ЭНДОСКОПИЧЕСКОЕ ЛЕЧЕНИЕ СИРИНГОЦЕЛЕ КУПЕРОВОЙ ЖЕЛЕЗЫ У ПОДРОСТКА 14 ЛЕТ

ФГБОУ ВО «Санкт-Петербургский государственный педиатрический медицинский университет» МЗ РФ (и.о. ректора — Д.О. Иванов), кафедра урологии, г. Санкт-Петербург, РФ

Сирингоцеле куперовой железы является редкой патологией. Подросток 14 лет поступил в отделение урологии СПбГПМУ 12.04.2016. 8 месяцев назад был эпизод уретрорагии. В дальнейшем сохранялось устойчивое постмикционное подтекание мочи. По данным уретрографии, контрастируется полость, сообщающаяся с задней уретрой. По данным уретроскопии, диагностировано перфоративное сирингоцеле. 25.04.2016 выполнена марсупиализация сирингоцеле. Через 10 месяцев жалоб нет, дизурии нет, подтекания мочи нет. Анализы мочи без патологии, при уретроскопии заживление полное. Эндоскопическое лечение сирингоцеле было эффективным и безопасным.

Ключевые слова: *сирингоцеле куперовой железы, бульбоуретральные железы, постмикционное подтекание мочи, эндоскопическое лечение, подростки.*

Цит.: *Д.А. Лебедев, И.Б. Осипов. Эндоскопическое лечение сирингоцеле куперовой железы у подростка 14 лет. Педиатрия. 2018; 97 (5): 205–209.*

D.A. Lebedev, I.B. Osipov

ENDOSCOPIC TREATMENT OF COWPER GLAND SYRINGOCELE IN A 14-YEAR-OLD ADOLESCENT

St. Petersburg State Pediatric Medical University (acting rector — D.O. Ivanov), Urology Department, St. Petersburg, Russia

Cowper gland syringocele is a rare pathology. A 14-year-old adolescent arrived in Urology Department of St. Petersburg State Pediatric Medical University on Apr. 12, 2016; 8 months ago he had an episode of an urethroragia. In the future, sustained post-micturition dribble. According to urethrography, the cavity communicating with the posterior urethra is contrasted. On Apr. 25, 2016 the syringocele marsupialization was performed. In 10 months there are no complaints, no dysuria, no urine leakage. Urine analyzes are without pathology, with ureteroscopy, healing is complete. Endoscopic treatment of syringocele was effective and safe.

Keywords: *Cowper gland syringocele, bulbourethral glands, post-micturition dribble, endoscopic treatment.*

Quote: *D.A. Lebedev, I.B. Osipov. Endoscopic treatment of Cowper gland syringocele in a 14-year-old adolescent. Pediatria. 2018; 97 (5): 205–209.*

Бульбоуретральные железы впервые были упомянуты в научной литературе Жаном Мери в 1684 г. и в дальнейшем подробно описаны доктором W. Cowper в 1699 г. [1, 2]. В современной литературе эти парауретральные экзокринные образования называют «куперовы железы» (КЖ) в честь открывшего их английского хирурга и анатома. Со времени первого упоминания ретенционного кистозного расширения протоков КЖ в 1881 г. к 1976 г. в англоязычной литературе были обсуждены менее 40

Контактная информация:
Лебедев Дмитрий Анатольевич – к.м.н., доц. каф. урологии ФГБОУ ВО «Санкт-Петербургский государственный педиатрический медицинский университет» МЗ РФ
Адрес: Россия, 194100, г. Санкт-Петербург, ул. Литовская, 2
Тел.: (812) 416-52-68,
E-mail: Urolog.Lebedev@gmail.com
Статья поступила 2.02.18,
принята к печати 20.06.18.

Contact Information:
Lebedev Dmitry Anatolievich – Ph.D., associate prof. of Urology Department, St. Petersburg State Pediatric Medical University
Address: Russia, 194100, St. Petersburg, Litovskaya str., 2
Tel.: (812) 416-52-68,
E-mail: Urolog.Lebedev@gmail.com
Received on Feb. 2, 2018,
submitted for publication on Jun. 20, 2018.

случаев диагностики этой патологии [3]. До 1983 г. расширение протоков КЖ трактовалось чаще как редкий вариант дивертикула кавернозного отдела уретры [4]. Понятие «сирингоцеле» (от греческого «syringo» – труба + «cele» – набухание) впервые введено в медицинскую терминологию в 1983 г. M. Mazels et al. [5]. В своей ставшей уже классической работе автор выделил 4 варианта нарушений оттока по протокам КЖ, основываясь на данных рентгенологического и эндоскопического обследования у 8 мальчиков. Эта систематизация позволила автору продолжить и уточнить классификацию дивертикулов уретры Watts, приведенную H. Zide, выделив сирингоцеле из ее последнего пункта (дивертикулы, сформированные из растянутых нормальных анатомических структур, таких как простатические и парауретральные протоки). В настоящее время патология имеет код N 36.8 по МКБ 10.

Встречаемость сирингоцеле среди взрослой популяции крайне редка. В работе R.F.M. Bevers, E.M. Abbekerk и T.A. Boon (2000), отмечая, что сирингоцеле значительно чаще диагностируют в группе пациентов детского возраста, сообщили только о 3 взрослых больных с сирингоцеле КЖ по результатам анализа научной литературы. Для уточнения частоты патологии авторы в течение 1 года проводили рентгенологическое и эндоскопическое обследование взрослым пациентам с постмикционным капельным подтеканием (дриблингом) мочи, эпизодами кратковременной макрогематурии, тазовыми болями, выявив 7 случаев кист протоков КЖ в течение года в одной клинике, справедливо заключая о значительно более высокой распространенности сирингоцеле у взрослых, чем это принято считать [7]. Результаты лечения 172 пациентов с заболеваниями КЖ, сопровождаемые подробным анализом причин и исходов, отразил в своей работе в 1998 г. немецкий уролог J.G. Moormann, внеся значительный вклад в понимание проблемы. Основываясь на большом числе клинических, эндоскопических и рентгенологических наблюдений, автор детально классифицировал пациентов по виду и степени повреждения бульбоуретральных желез, описал частоту встречаемости изменений уретральной стенки, уделив внимание приемам диагностики различных типов сирингоцеле [8]. Несмотря на столь обширный клинический материал, среди авторов сохраняется мнение, что сирингоцеле, как очень редкая уретральная аномалия, встречается в основном в группе пациентов детского возраста. В научной литературе представлены крайне малые группы или единичные случаи [9]. К 2010 г. описаны 10 пациентов старше 18 лет с кистозным изменением протоков КЖ [10].

Клинически сирингоцеле может проявлятся эпизодами гематурии, дизурии, постмикционным подтеканием мочи и сочетаться у детей с другой уродинамической патологией, такой как обструктивный мегауретер, гидронефроз, пузырно-мочеточниковый рефлюкс, малые клапаны уретры [9].

Диагностика сирингоцеле основывается на данных анамнеза, клинической картины, результатах лучевых и эндоскопических исследований. Ведущая роль принадлежит трансскротальной соноскопии, цистоуретрографии, уретроскопии [7–9]. Ряд авторов предлагает у пациентов с подозрением на сирингоцеле начинать диагностику с магнитно-резонансной томографии, опираясь на уретрографию и уретроскопию лишь для окончательного подтверждения диагноза и определения типа сирингоцеле [11–13].

Хирургические методы лечения сирингоцеле включают традиционные оперативные и малоинвазивные способы. Ряд авторов придерживается открытых хирургических вмешательств, проводимых промежностным или трансскротальным доступом, целью которых является полное удаление сирингоцеле [9, 14].

Эндоскопическое вмешательство у пациентов с сирингоцеле выполняют внутриуретрально, с резекцией или рассечением лазером или другим эндоскопическим режущим инструментом передней стенки кисты и, повозможности, ее марсупиализацией. При выявлении сопутствующей патологии возможна ее одновременная эндоскопическая коррекция (лечение пузырно-мочеточникового рефлюкса, удаление створок клапана уретры, катетеризация мочеточника или протока КЖ [5, 7, 15, 16]. Имеются единичные сообщения о склеротерапии при неперфорированных формах сирингоцеле по M. Maizels. В изолированную от уретры полость кисты пункционно чрескожно под ультразвуковым контролем вводят склерозант (миноциклина гидрохлорид), добиваясь полной редукции полости [12].

Излечение в виде прекращения клинических проявлений (постмикционное подтекание мочи, затруднение мочеиспускания, гематурия) отмечено в подавляющем большинстве описанных случаев.

В российской медицинской литературе с использованием доступных отечественных и международных научных поисковых систем не удалось найти сообщений, касающихся сирингоцеле КЖ у детей или взрослых пациентов.

Целью работы являлись определение диагностической значимости примененных лучевых и эндоскопических методов, оценка результатов эндоскопического вмешательства при сирингоцеле КЖ у подростка.

Подросток 14 лет поступил в урологическое отделение Санкт-Петербургского государственного педиатрического медицинского университета 12.04.2016 с жалобами на постмикционное подтекание мочи. Анамнез болезни: в 2013 г. перенес тупую травму уретры (падение на трубу), с последующей кратковременной дизурией без макрогематурии. К врачам не обращался. В течение 2 лет после травмы отмечал парестезии в гипогастральной области и бедрах при мочеиспускании, в виде покалывания. В августе 2015 г. имело место массивное кровотечение из мочеиспускательного канала, не связанное с мочеиспусканием. В течение 12 ч кровотечение периодически возобновлялось, с отхождением значительного количества крови, в дальнейшем самостоятельно купировалось. В плановом порядке был госпитализирован в урологическое отделение городской детской больницы для обследования с подозрением на мочекаменную болезнь, состояние после отхождения мочевого камня. При ультразвуковом исследовании органов мочевой системы, обзорной рентгенографии брюшной полости подозрений на конкременты мочевых путей нет, анализ мочи и крови без патологических изменений, показатели суточного солеуреза в норме. Был выписан на амбулаторное наблюдение участкового

Рис. 1. Антеградная цистоуретрограмма.

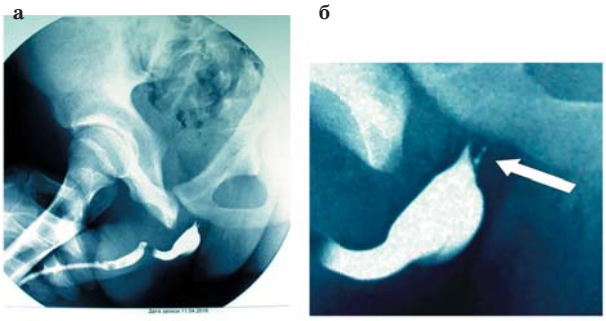

Рис. 2. Ретроградная уретрограмма (а), заброс контраста в проток КЖ (б).

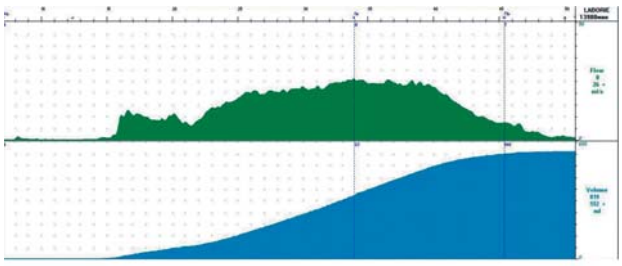

Рис. 3. Урофлоуметрия до операции.

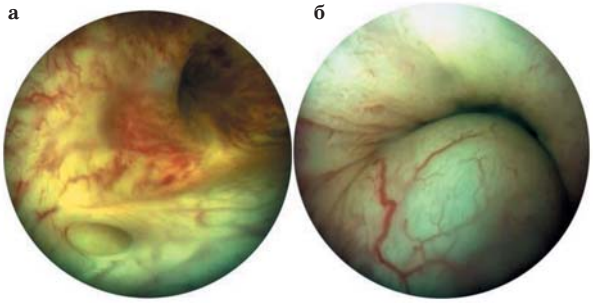

Рис. 4. Отверстие на передней стенке сирингоцеле (а), раздувшееся сирингоцеле, перекрывающее просвет уретры (б).

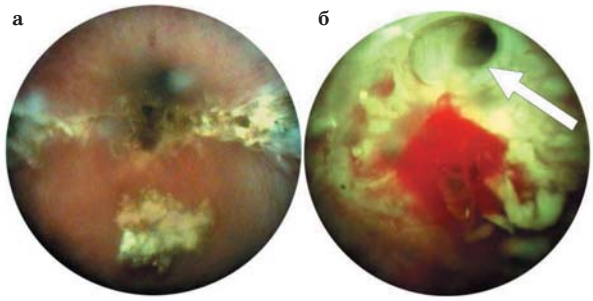

Рис. 5. После резекции передней стенки полость сирингоцеле соединена с луковичной уретрой (а), зияющий проток КЖ (б).

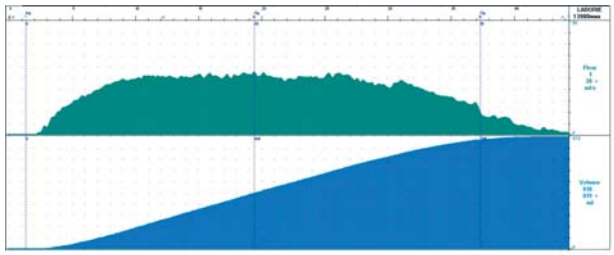

Рис. 6. Урофлоуметрия через 10 мес после операции.

Рис. 7. Контрольная антеградная цистоуретрограмма.

нефролога. После эпизода кровотечения отмечены устойчивые жалобы на постмикционное подтекание мочи в объеме нескольких миллилитров, в течение первых нескольких минут после мочеиспускания, при двигательной активности (ходьба, приседание, наклон). Симптом носил стойкий характер в течение 8 месяцев. В урологическом отделении СПбГПМУ пациенту проведено комплексное обследование.

Оценка опорожнения мочевого пузыря: струя отчетливая, микция без затруднений, с явлениями парестезии в области внутренней поверхности бедер и гипогастральной области, в виде «покалываний». После мочеиспускания, на фоне движений и ходьбы – капельное недлительное подтекание мочи, при повторных сборах мочи в емкость – моча прозрачная, в количестве от 4 до 6 мл.

При ультразвуковом исследовании органов мочевой системы видимых признаков нарушений уродинамики верхних мочевых путей не отмечено, опорожнение мочевого пузыря без остаточной мочи, стенка мочевого пузыря не утолщена. При трансскротальном исследовании бульбозного отдела уретры патологических изменений стенки мочеиспускательного канала не визуализировано.

Выполнена микционная цистоуретрография 5.04.2016: данных за пузырно-мочеточниковый рефлюкс не получено. Мочевой пузырь округлой формы, отмечаются умеренное расширение и избыточное контрастирование луковичного отдела уретры (рис. 1).

Ретроградная уретрография 11.04.2016: определяется значительное расширение просвета задней уретры, с контрастированием парауретрального полостного образования, расположенного под задней стенкой бульбарного отдела уретры, практически на всю его длину (рис. 2), с регургитацией контраста из образования предположительно в проток КЖ (рис. 2).

Урофлоуметрия (рис. 3): пиковая скорость 26 мл/с, тип кривой – необструктивный. Остаточной мочи нет.

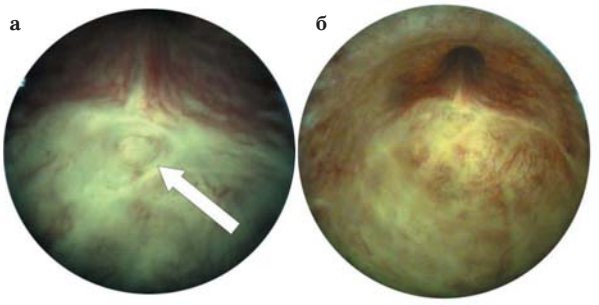

Рис. 8. Спавшийся проток КЖ (а), марсупиализированное сирингоцеле через 10 мес после операции (б).

14.04.2016 при диагностической цистоуретроскопии диагностировано сирингоцеле КЖ «тип С» по M. Maizels [5], с перфоративным отверстием, расположенным у правой стенки бульбарной уретры (рис. 4). На фото видны мембранозный отдел уретры и расположенный латерально и ниже от него вход в полость сирингоцеле в виде отверстия эллипсоидной формы, не пропускающее эндоскоп диаметром 9 шарьер. При опорожнении уретры и появлении антеградного тока жидкости сирингоцеле раздувалось, полностью перекрывая просвет мочеиспускательного канала в бульбарного отделе (рис. 4).

После верификации диагноза, анализа данных литературы, планирования вида и объема хирургического вмешательства 25.04.2016 выполнено трансуретральное иссечение передней стенки (марсупиализация) сирингоцеле гелий-неоновым лазером в режиме фибертом с мощностью 40 ватт. Использован операционный цистоуретроскоп диаметром 9 шр. с прямой оптикой. Мочевой пузырь в послеоперационном периоде катетеризован на 11 суток.

При эндоскопическом вмешательстве (длительность 40 мин) удалось полностью иссечь переднюю стенку сирингоцеле (рис. 5). Протяженность зоны иссечения – до висячей части уретры. Справа в полости сирингоцеле визуализирован значительно расширенный проток КЖ (рис. 5).

Послеоперационный период гладкий. Получил курс уросептиков, симптоматическое лечение. Декатетеризация на 11-е сутки, дизурии нет. Выписан в удовлетворительном состоянии.

Комплексно обследован в отделении урологии СПбГПМУ через 10 месяцев: при сборе данных катамнеза в ближайшем и отдаленном послеоперационном периоде жалоб не отмечено. Клинически опорожнение мочевого пузыря полное, без затруднений, парестезии отсутствуют с момента выписки. Постмикционное капельное подтекание мочи отсутствует.

Урофлоуметрия: кривая необструктивного типа, растянута за счет переполнения мочевого пузыря и микции значительным объемом. Данных за обструкцию не получено (рис. 6). Пиковая скорость – 28 мл/с. Остаточной мочи нет.

При контрольной микционной цистоуретрографии – нормальное контрастирование луковичного отдела уретры (рис. 7).

При уретроскопии: отчетливое заживление внутриуретральной раны, проток КЖ не расширен (рис. 8). Зона марсупиализации сирингоцеле от края до края бульбарного отдела уретры, переходная складка сглажена (рис. 8).

Пациент выписан с полным клинико-уродинамическим выздоровлением.

По всей видимости, обильное уретральное кровотечение явилось следствием разрыва сирингоцеле. Поводом для обращения в урологический стационар для пациента являлось постмикционное подтекание мочи, стойко наблюдавшееся в течение 8 месяцев после эпизода уретрорагии. Об этом типе ирритативного нарушения указывает значительное число авторов, считая его частым клиническим проявлением сирингоцеле перфорированного типа или дивертикула уретры, вызывающем настороженность врача и являющегося показанием к углубленному обследованию [3, 5, 7, 8]. В представленном случае не было обструктивных изменений, часто представляемых у пациентов с сирингоцеле КЖ, не отмечено резидуального объема мочи и пузырно-мочеточникового рефлюкса [9, 15]. Для окончательной диагностики сирингоцеле в данном клиническом случае наиболее информативными методами были уретрография и уретроскопия, что согласуется с мнением авторов, представивших значительное число наблюдений [8, 9]. Применение дополнительных методов исследования, таких как магнитно-резонансная томография, не было необходимым. Выполненная малоинвазивная резекция передней стенки сирингоцеле позволила эффективно устранить дизурию (парестезии, капельное постмикционное подтекание мочи) у пациента, не прибегая к открытому вмешательству. Снижение степени хирургической инвазии является целью в хирургическом методе лечения сирингоцеле [5, 15].

Наибольшую диагностическую значимость имели рентгеноконтрастные и эндоскопические методы обследования, позволившие достоверно диагностировать сирингоцеле и определить его как «тип С» по классификации M. Maizels.

Эндоскопическая операция позволила безопасно и эффективно избавить пациента от характерной постмикционной симптоматики и нормализовать качество его жизни.

Финансирование: *авторы статьи подтверждают отсутствие финансовой поддержки исследования, о которой необходимо сообщить.*

Конфликт интересов: *авторы статьи подтверждают отсутствие конфликта интересов, о котором необходимо сообщить.*

Lebedev D.A. 0000-0003-4078-5116
Osipov I.B. 0000-0002-3796-6533

Литература

1. *Кутя С.А., Смирнова С.Н., Лященко О.И.* Знаменательные даты в истории анатомии в 2015 году. Журнал анатомии и гистопатологии. 2015; 16 (4): 80–82.

2. *Cowper W.* An Account of Two Glands and Their Excretory Ducts Lately Discover'd in Human Bodies. By Mr. William Cowper. F.R.S. Phil. Trans. 1699; 21: 364–369.

3. *Moskowitz PS, Newton NA, Lebowitz RL.* Retention cysts of Cowper's duct. Radiology. 1976; 120 (2): 377–380.

4. *Edling NP.* The radiologic appearances of diverticula of the male cavernous urethra. Acta Radiol. 1953; 40 (1): 1–8.

5. *Maizels M, Stephens FD, King LR, Firlit CF.* Cowper's syringocele: a classification of dilatations of Cowper's gland

duct based upon clinical characteristics of 8 boys. J. Urol. 1983; 129 (1): 111–114.
6. *Zide HA, Siegel MS.* Diverticulum of the anterior urethra: report of an acquired type. Calif. Med. 1946; 65 (6): 279–281.
7. *Bevers RF, Abbekerk EM, Boon TA.* Cowper's syringocele: symptoms, classification and treatment of an unappreciated problem. J. Urol. 2000; 163 (3): 782–784.
8. *Moormann JG.* Erkrankungen der Glandulae bulbourethrales Cowperi beim Mann. Urologe A. 1998; 37 (4): 401–409.
9. *Blasl F, Rösch WH, Koen M, Ardelean MA, Ebert AK.* Cowper's syringocele: A rare differential diagnosis of infravesical obstruction in boys and young adults. J. Pediatr. Urol. 2017; 13 (1): 52.e1–.e5.
10. *Melquist J, Sharma V, Sciullo D, McCaffrey H, Khan SA.* Current diagnosis and management of syringocele: a review. Int. Braz. J. Urol. 2010; 36 (1): 3–9.
11. *Kickuth R, Laufer U, Pannek J, Kirchner TH, Herbe E, Kirchner J.* Cowper's syringocele: diagnosis based on MRI findings. Pediatr. Radiol. 2002; 32 (1): 56–58.
12. *Yamada T, Nakane K, Kanimoto Y.* Successful treatment by transperineal percutaneous sclerosis with minocycline hydrochloride for imperforate Cowper's syringocele in a young man. Int. J. Urol. 2009; 16 (9): 771.
13. *Watson RA, Lassoff MA, Sawczuk IS, Thame C.* Syringocele of Cowper's gland duct: an increasingly common rarity. J. Urol. 2007; 178 (1): 285.
14. *Surana S, Elshazly M, Allam A, Jayappa S, AlRefai D.* A Case of Giant Cowper's Gland Syringocele in an Adult Male Patient. Case Rep. Urol. 2015; Article ID: 682042.
15. *Awad MA, Alwaal A, Harris CR, Zaid UB, Gaither TW, Osterberg EC, Breyer BN.* Transurethral Unroofing of a Symptomatic Imperforate Cowper's Syringocele in an Adult Male. Case Rep. Urol. 2016; 2015: 682042.
16. *Осипов И.Б., Лебедев Д.А., Сафрошина Е.В.* Эндоскопические операции при комбинированной патологии мочевых путей у детей. Педиатр. 2016; 7 (2): 215.

© Коллектив авторов, 2018

DOI: 10.24110/0031-403X-2018-97-5-209-211
https://doi.org/10.24110/0031-403X-2018-97-5-209-211

Н.В. Поляков, Н.Г. Кешишев, М.В. Григорьева, Ю.Э. Рудин, Д.В. Марухненко, М.И. Катибов

РЕТРОКАВАЛЬНЫЙ МОЧЕТОЧНИК, ОСЛОЖНЕННЫЙ УРЕТЕРОГИДРОНЕФРОЗОМ, У ДЕВОЧКИ 15 ЛЕТ

Научно-исследовательский институт урологии и интервенционной радиологии им. Н.А. Лопаткина — филиал ФГБУ «НМИЦ радиологии» МЗ РФ, Москва, РФ

Ретрокавальный мочеточник (РМ) является достаточно редкой аномалией развития нижней полой вены (НПВ). При ретрокавальном расположении мочеточник проходит позади НПВ, а затем пересекает ее спереди по медиальной линии, частично огибая вену. Сдавление мочеточника НПВ и пояснично-подвздошной мышцей может привести к нарушению пассажа мочи и развитию гидронефроза. Мы представляем клинический случай РМ, осложненного уретерогидронефрозом, у пациентки 15 лет.

Ключевые слова: *ретрокавальный мочеточник, нижняя полая вена, уретерогидронефроз, трансперитонеальный уретероуретероанастомоз, дети, подростки.*

Цит.: *Н.В. Поляков, Н.Г. Кешишев, М.В. Григорьева, Ю.Э. Рудин, Д.В. Марухненко, М.И. Катибов. Ретрокавальный мочеточник, осложненный уретерогидронефрозом, у девочки 15 лет. Педиатрия. 2018; 97 (5): 209–211.*

N.V. Polyakov, N.G. Keshishev, M.V. Grigoryeva, Y.E. Rudin, D.V. Marukhnenko, M.I. Katibov

A RETROCAVAL URETER COMPLICATED WITH URETEROHYDRONEPHROSIS IN A 15-YEAR-OLD GIRL

N.A. Lopatkin Research Institute of Urology and Interventional Radiology, branch of National Medical Research Center of Radiology, Moscow, Russia

Контактная информация:
Поляков Николай Васильевич – к.м.н., ведущий научный сотрудник отдела реконструктивной урологии НИИ урологии и интервенционной радиологии им. Н.А. Лопаткина – филиал ФГБУ «НМИЦ радиологии» МЗ РФ
Адрес: Россия, 105425, Москва, ул. 3-я Парковая, 51, стр. 1
Тел.: (903) 133-64-45, **E-mail:** nikp73@bk.ru
Статья поступила 13.04.18, принята к печати 20.06.18.

Contact Information:
Polyakov Nikolai Vasilievich – Ph.D., leading researcher of Reconstructive Urology Department, N.A. Lopatkin Research Institute of Urology and Interventional Radiology, branch of National Medical Research Center of Radiology
Address: Russia, 105425, Moscow, 3 Parkovaya str., 51/ 1
Tel.: (903) 133-64-45, **E-mail:** nikp73@bk.ru
Received on Apr. 13, 2018, submitted for publication on Jun. 20, 2018.