От души поздравляем наших коллег с ПЕРВОЙ В МИРЕ успешно проведенной операцией – пероральной эндоскопической миотомией желудка (G-POEM) у ребенка с гипертрофическим пилоростенозом! Гордимся вами и желаем дальнейших профессиональных успехов!

© Коллектив авторов, 2018

DOI: 10.24110/0031-403X-2018-97-5-8-13
https://doi.org/10.24110/0031-403X-2018-97-5-8-13

Ю.А. Козлов[1,2,3], А.А. Смирнов[4], В.А. Новожилов[1,2,3], А.А. Распутин[1], П.А. Барадиева[1], К.А. Ковальков[5], Н.И. Михайлов[1]

ПЕРОРАЛЬНАЯ ЭНДОСКОПИЧЕСКАЯ МИОТОМИЯ ЖЕЛУДКА (G-POEM) У ПАЦИЕНТА С ВРОЖДЕННЫМ ГИПЕРТРОФИЧЕСКИМ ПИЛОРОСТЕНОЗОМ – ПЕРВЫЙ КЛИНИЧЕСКИЙ ОПЫТ

[1]Городская Ивано-Матренинская детская клиническая больница, г. Иркутск; [2]Иркутская государственная медицинская академия последипломного образования; [3]Иркутский государственный медицинский университет; [4]Первый Санкт-Петербургский государственный медицинский университет им. акад. И.П. Павлова, Санкт-Петербург; [5]МБУЗ Детская городская клиническая больница, г. Кемерово, РФ

Врожденный пилоростеноз (ВП) у новорожденных и младенцев традиционно лечится с использованием лапароскопии. В качестве альтернативы хирургической пилоромиотомии для лечения ВП была предложена новая методика – пероральная подслизистая пилоромиотомия или пероральная эндоскопическая миотомия желудка (G-POEM). Недавно эта эндоскопическая операция стала использоваться у взрослых пациентов для лечения пареза желудка. В настоящей публикации авторы впервые демонстрируют технику и краткосрочные результаты G-POEM у младенца. Пероральная подслизистая пилоромиотомия была впервые проведена в нашей больнице в августе 2018 г. ребенку в возрасте 1 месяца, масса тела (МТ) которого составляла 4200 г. У пациента в течение 5 дней имела место рвота и при поступлении отмечался незначительный дефицит МТ. Диагноз ВП был подтвержден при ультразвуковом исследовании брюшной полости. Толщина мышечного слоя привратника составила 7 мм. Пациенту была выполнена полная эндоскопическая пероральная подслизистая пилоромиотомия. Техника этой операции заключалась в создании подслизистого туннеля на расстоянии 4 см перед привратником и рассечении гипертрофированного мышечного слоя с помощью электрокоагуляционного ножа в виде разреза Рамштедта. По окончании операции было выполнено закрытие разреза слизистой оболочки с использованием специальных зажимов. Длительность оперативного вмешательства составила 65 мин. Интраоперационные осложнения – кровотечение и перфорация слизистой оболочки – отсутствовали. Пациент начал принимать пищу через 6 ч после операции. Время перехода на полное энтеральное питание составило 24 ч. Младенец был выписан из больницы на следующий послеоперационный день в хорошем состоянии. Во время наблюдения мы не регистрировали ранние и поздние послеоперационные осложнения – рецидив и неполную миотомию. На теле пациента отсутствовали даже минимальные рубцы. Таким образом, пероральная подслизистая пилоромиотомия представляет собой технически осуществимую, безопасную и успешную процедуру лечения врожденного гипертрофированного пилоростеноза у новорожденных и младенцев. Необходимо провести дополнительное сравнительное исследование, чтобы сопоставить преимущества этого метода с лапароскопической пилоромиотомией.

Ключевые слова: *младенцы, врожденный пилоростеноз, пероральная эндоскопическая миотомия желудка, G-POEM.*

Контактная информация:
Козлов Юрий Андреевич – зав. отд. хирургии новорожденных ОГАУЗ ИМДКБ г. Иркутска, проф. каф. детской хирургии ГБОУ ВПО ИГМУ, проф. каф. детской хирургии ГБОУ ВПО ИГМАПО
Адрес: Россия, 664009, г. Иркутск, ул. Советская, 57
Тел.: (4395) 229-15-66, E-mail: yuriherz@hotmail.com
Статья поступила 16.08.18,
принята к печати 21.09.18.

Contact Information:
Kozlov Yuriy Andreevich – head of Surgery of Newborns Department, City Ivano-Matreninskaya Children's Clinical Hospital; prof. of Pediatric Surgery Department, Irkutsk State Medical Academy of Postgraduate Education
Address: Russia, 664009, Irkutsk, Sovetskaya str., 57
Tel.: (4395) 229-15-66, E-mail: yuriherz@hotmail.com
Received on Aug. 16, 2018,
submitted for publication on Sep. 21, 2018.

Цит.: Ю.А. Козлов, А.А. Смирнов, В.А. Новожилов, А.А. Распутин, П.А. Барадиева, К.А. Ковальков, Н.И. Михайлов. Пероральная эндоскопическая миотомия желудка (G-POEM) у пациента с врожденным гипертрофическим пилоростенозом – первый клинический опыт. Педиатрия. 2018; 97 (5): 8–13.

Y.A. Kozlov[1,2,3], A.A. Smirnov[4], V.A. Novozhilov[1,2,3], A.A. Rasputin[1], P.A. Baradieva[1], K.A. Kovalkov[5], N.I. Mikhailov[1]

GASTRIC PERORAL ENDOSCOPIC MYOTOMY (G-POEM) IN A PATIENT WITH CONGENITAL HYPERTROPHIC PYLORIC STENOSIS – THE FIRST CLINICAL EXPERIENCE

[1]City Ivano-Matreninskaya Children's Clinical Hospital, Irkutsk; [2]Irkutsk State Medical Academy of Postgraduate Education; [3]Irkutsk State Medical University; [4]Pavlov First Saint Petersburg State Medical University, St. Petersburg; [5]Children's City Clinical Hospital, Kemerovo, Russia

Congenital pyloric stenosis (CPS) in newborns and infants is traditionally treated with laparoscopy. As an alternative to surgical pyloromyotomy, a new technique, peroral submucosal pyloromyotomy or gastric peroral endoscopic myotomy (G-POEM), was proposed for the treatment of CPS. Recently, this endoscopic operation has been used in adult patients for the treatment of gastric paresis. In this publication, authors demonstrate for the first time the technique and short-term results of G-POEM in a newborn. G-POEM was first performed in our hospital in August 2018 in the child aged 1 month, whose body weight (BW) was 4200 g. The patient had vomiting for 5 days and a slight deficit of BW on admission. The diagnosis of CPS was confirmed by ultrasound examination of the abdominal cavity. The thickness of pylorus muscular layer was 7 mm. The patient underwent G-POEM. The technique of this operation included the creation of submucosal tunnel at a distance of 4 cm in front of the pylorus and dissection of the hypertrophied muscular layer with electrocoagulation knife in the form of a Ramstedt's incision. At the end of the surgery the mucosal incision was closed using special clamps. Surgery duration was 65 minutes. There were no intraoperative complications – bleeding or mucous perforation. The patient was fed 6 hours after the surgery. The time for switching to full enteral feeding was 24 h. The newborn was discharged from the hospital on the next postoperative day in good condition. During the observation, we did not record early and late postoperative complications, relapse or incomplete myotomy. On the patient's body there were no even minimal scars. Thus, G-POEM is a technically feasible, safe and successful procedure for the treatment of congenital hypertrophied pyloric stenosis in newborns and infants. An additional comparative study is needed to compare the advantages of this method with laparoscopic pyloromyotomy.

Keywords: *infants, congenital pyloric stenosis, gastric peroral endoscopic myotomy, G-POEM.*

Quote: *Y.A. Kozlov, A.A. Smirnov, V.A. Novozhilov, A.A. Rasputin, P.A. Baradieva, K.A. Kovalkov, N.I. Mikhailov. Gastric peroral endoscopic myotomy (G-POEM) in a patient with congenital hypertrophic pyloric stenosis – the first clinical experience. Pediatria. 2018; 97 (5): 8–13.*

Более 100 лет назад немецкий хирург Conrad Ramstedt определил долгосрочную стратегию хирургического лечения врожденного гипертрофического пилоростеноза (ВГП) [1]. Предложенная им фантастически простая идея внеслизистого продольного рассечения привратника стала «золотым» стандартом лечения этого заболевания. Операция Ramstedt обеспечивает себе клинический успех до настоящего времени и является одной из немногих операций-долгожителей, сохранившейся до сегодняшнего дня в неизменном виде. Эта простая, изящная и недорогая операция стала настолько эффективной, что была описана как «одна из самых легких и приятных процедур, выполненных когда-либо детскими хирургами» [2]. За все время своего существования внеслизистая пилоромиотомия практически не претерпела изменений, исключая трансформацию хирургического доступа от лапаротомии к лапароскопии. ВГП продолжает очаровывать и волновать детских хирургов, заставляя многих из них искать альтернативные способы лечения, например, консервативное лечение с использованием атропина и однопортовую лапароскопическую хирургию, в надежде найти еще менее инвазивный способ лечения, чем существующие в настоящее время.

Совершенно недавно в висцеральной хирургии у взрослых появились научные открытия, которые несомненно изменили курс развития современной гастроэнтерологии. Японский хирург Haruhiro Inoue в 2008 г. предложил альтернативу хирургической миотомии Heller в виде пероральной эндоскопической миотомии – POEM (от англ. PerOral Endoscopic Myotomy) [3]. Эта операция быстро завоевала популярность среди хирургов гастроэнтерологического профиля всего мира и продемонстрировала результаты, сопоставимые с классической хирургической миотомией, обладая несомненно важными качествами

– снижением боли и отсутствием рубцов. В настоящее время принцип эндоскопической подслизистой туннельной диссекции (от англ. Endoscopic Submucosal Tunnel Dissection – ESTD) был распространен и на другие отделы пищеварительного тракта. В 2013 г. M. Khashab сообщил об использовании желудочной POEM (G-POEM) для лечения пареза желудка у взрослых больных [4].

В настоящем сообщении мы демонстрируем первый опыт применения пероральной эндоскопической пилоромиотомии у младенца в возрасте 1 месяца жизни с ВГП.

В Центре хирургии новорожденных г. Иркутска находился на лечении пациент в возрасте 1 месяца жизни с ВГП. Гестационный возраст больного составил 40 недель. Масса тела (МТ) при рождении составляла 3600 г. На протяжении 5 дней отмечалась рвота, МТ при поступлении 4200 г (дефицит МТ 100 г). Диагноз ВГП был подтвержден при ультразвуковом исследовании брюшной полости. Толщина мышечного слоя привратника составила 7 мм, а его протяженность – 20 мм.

Младенцу была проведена операция пероральной подслизистой пилоромиотомии или G-POEM. Методы желудочной POEM и пищеводной POEM одинаковы и состоят из этапов подслизистой инъекции, разреза слизистой оболочки (СО), подслизистого туннелирования, миотомии и герметизации СО. Процедуру выполняли под общей анестезией с интубацией трахеи. Пациент располагался на операционном столе в положении на спине. Для основной процедуры пилоромиотомии использовали гастроскоп Pentax EG 16-K10 диаметром 5,4 мм и инструментальным каналом 2 мм. Перед началом операции из желудка путем орошения и аспирации удаляли остатки молочной смеси и слюны. Пилорический канал был сомкнут и не открывался при инсуффляции CO2 (рис. 1).

Этот газ использовали в течение всей процедуры для минимизации эффекта пневмоперитонеума в случае попадания CO2 в брюшную полость при повреждении брюшины. Для улучшения изображения применяли прозрачный колпачок, который размещали на торце эндоскопа. После этого в области большой кривизны в 4 см от пилорического канала производили подслизистую инъекцию 3 мл гипертонического солевого раствора, смешанного с индигокармином (рис. 2).

Как и в случае с классическим POEM, на месте первоначальной подслизистой инъекции выполняли разрез СО длиной около 8 мм с использованием эндоскопического игольчатого ножа (рис. 3).

Параметры смешанного тока на электрохирургическом блоке ERBE VIO 300D (ERBE, Tübingen, Germany) в режиме EndoCut I составляли 2:3:3. После разреза СО желудка эндоскоп вводили в подслизистый слой. Первоначально размещение оптической системы в подслизистом слое сопровождается трудностями, однако с этим не следует спешить, чтобы предотвратить кровотечение или разрыв СО, которые будут препятствовать последующим действиям. После введения дополнительного объема жидкости производили подслизистое туннелирование (рис. 4) по направлению к пилорусу с использованием того же смешанного тока или режима мягкой коагуляции Soft Coag (эффект 2, мощность 40 Вт).

Рис. 1. Вид пилорического канала до операции.

Рис. 2. Подслизистая инъекция раствора с метиленовым синим.

Рис. 3. Рассечение СО желудка.

Для безопасного и быстрого туннелирования и предотвращения повреждения СО использовали инъекцию достаточного объема раствора, как и в случае с POEM. В отличие от туннелирования в пищеводе, определение правильного направления формирования тоннеля непросто, и может потребоваться несколько попыток выхода из туннеля и повторного входа для распознавания контуров подслизистого канала. Сфинктер идентифицировался как белесоватый плотный пучок циркулярных мышечных волокон. Миотомию производили в антеградном направлении на протяжении всей длины гипертрофированного привратника, определенной до операции с помощью ультразвука, т.е. на протяжении 20 мм (рис. 5).

Разрез мышцы привратника ограничивали внутренними циркулярными волокнами, в стремлении не повредить продольные волокна или висцеральную брюшину. Однако эта грань достаточна тонка, поэтому в итоге разрез получился на всю толщину мышечного слоя (рис. 6).

Затем производили смену гастроскопа на аппарат большего диаметра Pentax EG 29-i10 с диаметром инструментального канала 3,2 мм и производили аппликацию клипс на края разреза СО желудка (рис.

Рис. 4. Создание подслизистого тоннеля.

Рис. 5. Рассечение циркулярных мышечных волокон привратника.

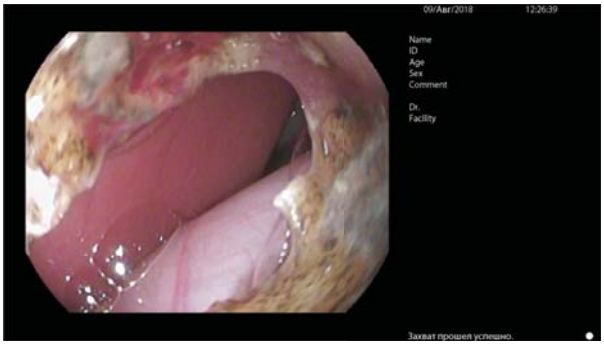

Рис. 6. Полное рассечение мышечного слоя привратника.

7). После герметизации отверстия СО выполняли контроль эффективности выполненной пилоромиотомии путем визуализации расширенного просвета пилорического канала (рис. 8).

Оперативное время пероральной подслизистой пилоромиотомии составило 65 мин. Интраоперационные осложнения – кровотечение и перфорация СО – отсутствовали. Мы не обнаружили побочных кардиореспираторных эффектов этой процедуры на организм младенца. На протяжении всей операции регистрировались нормальные показатели газообмена и гемодинамики. Пациент начал принимать пищу через 6 ч после операции. Время перехода на полное энтеральное питание составило 24 ч. Младенец был выписан из больницы на следующий послеоперационный день в хорошем состоянии. Во время наблюдения мы не регистрировали ранние или поздние послеоперационные осложнения – рецидив и неполную миотомию. На теле пациента отсутствовали даже минимальные рубцы.

Обсуждение

Обычная лапаротомия долгое время была золотым стандартом для выполнения операций на органах брюшной полости у детей. Но такие осложнения, как раневая инфекция, вентральные грыжи, спайки, послеоперационная боль и медленное выздоровление, проложили путь к появлению лапароскопической хирургии. В начале XXI столетия лапароскопические хирургические процедуры уже имели преимущество перед обычной лапаротомией, поскольку уровень послеоперационных осложнений был намного меньше по сравнению с открытым хирургическим вмешательством. Но даже эти операции не были лишены осложнений. Эндоскопические процедуры в отличии от лапароскопии имеют очень низкую частоту осложнений или практически лишены их.

Выполнить любую операцию без видимого разреза всегда руководило передовыми хирургами. Эти надежды частично оправдались с появлением NOTES (англ. Natural orifice translumenal endoscopic surgery) – транслюминальной эндоскопической хирургии через естественные отверстия тела человека. Этот метод позволяет получить доступ к органам брюшной полости через естественные отверстия (полость рта, прямая кишка, влагалище и мочевой пузырь) без прохождения передней брюшной стенки и объединяет навыки эндоскопии, гастроэнтерологии и минимально инвазивной хирургии. Одним из важных прорывов в NOTES было использование технологии эндоскопической подслизистой туннельной диссекции (от англ. Endoscopic Submucosal Tunnel Dissection ESTD), которая позволяет разделить место входа в тоннель со стороны СО и зоны манипуляций, предупреждая развитие хирургической инфекции [5]. Эта техника быстро распространилась и стала приме-

Рис. 7. Герметизация разреза СО путем наложения клипс.

Рис. 8. Вид привратника после выполнения подслизистой пилоромиотомии.

няться в том числе для лечения ахалазии (POEM) [3] и гастропареза (Gastric POEM – G-POEM) [4]. Подслизистая миотомия является основным принципом таких операций. Однако широкого распространения процедур подслизистой миотмии в педиатрической популяции не произошло из-за редкости этих патологических состояний у детей.

Однако другое заболевание – врожденный пилоростеноз (ВП), которое принято лечить с помощью миотомии, встречается достаточно часто у младенцев. Частота ВП различается в разных географических регионах и этнических популяциях. Так, в странах Юго-Восточной Азии и Китае заболеваемость ВП составляет 0,5:1000, в то время как в странах США и Европы гипертрофия привратника у маленьких пациентов регистрируется примерно в 4 раза чаще и составляет 2–4 случая на 1000 новорожденных [6–10].

Главным патологическим звеном возникновения ВП является постепенная, достаточно быстрая, развивающаяся на протяжении нескольких дней, гипертрофия мышечного слоя привратника, которая приводит к постепенной обструкции его канала [11]. Происхождение мышечной гипертрофии, несмотря на большое количество научных исследований, остается неизвестным.

Эволюция способов лечения ВП прошла стадии вертикального срединного разреза, субкостального разреза [12], поперечной лапаротомии с рассечением прямых мышц живота [13], поперечного чревосечения с диссекцией мышечного слоя [14] и околопупочного разреза [15], сохраняя при этом неизменным принцип внеслизистого рассечения мышечного слоя, предложенный C. Ramstedt [16]. Внедрение эндохирургической техники для лечения ВГП стало возможным благодаря J. Alain и D. Grousseau [17], которые опубликовали в 1991 г. первый опыт проведения у 10 детей лапароскопической пилоромиотомии. Затем техника операции была усовершенствована и детализирована K. Tan и S. Rothenberg [2], которые, используя два инструментальных порта, через правый фиксировали привратник, а через левый выполняли миотомию. Эволюционным шагом в лечении ВП стало внедрение единого лапароскопического доступа. Первый опыт использования однопортовой пилоромиотомии принадлежит группе ученых из детского госпиталя штата Алабама (США) и детской больницы г. Иркутска (Россия) [18–22].

С тех пор, как была проведена первая лапароскопическая пилоромиотомия, прошло более 25 лет. Потенциальные преимущества лапароскопической пилоромиотомии были описаны как более короткое пребывание пациентов в госпитале, улучшенная косметичность и быстрое послеоперационное восстановление [16, 23–26].

Однако ни в одном из них осложнения не рассматривались как основной результат лечения. Для того, чтобы доказать, что миниинвазивная хирургия – лучшая операционная техника, с точки зрения послеоперационных осложнений, M. Oomen в научном обзоре суммировал результаты рандомизированных серий наблюдений, посвященных сравнению минимально инвазивного и открытого лечения ВП, главным образом сосредотачивающихся на осложнениях (перфорация СО и неадекватная миотомия), которые нуждаются в повторном хирургическом вмешательстве [27]. Итоги сравнения не показали явной выгоды лапароскопической процедуры по сравнению с открытой операцией. По данным различных авторов, интраоперационные ранения СО во время пилоромиотомии возникают примерно в 3,7–5% случаев [28, 29].

Сравнивая лапароскопическую и открытую миотомию, многие авторы демонстрируют высокий процент неудач в группе минимально инвазивного лечения гипертрофического пилоростеноза. При эндохирургическом лечении пилоростеноза отсутствует прямой тактильный контакт с увеличенным привратником, вследствие чего затруднена оценка границ гипертрофии. По данным A. Yagmurlu, у 2,2% пациентов из группы лапароскопической пилоромиотомии регистрировалась неполная миотомия, в то время как в группе открытого лечения успешная диссекция была достигнута в 100% случаев [30]. Таким образом, в ходе довольно продолжительного опыта выполнения минимально инвазивных операций стало понятно, что лапароскопическая пилоромиотомия является продвинутой в косметическом плане версией хирургического лечения ВП.

Идея эндоскопической пилоромиотомии с использованием подслизистой туннельной диссекции у больных с ВП у авторов этого исследования в ходе наблюдений за процедурой пероральной эндоскопической миотомии, которая проводилась в нашем госпитале у подростка с ахалазией пищевода. Доминирующий фактор патологического процесса в виде сужения просвета пищеварительного тракта в результате длительного сокращения или гипертрофии мышечного слоя является общим для этих двух заболеваний. Знакомство с литературой показало, что с недавнего времени эндоскопическая пилоромиотомия стала применяться у взрослых пациентов в основном с гастропарезом на фоне сахарного диабета. Эта операция получила название G-POEM. Технически G-POEM мало чем отличается от пищеводного POEM и состоит в рассечении циркулярных мышечных волокон, ограничивающих проходимость пищевода и желудка. G-POEM более привлекательна для пациентов. Пероральная эндоскопическая операция является менее болезненной процедурой, поскольку при выполнении этой минимально инвазивной операции нет необходимости в инвазивной хирургической процедуре, сопровождающейся нанесением разрезов на брюшной стенке. Кроме того, она не сопровождается гемодинамическими и респираторными эффектами со сторо-

ны детского организма, которые возникают на фоне инсуффляции углекислого газа.

Заключение

Описание клинического случая является первым упоминанием об использовании пероральной эндоскопической пилоромиотомии для лечения ВП у младенцев. В исследовании продемонстрировано, что перенос технологии эндоскопической подслизистой туннельной диссекции и подслизистой пилоромиотомии возможен у педиатрических пациентов раннего возраста. Технические аспекты создания подслизистого тоннеля, рассечения мышечного слоя привратника и герметизации разреза СО требуют обсуждения.

Пероральная подслизистая пилоромиотомия представляет собой технически осуществимую, безопасную и успешную процедуру лечения ВГП у новорожденных и младенцев. Необходимо провести дополнительное сравнительное исследование, чтобы сопоставить преимущества этого метода с лапароскопической пилоромиотомией.

Конфликт интересов: *авторы статьи подтвердили отсутствие финансовой поддержки исследования, о которой необходимо сообщить.*

Kozlov Y.A. 0000-0003-2313-897X
Novozhilov V.A. 0000-0002-9309-6691
Rasputin A.A. 0000-0002-5690-790X
Baradieva P.A. 0000-0002-5463-6763
Kovalkov K.A. 000-0001-6126-4198

Литература

1. *Ramstedt C.* Zur Operation der angeborenen Pylorusstenose. Med. Klin. 1912; 8: 1702.

2. *Rothenberg S.* Laparoscopic pyloromyotomy: the slice and pull technique. Pediatric Endosurgery and Innovative Techniques. 1997; 1: 39–41.

3. *Inoue H, Minami H, Kobayashi Y, Sato Y, Kaga M, Suzuki M, Satodate H, Odaka N, Itoh H, Kudo S.* Peroral endoscopic myotomy (POEM) for esophageal achalasia. Endoscopy. 2010; 42: 265–271.

4. *Khashab M, Stein E, Clarke J, Saxena P, Kumbhari V, Chander Roland B, Kalloo A, Stavropoulos S, Pasricha P, Inoue H.* Gastric peroral endoscopic myotomy for refractory gastroparesis: first human endoscopic pyloromyotomy (with video). Gastrointest. Endosc. 2013; 78: 764–768.

5. *Eleftheriadis N, Inoue H, Ikeda H, Onomaru M, Maselli R, Santi G.* Submucosal tunnel endoscopy: Peroral endoscopic myotomy and peroral endoscopic tumor resection. World J. Gastrointest. Endosc. 2016; 8: 86–103.

6. *Козлов Ю.А., Новожилов В.А., Юрков П.С., Милюкова Л.П., Алейникова Н.Г., Кузнецова С.Н., Кононенко М.И.* Лапароскопическая пилоромиотомия. Детская хирургия. 2006; 5: 15–17.

7. *Козлов Ю.А., Новожилов В.А., Распутин А.А., Ковальков К.А., Чубко Д.М., Барадиева П.Ж., Звонков Д.А., Тимофеев А.Д., Очиров Ч.Б., Распутина Н.В., Ус Г.П., Кузнецова Н.Н.* Врожденный гипертрофический пилоростеноз: эволюция хирургического доступа. Педиатрия. 2017; 96 (3): 130–137.

8. *Spicer RD.* Infantile hypertrophic pyloric stenosis: a review. Br. J. Surg. 1982; 69: 128–135.

9. *MacMahon B.* The continuing enigma of pyloric stenosis of infancy: a review. Epidemiology. 2006; 17: 195–201.

10. *Huang IF, Tiao MM, Chiou CC, Shih HH, Hu HH, Ruiz JP.* Infantile hypertrophic pyloric stenosis before 3 weeks of age in infants and preterm babies. Pediatr. Int. 2011; 53: 18–23.

11. *Hernanz-Schulman M, Sells LL, Ambrosino MM, Heller RM, Stein SM, Neblett WW3rd.* Hypertrophic pyloric stenosis in the infant without a palpable olive: accuracy of sonographic diagnosis. Radiology. 1994; 193: 771–776.

12. *Robertson DE.* Congenital Pyloric Stenosis. Ann. Surg. 1940; 112: 687–699.

13. *Bill AH, Hoffman HC, Skinner AL.* The Use of a Transverse Incision Over the Liver and of Preoperative Potassium in the Care of Hypertrophic Pyloric Stenosis. Am. J. Surg. 1963; 106: 511–516.

14. *Randolph JG.* The Evolution of an Ideal Surgical Incision for Pyloric Stenosis. Arch. Surg. 1966; 93: 489–491.

15. *Tan KC, Bianchi A.* Circumumbilical incision for pyloromyotomy. Br. J. Surg. 1986; 73: 399.

16. *Alain JL, Grousseau D, Terrier G.* Extramucosal Pylorotomy by Laparoscopy. J. Pediatr. Surg. 1991; 26: 1191–1192.

17. *Hansen EN, Muensterer OJ, Georgeson KE, Harmon CM.* Single-incision pediatric endosurgery: lessons learned from our first 224 laparoendoscopic single-site procedures in children. Pediatr. Surg. Int. 2011; 27: 643–648.

18. *Muensterer OJ, Adibe OO, Harmon CM, Chong A, Hansen EN, Bartle D, Georgeson KE.* Single-incision laparoscopic pyloromyotomy: initial experience. Surg. Endosc. 2010; 24: 1589–159.

19. *Kozlov JU, Novozhilov V, Podkamenev A, Rasputin A, Veber I, Solov'ev A, Yurkov P.* Single-incision laparoscopic surgery for pyloric stenosis. Ped. Surg. Intern. 2012; 28: 347–350.

20. *Козлов Ю.А., Новожилов В.А., Распутин А.А., Подкаменев А.В., Юрков П.С., Краснов П.А., Соловьев А.А., Алейникова Н.Г., Сыркин Н.В., Краснова М.И., Кононенко М.И., Вебер И.Н., Поваринцев К.О., Степанова Ю.А., Поваринцева О.В.* Первый опыт использования однопортовой лапароскопической пилоромиотомии у новорожденных: предварительные результаты. Российский вестник детской хирургии, анестезиологии и реаниматологии. 2011; 2: 15–20.

21. *Козлов Ю.А., Новожилов В.А., Распутин А.А.* Применение единого лапароскопического доступа в лечении больных с врожденным гипертрофическим пилоростенозом. Эндоскопическая хирургия. 2013; 5: 11–15.

22. *St Peter SD, Holcomb GW, III, Calkins CM, Murphy JP, Andrews WS, Sharp RJ, Snyder CL, Ostlie DJ.* Open versus laparoscopic pyloromyotomy for pyloric stenosis: a prospective, randomized trial. Ann. Surg. 2006; 244: 363–370.

23. *Sola JE, Neville HL.* Laparoscopic vs open pyloromyotomy: a systematic review and meta-analysis. J. Pediatr. Surg. 2009; 44: 1631–1637.

24. *Hall NJ, Pacilli M, Eaton S, Reblock K, Gaines BA, Pastor A, Langer JC, Koivusalo AI, Pakarinen MP, Stroedter L, Beyerlein S, Haddad M, Clarke S, Ford H, Pierro A.* Recovery after open versus laparoscopic pyloromyotomy for pyloric stenosis: a double-blind multicentre randomised controlled trial. Lancet. 2009; 373: 390–398.

25. *Costanzo C, Vinocur C, Berman L.* Postoperative outcomes of open versus laparoscopic pyloromyotomy for hypertrophic pyloric stenosis. J. Surg. Res. 2018; 224: 240–244. doi: 10.1016/j.jss.2017.08.040. Epub 2018 Jan

26. *Oomen M, Hoekstra L, Bakx R, Ubbink DT, Heij HA.* Open versus laparoscopic pyloromyotomy for hypertrophic pyloric stenosis: a systematic review and meta-analysis focusing on major complications. Surg. Endosc. 2012; 26: 2104–2110.

27. *Adibe OO, Nichol PF, Flake AW, Mattei P.* Comparison of outcomes after laparoscopic and open pyloromyotomy at a high-volume pediatric teaching hospital. J. Pediatr. Surg. 2006; 41: 1676–1678.

28. *Ploeg M, Keyzer-Dekker C, Sloots C, van de Ven C, Meeussen C, Wijnen R, Vlot J.* Implementation of a Quality Control System for Laparoscopic Pyloromyotomy in Hypertrophic Pyloric Stenosis: Hurdles and Pitfalls. Eur. J. Pediatr. Surg. 2018 Aug 7. doi: 10.1055/s-0038-1667039. [Epub ahead of print]

29. *Yagmurlu A, Barnhart DC, Vernon A, Georgeson KE, Harmon CM.* Comparison of the incidence of complications in open and laparoscopic pyloromyotomy: a concurrentsingle institution series. J. Pediatr. Surg. 2004; 39: 292–296.