8. *Хаспеков Д.В., Ольхова Е.Б., Топилин О.Г., Сафин Д.А., Ткаченко Н.В., Соколов Ю.Ю.* Современные методы диагностики и лечения деструктивной пневмонии у детей. Российский вестник детской хирургии, анестезиологии и реаниматологии. 2015; 5 (2): 11.

9. *Татур А.А., Пландовский А.В.* Эмпиемы плевры: учебно-методическое пособие. Минск: БГМУ, 2014: 10–11.

10. *Бобровников А.Э., Алексеев А.А.* Новые технологии хирургического лече-ния пострадавших от ожогов. Сборник научных трудов II съезда комбустиологов России. М.: Изд-во ФГБУ «Институт хирургии им. А.В. Вишневского Росмедтехнологий», 2008: 330–331.

11. *Budkevich LI, Astamirova TS, Soshkina VV.* Application of the hydrosurgical system «Versajet» in the children burn center. Burns. 2011; 37 (1): 23.

12. *Батаев С.М., Игнатьев Р.О., Зурбаев Н.Т., Федоров А.К., Молотов Р.С., Богданов А.М., Афаунов М.В.* Способ лечения эмпиемы плевры и фибриноторакса, Патент РФ на изобретение № 2610209 от 29.02.2016.

13. *Atkin L.* Understanding methods of wound debridement. Brit. Jour. of Nurs. 2014; 23 (12): 10–15.

14. *Nowak M.* Hyperbaric oxygen and hydrosurgery combined treatment in burn wounds therapy. Вопросы травматологии и ортопедии. 2012; 2 (3): 111.

15. *Rappl T.* Hydrosurgery-system in burn surgery – indications and applications. InTech, Open Science Open Minds. 2013; 6: 112–115.

16. *Bataev SM, Rozinov VM, Zurbaev NT, Ignatyev RO, Afaunov MV, Fedorov AK, Molotov RS, Mitupov ZB, Karpovich SV, Smirnova SE.* Hydrosurgery for thoracoscopic debridment of pleural cavity in children with fibrinothorax. IPEG's 26th Annual Congress for Endosurgery in Children in conjunction with the British Association of Pediatric Surgeon, 2017: 94–95.

17. *Bataev SM, Rozinov VM, Ignatyev RO, Zurbaev NT, Fedorov AK, Molotov RS, Afaunov MV, Tkachenko BA, Plotnikov NA, Pilyutic SV.* Thoracoscopic hydrosurgery in patient with pleural empyema. Prelimenary experience. 5th world congress of pediatric surgery. World Federation of Associations of Pediatric Surgeons, 2016; Absract book: 209.

© Коллектив авторов, 2017

DOI: 10.24110/0031-403X-2018-97-2-117-121
https://doi.org/10.24110/0031-403X-2018-97-2-117-121

Е.В. Губина, Д.В. Рыжиков, В.Т. Подорожная, И.А. Кирилова, А.В. Андреев, М.А. Садовой, Н.Г. Фомичев, А.В. Бондаренко, Л.М. Афанасьев, А.С. Ревкович, Е.В. Сенченко

ХИРУРГИЧЕСКОЕ ЛЕЧЕНИЕ ОСТЕОИД-ОСТЕОМ У ДЕТЕЙ И ПОДРОСТКОВ

ФГБУ «Новосибирский научно-исследовательский институт травматологии и ортопедии им. Я.Л. Цивьяна» МЗ РФ, г. Новосибирск; Краевое ГБУЗ «Краевая клиническая больница скорой медицинской помощи», г. Барнаул; ФГБУПУ «Научно-клинический центр охраны здоровья шахтеров» МЗ РФ, г. Ленинск-Кузнецкий, РФ

В статье приведены клинические случаи лечения пациентов с доброкачественной опухолью – остеоид-остеомой – различной локализации. Пациенты оперировались в отделении детской ортопедии № 2 Новосибирского НИИТО в период с 2009 по 2017 гг. Всего были пролечены 7 пациентов: 3 мальчика и 4 девочки в возрасте 3–15 лет. Ни у одного из пациентов остеоид-остеома не была диагностирована первично на амбулаторном этапе. Во всех наблюдениях патологический очаг выявлялся в одной кости, либо ее сегменте: в одном случае – в седалищной кости, в одном – в половине дужки позвонка, в одном – в шейке бедренной кости, в одном – в межвертельной зоне бедренной кости, в 3 – в большеберцовой кости. Хирургическое лечение заключалось в резекции патологического очага вместе с зоной склероза. Расхождений клинического и послеоперационного гистологического диагнозов не отмечалось ни в одном из наблюдений. Послеоперационных осложнений не было. Излечение достигнуто в 100% случаев при сроках послеоперационного наблюдения до 7 лет. Сделан вывод о диагностической ценности на амбулаторном этапе упорного болевого синдрома, усиливающегося в ночное время и ослабевающего при приеме малых доз аспирина. Статья будет полезна ортопедам, педиатрам, хирургам, неврологам.

Ключевые слова: *остеоид-остеома, хирургическое лечение, рентгендиагностика, дети.*

Цит.: *Е.В. Губина, Д.В. Рыжиков, В.Т. Подорожная, И.А. Кирилова, А.В. Андреев, М.А. Садовой, Н.Г. Фомичев, А.В. Бондаренко, Л.М. Афанасьев, А.С. Ревкович, Е.В. Сенченко. Хирургическое лечение остеоид-остеом у детей и подростков. Педиатрия. 2018; 97 (2): 117–121.*

Контактная информация:
Губина Елена Владимировна – к.м.н., врач травматолог-ортопед высшей категории, отделение детской ортопедии № 2 ФГБУ «Новосибирского НИИТО им. Я.Л. Цивьяна» МЗ РФ
Адрес: Россия, 630091, г. Новосибирск, ул. Фрунзе, 17
Тел.: (383) 363-31-31, **E-mail:** EGubina@niito.ru
Статья поступила 14.08.17, принята к печати 30.01.18.

Contact Information:
Gubina Elena Vladimirovna – Ph.D., traumatologist-orthopedist of the highest category, Pediatric Orthopedics Department № 2 of Novosibirsk Research Institute of Traumatology and Orthopedics named after Ya.L. Tsivyan
Address: Russia, 630091, Novosibirsk, Frunze str., 17
Tel.: (383) 363-31-31, **E-mail:** EGubina@niito.ru
Received on Aug. 14, 2017, submitted for publication on Jan. 30, 2018.

E.V. Gubina, D.V. Ryzhikov, V.T. Podorozhnaya, I.A. Kirilova, A.V. Andreev, M.A. Sadovoy, N.G. Fomichev, V.A. Bondarenko, L.M. Afanasiev, A.S. Revkovich, E.V. Senchenko

SURGICAL TREATMENT OF OSTEOID OSTEOMAS IN CHILDREN AND ADOLESCENTS

Novosibirsk Research Institute of Traumatology and Orthopedics named after Ya.L. Tsivyan, Novosibirsk; Regional Clinical Hospital of Emergency Medical Care, Barnaul; Scientific Clinical Center for Miners' Health Protection, Leninsk-Kuznetskiy, Russia

The article presents clinical cases of treatment of patients with benign tumor (osteoid osteoma) with different localization. Patients were operated in the Pediatric Orthopedics Department № 2 of Novosibirsk Research Institute of Traumatology and Orthopedics in 2009–2017. 7 patients were treated: 3 boys and 4 girls aged 3–15 years. In none of the patients osteoid osteoma was diagnosed primarily on outpatient stage. In all cases, the pathological focus was revealed in one bone, or in its segment: in one case – in the ischium bone, in one – in the half of the vertebral arch, in one – in the femur neck, in one – in the femur intervertebral zone, in three – in the tibia. Surgical treatment included resection of the pathological focus along with the sclerosis zone. There was no discrepancy in clinical and postoperative histological diagnoses in any of cases. There were no postoperative complications. Cure was achieved in 100% of cases with postoperative follow-up of up to 7 years. Authors make a conclusion about diagnostic value of persistent pain syndrome at outpatient stage, which intensifies at night and weakens with small aspirin doses. The article will be useful to orthopedists, pediatricians, surgeons, neurologists.

Keywords: *osteoid osteoma, surgical treatment, X-ray diagnostics, children.*

Quote: *E.V. Gubina, D.V. Ryzhikov, V.T. Podorozhnaya, I.A. Kirilova, A.V. Andreev, M.A. Sadovoy, N.G. Fomichev, V.A. Bondarenko, L.M. Afanasiev, A.S. Revkovich, E.V. Senchenko. Surgical treatment of osteoid osteomas in children and adolescents. Pediatria. 2018; 97 (1): 117–121.*

Остеоид-остеома (ОО) – доброкачественная опухоль, состоящая из активных костных клеток остеобластов без атипичных признаков [1–3]. ОО встречаются в 4–11% случаев всех доброкачественных опухолей кости. До 80% случаев приходятся на возраст до 25 лет. У мужчин ОО диагностируется в 4 раза чаще [1, 2, 4–7]. Обычно размеры опухоли не превышают 1 см в диаметре.

По расположению выделяется 3 вида ОО:

- кортикальная ОО (располагается в надкостнице, встречается в 80% случаев);
- внутрисуставная или околосуставная (чаще всего встречается в шейке бедренной кости, кистях и стопах, в позвоночнике);
- поднадкостничная (встречается преимущественно в межвертельной области бедренной кости, костях кистей, стоп, особенно часто в шейке таранной кости).

Мультицентрическая или многоочаговая ОО возникает крайне редко. Располагается преимущественно в диафизах или метафизах длинных трубчатых костей (65%), в фалангах (20%) или позвоночнике (10%) [1, 8].

Опухоль характеризуется высокой степенью оссификации, в центральной ее части формируется богатое сосудами ядро, а вокруг очага поражения происходит формирование новой костной ткани. Эта склерозированная костная ткань не имеет опухолевой природы и является проявлением реактивного костеобразования [1, 9].

Для ОО нехарактерна безболевая форма [9, 10]. Наибольшую диагностическую ценность представляет именно постепенно нарастающий (до интенсивного) болевой синдром. Боли усиливаются в ночное время, а прием небольших доз аспирина значительно уменьшает боль [8]. В этиологии болевого синдрома участвуют вырабатываемые простагландины и постоянное растяжение надкостницы с раздражением ее нервных окончаний [10, 11].

При околосуставной локализации ОО боль может иррадиировать в соседний сустав. В этом случае диагностируются синовиит, нарушение походки, контрактура сустава, а при длительном течении возможны вторичные нейротрофические нарушения в виде гипотрофии мягких тканей [10].

Поражения позвонков проявляются ограничением движений в позвоночнике на фоне болевого синдрома, защитное напряжение мышц на стороне противоположной пораженной с формированием вынужденной позы. Могут отмечаться невралгии и плексит [2, 8, 12].

При подозрении на ОО проводится дифференциальная диагностика с остеомиелитом, туберкулезом, остеогенной саркомой, абсцессом Броди, юкстакортикальной хондромой, остеомой, метафизарным фиброзным кортикальным дефектом, инфарктом кости [1, 2, 8, 9]. Определяющим в дифференциальной диагностике является морфологическое исследование.

Методы диагностики. Рентгенография пораженного сегмента – первичный метод инструментального обследования, применяемый на амбулаторном этапе. На рентгенограмме

определяется очаг остеолиза в кортикальном слое кости размером с рисовое зерно, окруженный зоной склероза. Нередко кортикальный слой значительно утолщен. При внутрисуставной локализации склероз может отсутствовать. Мультиспиральная компьютерная томография (МСКТ) показана в случаях, когда клиническая картина ОО не подтверждена рентгенологически, а при недостаточной информативности МСКТ показано проведение сцинтиграфии. Диагностическая ценность магнитно-резонансной томографии (МРТ) при ОО признается не всеми авторами [1, 13].

Ниже мы приводим собственный опыт лечения пациентов с ОО. Ни в одном из случаев диагноз ОО не был установлен первично на амбулаторном этапе. У всех пациентов в объем предоперационного обследования включали МСКТ (реконструкции в сагиттальной, аксиальной, фронтальной проекциях, 3D-реконструкции), интраоперационно выполняли ЭОП-маркировку очага поражения, а при «сложных» локализациях применяли компьютерную навигацию.

Публикация приведенных ниже данных была одобрена этическим комитетом Новосибирского научно-исследовательского института травматологии и ортопедии им. Я.Л. Цивьяна при наличии информированного согласия родителей пациентов, включенных в исследование.

Клинический пример 1. Пациент 13 лет. После спортивной травмы диагностирован «ушиб мягких тканей голени», рентгенологическое исследование не проводилось. Несмотря на консервативное лечение (охранительный режим, физиопроцедуры, компрессы и противовоспалительные мази), болевой синдром, усиливающийся ночью, и отек голени сохранялись. В ортопедическом статусе отмечено увеличение объема правой голени в средней и верхней трети. При этом кожные покровы не были изменены, сосудистый рисунок не усилен, периферические лимфоузлы не увеличены. При пальпации и перкуссии пациент отмечал легкую болезненность в средней и верхней трети большеберцовой кости. Нарушений функции смежных суставов, периферических неврологических и двигательных расстройств не наблюдалось. Рентгенологически было выявлено веретенообразное утолщение кортикального слоя протяженностью около 13 см, с участком просветления в центральном отделе, по заднелатеральному контуру большеберцовой кости. По данным МСКТ, в утолщенной кортикальной части кости, во внутреннем слое ближе к костномозговому каналу, обнаружен очаг деструкции. В структуре утолщенного кортикального слоя определялась сосудистая ветвь. В остальной кортикальной части кости структура была гомогенная, наружный контур диафиза четкий, ровный. Структура мягких тканей голени изменена не была. На этапе предоперационного обследования было отмечено ослабление болевого синдрома после приема аспирина.

Пациенту был определен предоперационный диагноз: ОО средней трети правой большеберцовой кости, болевой синдром. Интраоперационно была выполнена резекция одним блоком патологического очага и зоны склероза, дефект замещен костным аллотрансплантантом. Макроскопически было выявлено «гнездо» ОО с участком гиперостоза и склероза костно-мозгового канала. Выполнено рассверливание склерозированного костно-мозгового канала в обоих направлениях, пластика кортикального дефекта аллокостной «соломкой», наложена гипсовая повязка.

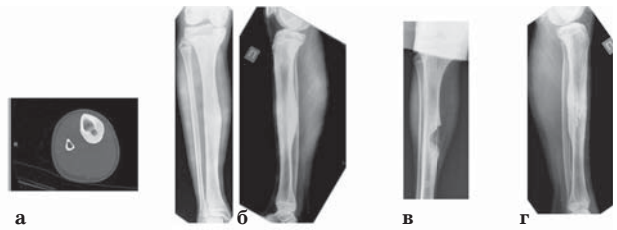

Рис. 1. Клинический пример 1: а – МСКТ голени до операции, б – рентгенография голени до операции, в – рентгенография интраоперационно после пластики аллотрансплантантами дефекта большеберцовой кости, г – рентген-контроль через 12 мес после операции.

Пациент наблюдается в течение 3 лет, диагностировано излечение (рис. 1).

Клинический пример 2. Пациент 9 лет. С 6-летнего возраста появились эпизодические боли в левом тазобедренном суставе (ТБС), к 9 годам сформировался стойкий болевой синдром, не зависящий от времени суток и физической нагрузки, кратковременно купировавшийся приемом нестероидных противовоспалительных препаратов. По месту жительства проводилась дифференциальная диагностика между остеохондропатией головки бедренной кости (болезнь Пертеса) и ювенильным артритом ТБС. Однако рентгенологически данных за болезнь Пертеса выявлено не было. На фоне проводимого консервативного лечения (охранительный режим, физиопроцедуры, медикаментозная терапия) болевой синдром не купировался.

При осмотре ребенок хромал на левую ногу, стоял со сгибанием левой ноги в колене. Также отмечался фиксированный перекос таза влево. При этом посегментная длина нижних конечностей была одинаковой. Пациент отмечал болезненность при перкуссии и пальпации области левого ТБС. Наблюдалось ограничение ротационных движений. Периферические сосудистые и неврологические нарушения не проявлялись, периферические лимфоузлы были интактны.

На рентгенограммах подтверждался перекос таза влево, а в проекции левой седалищной кости на фоне уплотнения костной ткани определялся участок просветления овальной формы, размерами около 10х4 мм. По данным МСКТ, на стороне поражения (слева) бедренная кость была развернута кнаружи. Боковые отделы головки и шейки бедренной кости имели признаки остеопороза. Количество синовиальной жидкости в полости сустава было увеличено, капсула сустава растянута. Структура медиального отдела вертлужной впадины на уровне тела седалищной кости была неоднородной, впадина имела неровные контуры. Мягкие ткани вокруг сустава изменены не были. Справа существенных морфологических изменений ТБС выявлено не было.

Пациенту был поставлен предоперационный диагноз: ОО левой седалищной кости, симптом коксалгии слева, ротационная контрактура левого ТБС. Во время операции при артротомии ТБС были обнаружены проявления синовиита, в дне вертлужной впадины был

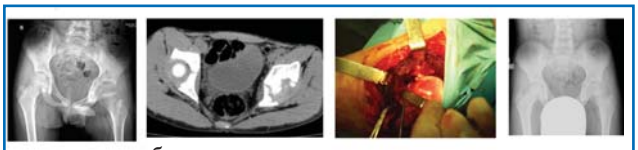

а б в г

Рис. 2. Клинический пример 2: а – рентгенография таза в прямой проекции до операции, б – МСКТ предоперационно, в – интраоперационно дефект в вертлужной впадине – проникновение опухоли в полость сустава, г – рентген-контроль через 12 мес после операции.

выявлен дефект до 5 мм в диаметре. Местоположение зоны дефекта соответствовало данным предоперационной МСКТ. Была выполнена резекция очага поражения, дефект замещен аутокостью. После операции пациенту была назначена разгрузка оперированной конечности до 8 недель. Послеоперационный и восстановительный период протекал без осложнений.

Пациент заочно наблюдается в течение 7 лет, диагностировано излечение (рис. 2).

Клинический пример 3. Пациентка 8 лет. С 3-летнего возраста проходила амбулаторное лечение по поводу реактивного синовиита правого ТБС. В ортопедическом статусе отмечалось отсутствие изменений походки и формы области правого ТБС, однако при нагрузке по оси бедра и пальпации области правого ТБС проявлялась незначительная болезненность, а также была выявлена умеренно выраженная ротационная контрактура. Периферических сосудистых и неврологических нарушений выявлено не было.

При рентгенологическом исследовании был обнаружен дефект овальной формы размерами 1,1x0,7 см, с четким ровным контуром и пояском склероза по периферии, в наружном отделе шейки правой бедренной кости. МСКТ предоперационно показала, что в области верхнего края шейки правой бедренной кости имеется дефект костной ткани овальной формы с неровными, четкими контурами, окруженный зоной остеосклероза, размерами 10x7 мм, а в полости правого ТБС – умеренное скопление жидкости. Контуры головок бедренных костей при этом ровные, четкие, структура не изменена.

Был поставлен предоперационный диагноз: ОО шейки правой бедренной кости, реактивный синовиит, синдром коксалгии справа. Интраоперационно при артротомии ТБС выделилось около 10 мл синовиальной жидкости вязкой консистенции желтого цвета. Синовиальная капсула имела признаки хронического воспаления: была темного цвета, «ворсинчатая». Было проведено удаление образования (макроскопически было выявлено «гнездо» в толще кости со склерозированным ободком и желеподобным содержимым соломенного цвета в центре). После операции был назначен охранительный режим с разгрузкой на шине Беллера.

Пациентка наблюдается в течение 4 лет, диагностировано излечение (рис. 3).

Клинический пример 4. Пациентка 7 лет. На амбулаторном этапе пациентка в течение нескольких месяцев безрезультатно лечилась по поводу ночных болей в левом ТБС, которые связывали со спортивной травмой. В ортопедическом статусе отмечались астеничное телосложение, правильная ось позвоночника, безболезненность пальпации остистых отростков и паравертебральных точек, отсутствие периферических сосудистых и неврологических нарушений. В то же время имелась болевая комбинированная контрактура ТБС.

На рентгенограммах грудного и поясничного отделов позвоночника видимых травматических повреждений позвоночника выявлено не было. На рентгенограммах таза в прямой проекции значимых отклонений от нормы выявлено также не было. По результатам МСКТ поясничного отдела позвоночника, определялось, что высота тел позвонков не снижена, структура однородная, ядра окостенения апофизов не определялись (возрастная норма), взаимоотношение суставных отростков не нарушено, суставные щели межпозвонковых суставов и межпозвонковые отверстия не сужены. Межпозвонковые диски имели однородную структуру, локально не изменены. Позвоночный канал не сужен. В левой половине ламинарной части дужки L_4 по ее дорзальной поверхности, в кортикальном и губчатом веществе, на фоне локального склерозирования имелось округлое включение (нидус) костной плотности размерами 4,7x5,4x5,7 мм с четкими контурами.

В период дообследования было рекомендовано проведение «аспириновой пробы», которая оказалась положительной. Был опеределен предоперационный диагноз: ОО дужки L_4 позвонка слева, комбинированная контрактура левого ТБС, синдром коксалгии слева. В результате первичной операции болевой синдром был купирован кратковременно. По результатам контрольной МСКТ было выявлено, что артифициальный дефект проходит по границе с патологическим образованием, которое не было резецировано. При реоперации из дорсального доступа было выявлено новообразование (полость, заполненная мягкой тканью красного цвета). Выполнены резекция образования с латеральной стенкой позвоночного канала в зоне полости, обработка электрофрезой, аутокостная пластика зоны дефекта. Был назначен послеоперационный охранительный режим с применением спинодержателя.

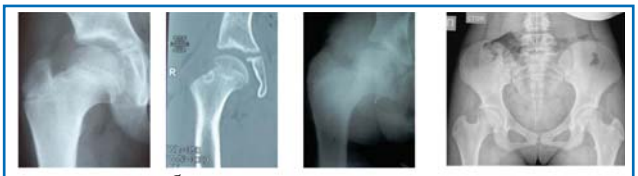

а б в г

Рис. 3. Клинический пример 3: а – рентгенография предоперационно, б – МСКТ предоперационно, в – интраоперациионно дефект без пластики, г – рентген-контроль через 6 лет после операции.

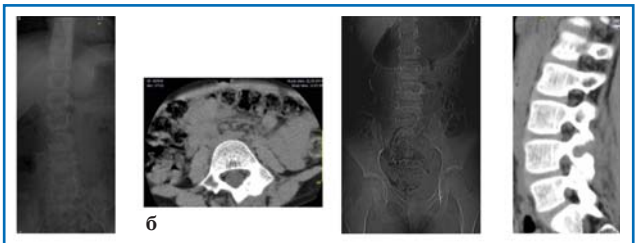

а б в г

Рис. 4. Клинический пример 4: а – рентгенография предоперационно: рефлекторно-болевая сколиотическая дуга (анталгический сколиоз), б – МСКТ предоперационно, в – восстановление оси позвоночника после операции, г – МСКТ через 10 дней после операции.

Пациентка наблюдается в течение 7 лет, диагностировано излечение (рис. 4).

Пациенты, оперированные в нашей клинике по поводу доброкачественных опухолей и пограничных с опухолями процессов, наблюдаются совместно ортопедом клиники и остеонкологом. Для максимального сохранения макроскопической картины резекция патологического очага выполняется «блоком» осциллирующей пилой и остеотомами. У всех пациентов течение послеоперационного периода было неосложненным. При проведении микроскопии: среди реактивно склерозированных балок грубопетлистого и компактного строения определялось «гнездо» из мелких примитивных остеоидных балочек, беспорядочно расположенных в остеогенной ткани, обильно заполняющей пространства между балками; клетки находились в разных стадиях дифференцировки. Ни у одного из пациентов не было расхождения предоперационного и послеоперационного диагнозов. Ни в одном случае ОО не локализовалась вблизи зоны роста и не извращала темпы роста пораженной кости.

Заключение

Своевременное распознание костных опухолей – актуальная проблема в клинике костной патологии. Как видно из приведенных примеров, на ранних стадиях ОО может не иметь четкой клинической картины, что затрудняет диагностику и не позволяет начать корректное лечение. Диагностическую ценность на амбулаторном этапе представляет упорный болевой синдром (более чем у $^2/_3$ пациентов с ОО), усиливающийся в ночное время и ослабевающий при приеме малых доз аспирина. При положительной «аспириновой пробе», но отсутствии рентгенологической картины у пациентов со стойким болевым синдромом показано расширение объема обследования до МСКТ, МРТ, сцинтиграфии.

Обнаруженный очаг ОО подлежит хирургическому удалению. Несмотря на развитие малоинвазивных методик, предпочтительна радикальная резекция, которая при точном определении патологического очага позволяет достичь полного излечения. При этом, однако, пациенты, оперированные по поводу доброкачественных опухолей и опухолеподобных заболеваний, должны наблюдаться ортопедом и остеонкологом в динамике.

Конфликт интересов: *авторы статьи подтверждают отсутствие финансовой поддержки исследования, о которой необходимо сообщить.*

Литература

1. *Reiser M, Baur-Melnyk A, Glaser C.* Direct diagnosis in radiology. Musculosceletal imaging. Theme, 2008.
2. *Егоренков В.В.* Пограничные и доброкачественные опухоли костей. Практическая онкология. 2010; 1: 37–44.
3. *Fletcher CDM, Unni KK, Mertens F.* World Health Organization Classification of Tumours. Pathology and Genetics of Tumours of Soft Tissue and Bone. Lyon: IARC Press, 2002.
4. *Spouge A.* Osteoid osteoma. Clin. Imaging. 2001; 24: 19–27.
5. *Вишневский А.А., Тиходеев С.А., Микелтадзе В.З.* К вопросу о диагностике и лечении остеоид-остеом позвоночника. Хирургия позвоночника. 2010; 4: 65–67.
6. *Bahloul K, Xhumari A, Feydy A, Kalamarides M, Redondo A, Rey A.* Thoracic spine osteoid osteoma. European Journal of Radiology Extra. 2003; 46: 74–77.
7. *Mazlout O, Saudan M, Ladeb MF, Garcia JF, Bianchi S.* Osteoid osteoma of the talar neck: a diagnostic challenge. Eur. J. Radiol. Extra. 2004; 49 (2): 67–70.
8. *Мельников Р.А., Сухарев В.Ф.* Комплексная диагностика опухолей костей. Л.: Медицина, 1974.
9. *Поздеев А.П., Чигвария Н.Г.* Диагностика и лечение остеоид-остеомы у детей. Детская хирургия. 2014; 3: 14–18.
10. *Волков М.В.* Костная патология детского возраста. М.: Медицина, 1968.
11. *Greco F, Tamburrelli F, Ciabattoni G.* Prostaglandins in osteoid osteoma. Int. Orthop. 1991; 15 (1): 35–37.
12. *Снетков А.И., Франтов А.Р., Батраков С.Ю., Котляров Р.С., Кесян О.Г.* Применение навигационных технологий в лечении остеоидной остеомы и остеобластомы позвоночника у детей. Гений ортопедии. 2014; 1: 46–50.
13. *Карпенко А.К., Магонов Е.П.* Роль МРТ в диагностике остеоид-остеомы. Лучевая диагностика. 2014; 3: 50–52.

РЕФЕРАТЫ

СРАВНЕНИЕ ОРОФАРИНГЕАЛЬНОГО И НАЗОФАРИНГЕАЛЬНОГО МАЗКОВ ДЛЯ ВЫЯВЛЕНИЯ MYCOPLASMA PNEUMONIAE У ДЕТЕЙ С ИНФЕКЦИЕЙ НИЖНИХ ДЫХАТЕЛЬНЫХ ПУТЕЙ

Орофарингеальный мазок превосходит носоглоточный мазок с точки зрения эффективности выявления Mycoplasma pneumoniae у детей с инфекцией нижних дыхательных путей. Орофарингеальная изотермальная петлевая амплификация имела 100%-ную чувствительность и специфичность по сравнению с анализом полимеразной цепной реакции, тогда как орофарингеальный быстрый тест на обнаружение антигена с использованием иммунохроматографического анализа имел относительно низкую чувствительность (66%) и среднюю специфичность (90,7%).

Fujio Kakuya, Takahiro Kinebuchi, Hitoshi Okubo, Kumihiro Matsuo. The Journal of Pediatrics. 2017; 189: 218–221.