© Зайцева О.В., 2016

О.В. Зайцева

СИНДРОМ ГИПЕРIgE

Кафедра педиатрии ГБОУ ВПО МГМСУ им. А.И. Евдокимова, Москва, РФ

В статье рассмотрены вопросы дифференциального диагноза заболеваний, протекающих с высоким уровнем IgE в сыворотке крови. Обсуждаются механизмы гиперпродукции IgE. Представлены литературные данные, с иллюстрацией собственного клинического наблюдения первичного иммунодефицита – синдрома гиперIgE (Job's syndrome).

Ключевые слова: *гиперпродукция IgE, синдром Джоба, дифференциальный диагноз.*

O.V. Zaitseva

HYPERIgE SYNDROME

Pediatrics Department, Moscow State University of Medicine and Dentistry named after A.I. Evdokimov, Russia

The article reviews differential diagnosis of diseases that occur with high levels of IgE in blood serum. It discusses over production of IgE mechanisms. It presents literature data, illustrating author's own clinical observations of primary immunodeficiency: hyperIgE syndrome (Job's syndrome).

Keywords: *hyperproduction of IgE, Job's syndrome, differential diagnosis.*

Впервые IgE был выделен в 60-х годах прошлого века из сывороток больных с атопией и множественной миеломой. В 1967 г. группой японских ученых под руководством Ishizaka было доказано, что выделенный ими «атопический реагин» представляет собой новый уникальный класс иммуноглобулинов – IgE, а уже в следующем году ВОЗ определила IgE как самостоятельный класс иммуноглобулинов [1].

Структура IgE (рис. 1) подобна структуре других иммуноглобулинов и состоит из двух тяжелых и двух легких полипептидных цепей. По физико-химическим свойствам IgE — гликопротеин с относительной молекулярной массой примерно 190 000 дальтон. Обнаруживается IgE в норме в незначительных количествах в сыворотке крови и секретах слизистых оболочек и экзокринных желез. Концентрация IgE выражается в МЕ/мл или кЕ/л. IgE имеет самую высокую скорость катаболизма, наименьшую скорость синтеза и самую короткую из всех иммуноглобулинов продолжительность существования (время полувыведения из сыворотки крови 2–3 суток).

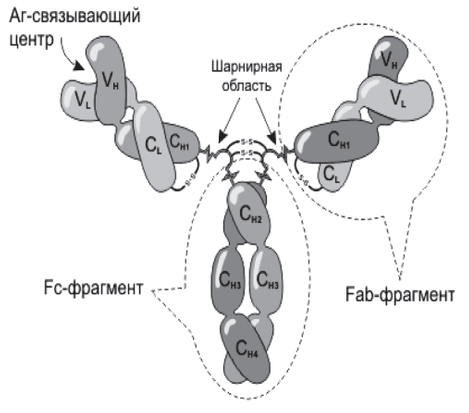

Рис. 1. Структура IgE.

IgE синтезируется главным образом плазматическими клетками, локализующимися в слизистых оболочках тканей, контактирующих с внешней средой: в коже, дыхательных путях, желудочно-кишечном тракте, миндалинах, аденоидах. IgE обладает способностью к быстрой фиксации на клетках кожи, слизистых оболо-

Контактная информация:
Зайцева Ольга Витальевна – д.м.н., проф., заслуженный врач России, зав. каф. педиатрии ГБОУ ВПО Московский государственный медико-стоматологический университет им. А.И. Евдокимова
Адрес: Россия, 127473, г. Москва, ул. Делегатская, 20, стр. 1
Тел.: (916) 650-59-63, **E-mail:** Olga6505963@yandex.ru
Статья поступила 27.04.16, принята к печати 1.07.16.

Contact Information:
Zaitseva Olga Vitalevna – MD., prof., Honored Doctor of Russia, Head of Pediatrics Department, Moscow State University of Medicine and Dentistry named after A.I. Evdokimov
Address: Russia, 127473, Moscow, Delegatskaya str., 20/1
Tel.: (916) 650-59-63, **E-mail:** Olga6505963@yandex.ru
Received on Apr. 27, 2016, submitted for publication on Jul. 1, 2016.

Final_4_16.indd 116 15.07.2016 15:09:40

чек, тучных клетках и базофилах, поэтому в свободном виде в плазме крови IgE присутствует в ничтожных количествах. IgE способен связываться с поверхностью тучных клеток и базофилов человека [1, 2].

IgE можно обнаружить в организме человека уже на 11-й неделе внутриутробного развития. Содержание IgE в сыворотке крови возрастает постепенно с момента рождения человека до подросткового возраста. В пожилом возрасте уровень IgE может снижаться. Через плаценту IgE не проникает. По данным некоторых авторов, высокий уровень IgE в пуповинной крови является индикатором высокого риска развития атопических заболеваний у ребенка, однако это утверждение в настоящее время представляется спорным [2].

Контроль продукции IgE (рис. 2) достаточно сложный. Цитокины оказывают разнонаправленное действие на синтез IgE: IL4 стимулирует синтез, IFNγ угнетает. Растворимые низкоаффинные рецепторы FceRII (CD23) в ассоциации с IL4 способствуют дифференцировке В-лимфоцитов в IgE-синтезирующие клетки, а IFNγ ингибирует этот процесс [1].

Значительное повышение уровня IgE в сыворотке крови (гиперIgE-глобулинемия) встречается при широком круге патологических состояний.

Самая частая причина повышения уровня IgE сыворотки крови – реакция гиперчувствительности 1-го типа (атопия), которая лежит в основе таких аллергических заболеваний, как аллергический ринит, атопический дерматит, пищевая аллергия, бронхиальная астма, гастроинтестинальная аллергия, некоторые виды крапивницы. IgE играет центральную роль при атопии, являясь основным иммунологическим маркером сенсибилизации. При повторном контакте с антигеном (аллергеном) взаимодействие реагиновых антител (IgE) и антигенов происходит на поверхности базофилов и тучных клеток, что приводит к дегрануляции, высвобождению вазоактивных факторов (гистамина, серотонина, гепарина и др.) и развитию клинических проявлений анафилаксии. IgE обусловливает I тип гиперчувствительности немедленного типа – наиболее распространенный тип аллергических реакций. Атопические заболевания характеризуются генетической склонностью к развитию IgE-зависимого ответа на воздействие аллергенов окружающей среды. Однако приблизительно у 30% пациентов «атопиков» не удается обнаружить повышенного содержания IgE сыворотки крови [2].

Помимо участия в аллергических реакциях I типа, гиперпродукция IgE характерна практически для всех гельминтозов, где IgE принимает участие в защитном противогельминтном иммунитете (рис. 3). Считают, что основная биологическая роль IgE, которая складывалась в процессе эволюции, заключалась в защите организма

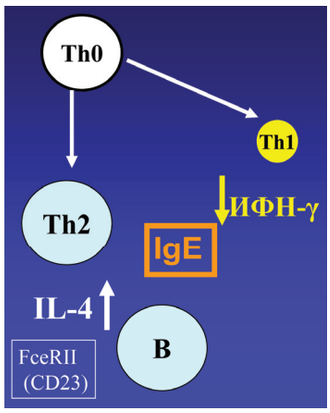

Рис. 2. Контроль продукции IgE.

от паразитарных инфекций. Известно, что при гельминтозах отмечается высокий уровень продукции IgE, причем происходит активация ряда иммунных механизмов, что в конечном итоге приводит к гибели паразитов. Антигены гельминтов являются наиболее мощными естественными стимуляторами синтеза IgE. Установлено, что кишечные гельминты способствуют продукции Th2-цитокинов, которые подавляют продукцию цитокинов Th1, что обусловливает атопические реакции, и в то же время лица, инвазированные гельминтозами, более подвержены инфицированию. По этой же причине гельминтозы снижают эффективность вакцинации (аналогично, как у пациентов-атопиков).

Предполагается, что физиологическая роль IgE состоит в создании эффективной кооперации гуморальных и клеточных факторов, необходимых для элиминации гельминта и формирования антигельминтного иммунитета. Установлено, что IgE, проникая через мембрану слизистой оболочки, способствует дегрануляции тучных клеток и выходу гистамина, серотонина и других медиаторов воспаления, которые повышают проницаемость капилляров и слизистых оболочек, в результате чего IgG и лейкоциты выходят из кровотока и фиксируются на гельминтах. К гельминтам, покрытым IgG, присоединяются эозинофилы, которые выбрасывают содержимое своих гранул и уничтожают гельминтов.

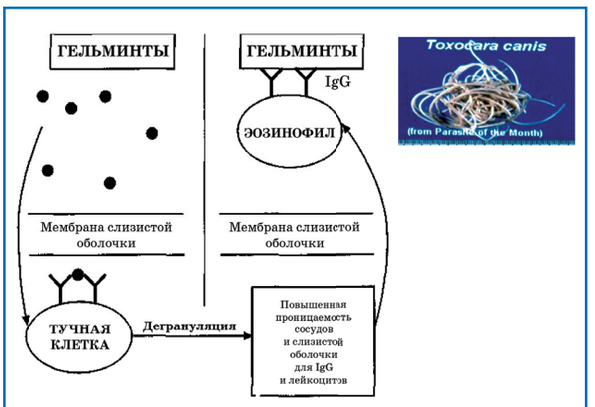

Рис. 3. Противогельминтный иммунитет.

Final_4_16.indd 117 15.07.2016 15:09:41

Таким образом, основным механизмом иммунной защиты человека от гельминтов является перекрестное связывание между специфическим IgG и антигеном гельминтов [3].

Многочисленными исследованиями, проведенными в последние десятилетия, показано, что острые респираторные вирусные инфекции (респираторно-синтициальная, риновирусная, парагрипп, грипп) также обладают способностью индуцировать синтез IgE, что вызывает определенные трудности при дифференциальном диагнозе острого обструктивного бронхита и бронхиальной астмы [4].

Проводя дифференциальный диагноз синдрома гиперIgE, необходимо помнить и о других, более редко встречающихся заболеваниях, таких как легочный аспергиллез, IgE-миелома, реакция «трансплантат против хозяина» и др.

Аллергический бронхопульмональный аспергиллез сопровождается значительным повышением содержания IgE в крови. Его концентрация повышена почти у каждого больного с аллергическим аспергиллезом в период острой легочной инфильтрации.

Высокий уровень IgE часто выявляется у больных с первичными иммунодефицитами, которые сопровождаются нарушением иммунитета, связанного с функциями Т-клеток. Гиперпродукцией IgE у детей сопровождаются синдромы Джоба (Иова), Вискотта–Олдриджа, Омена, Ди Джорджа, селективный дефицит IgA.

У клинически здоровых пациентов повышение уровня IgE встречается редко – не более чем в 10–15% случаев [5].

При дифференциальном диагнозе необходимо учитывать особенности интерпретации и диагностические ограничения трактовки показателей общего IgE сыворотки крови. Так, примерно 30% больных с атопическими заболеваниями имеют уровень общего IgE в пределах возрастной нормы. Некоторые больные «атопики» могут иметь сенсибилизацию к аллергенам (антигенам), кожные скарификационные пробы (prik) и лабораторное выявление специфических IgE будут положительными, в то время как содержание общего IgE может быть в пределах нормы. В то же время концентрация общего IgE в сыворотке крови повышается при неатопических состояниях, особенно при глистной инвазии. После соответствующего лечения она приходит к норме. Поэтому границы нормы общего IgE для европейцев не могут быть применены для представителей зон, эндемичных по гельминтозам.

Имеются и особенности интерпретации, и диагностические ограничения трактовки показателей специфических IgE, доступность определения содержания которых не должна преувеличивать его диагностическое значение в обследовании больных с аллергией. Обнаружение аллергенспецифического IgE не доказывает, что именно этот аллерген отвечает за клиническую симптоматику. Окончательное заключение должно быть сделано только после сопоставления с клинической картиной и данными развернутого аллергологического анамнеза.

В то же время отсутствие специфического IgE в сыворотке периферической крови не исключает возможности участия в заболевании IgE-зависимого механизма, так как местный синтез IgE и сенсибилизация тучных клеток могут происходить и в отсутствие специфического IgE в кровотоке. Антитела других классов иммуноглобулинов, специфичные для данного аллергена, особенно класса IgG (IgG_4), тоже могут быть причиной ложноотрицательных результатов.

Кроме того, идентичные результаты для разных аллергенов не означают их одинакового клинического значения, так как способность к связыванию с IgE у разных аллергенов может быть различной.

Таким образом, содержание IgE в сыворотке крови является важным критерием в диагностике большого количества заболеваний, но диагноз может быть установлен только после комплексного обследования пациента [2, 5].

Одним из синдромов, протекающих с выраженной гиперпродукцией IgE, является **синдром Джоба** (синонимы: Job's syndrome, синдром Иова) – мультисистемное, аутосомное заболевание, характеризующееся первичным иммунодефицитным состоянием, повторными стафилококковыми абсцессами кожи и мягких тканей с «холодным» течением, пневмониями с исходом в пневматоцеле (легочные буллы), чрезвычайно высоким уровнем IgE в сыворотке крови (>1000 ЕД/мл при норме <130 ЕД/мл), эозинофилией, специфическими аномалиями соединительной ткани, скелета и зубной эмали. Характерны также эозинофилия, экземоподобный зудящий дерматит, грубые черты лица, аномалии развития зубов и костной системы, задержка роста и гиперкератоз ногтей. Большинство случаев заболевания возникает спорадически, описаны также семейные случаи. В МКБ-10 синдром Иова имеет код D82.4. [6–8].

В 1966 г. американский педиатр Старки Дэвис (Davis) и соавт. опубликовали в журнале «Lancet» разбор двух клинических случаев пациенток с распространенной экземой, часто рецидивирующими «холодными» стафилококковыми инфекциями кожи и дыхательных путей (т.е. воспаление, протекающее без локальной гипертермии и покраснения, слабоболезненное, но с выделением гноя) и назвали его именем великомученника Иова (Job's syndrome), тело которого было покрыто многочисленными гнойниками. В 1972 г. другой педиатр — Ребекка Бакли (доктор медицины из Медицинского центра университета Дьюка в Дареме, США) — описала два клинических случая со схожей склонностью к инфекциям, дерматитом, характерными чертами лица и экстремально высоким уровнем IgE (был открыт через год после выхода первой статьи о синдроме Иова). Этот набор симптомов

Final_4_16.indd 118 15.07.2016 15:09:41

впоследствии был назван в честь исследовательницы (Buckley syndrome). Наконец, в 1974 г. клинический иммунолог Гарри Хилл (профессор медицины университета Юты, США) с коллегами расставил точки над i, повторно обследовав пациенток первой публикации Старки Дэвиса и выявив у них повышенные уровни IgE, а также дефект хемотаксиса нейтрофилов, чем доказал тождественность синдромов Иова и Бакли [9].

Частота синдрома Иова, по данным разных авторов, составляет не более 1:1 000 000 человек (от 1,5 до 4% всех первичных иммунодефицитов). К 2008 г. описано около 300 случаев; в России, по данным регистра первичных иммунодефицитов Института иммунологии ФМБА РФ (2006), — 25 больных [10]. Большинство случаев болезни спорадично, в то же время имеются указания и на семейный характер данного синдрома. Предполагают, что заболевание наследственно обусловлено, с неполной пенетрантостью гена. ГиперIgE синдром встречается с одинаковой частотой среди лиц обоего пола. В англоязычных публикациях название болезни обычно дополняется типом наследования: аутосомно-доминантный или аутосомно-рецессивный (autosomal dominant/recessive hyperimmunoglobulin E-syndrome).

Патогенез заболевания до настоящего времени также до конца не выяснен. Восприимчивость к инфекции нельзя объяснить только гиперпродукцией IgE, поскольку высокий уровень этого иммуноглобулина характерен для заболеваний аллергической природы, которые не сопровождаются развитием тяжелых рецидивирующих бактериальных инфекций. Для части больных с синдромом Иова характерно нарушение хемотаксиса нейтрофилов и моноцитов, что может быть причиной частых инфекций, но в то же время у других пациентов аномалии хемотаксиса не определяются или весьма варьируют [6]. В материале, взятом из очагов поражения, часто не содержатся нейтрофилы, замедленное скопление фагоцитов может играть определенную роль в патогенезе гнойных очагов.

Наиболее вероятным у пациентов с синдромом гиперIgE представляется нарушение цитокиновой регуляции продукции IgE и связанных с этим реакций. Характерны выраженные нарушения в продукции цитокинов, что затрагивает не только иммунную систему, но и влияет на созревание скелета, синтез коллагена, костный мозг, метаболизм костей. У некоторых больных отмечается дефицит Т-супрессоров и NK-клеток.

У части больных отмечается недостаточность Т-хелперов 1-го типа, что приводит к нарушению синтеза интерферона (IFN), прежде всего иммунорегуляторного IFNγ. Однако дисфункция системы IFN характерна и для больных с атопией. Некоторые исследователи предполагают, что в основе патогенеза лежит аллергический ответ на золотистый стафилококк, дрожжевые грибы и вирусы герпеса. Под влиянием гистамина подавляется нормальный иммунный ответ на перечисленные микроорганизмы (гистамин-индуцированная супрессия иммунитета). Больной может практически непрерывно находиться в состоянии текущего инфекционного процесса [6, 9].

В 2007 г. две группы исследователей под руководством Стивена Холланда (из Национального института аллергических и инфекционных заболеваний, США) и Ёсиюки Минэгиси (Токийский университет медицины и стоматологии, Япония) независимо друг от друга установили ключевую роль дефекта гена *STAT3* (signal transducer and activator of transcription 3) в развитии аутосомно-доминантного гиперIgE-синдрома. Мутации в гене *STAT3* определяются у более чем 95% обследованных пациентов с аутосомно-доминантным типом синдрома.

В 2009 г. Карин Энгельгардт (доктор медицины из Лондонского королевского колледжа) с международной командой соавторов доказала связь мутаций в гене *DOCK8* (dedicator of cytokinesis 8) и аутосомно-рецессивным вариантом болезни. Частота проявления мутации, как и в случае с аутосомно-доминантной формой, приближается к 100%.

Белок STAT3 отвечает за передачу провоспалительных (от ИЛ6) и противовоспалительных сигналов (от ИЛ10). В норме через STAT3 происходят регуляция миелопоэза, генерация Т-хелперов 17-го типа, играющих важную роль в защите организма от внеклеточных бактерий и патогенных грибов, и подавление активности остеокластов. Описано более 30 мутаций, которые приводят к экспрессии белка, малопригодного для выполнения своих функций, в результате чего развивается неадекватный иммунный ответ. Аномально высокая продукция IgE, вероятно, опосредуется через усиление влияния ИЛ4 на В-клетки в отсутствие регулирующего действия ИЛ10.

Белок DOCK8 (dedicator of cytokinesis 8) участвует в клеточной миграции, клеточной адгезии, фагоцитозе, развитии и функционировании Т- и В-клеток. Недостаточность DOCK8 приводит к снижению резистентности к грибковому, бактериальному и в особенности вирусному инфицированию. DOCK8 также обеспечивает один из путей активации STAT3 в В-клетках. Видимо, увеличение уровня IgE происходит по описанному выше механизму, только за счет дефекта функционирования STAT3 [6, 8, 9, 11].

Клинически синдром гиперIgE характеризуется необычайной подверженностью к тяжелым стафилококковым инфекциям, хроническим кожным поражением, похожим на экзему, и развитию холодных абсцессов. Обычно тяжелые бактериальные инфекции развиваются уже в первые месяцы жизни, особенно тяжело у младенцев протекают заболевания легких.

Рецидивирующие пневмонии часто сопровождаются развитием легочных кист, эмпиемой,

Final_4_16.indd 119 15.07.2016 15:09:41

абсцессами и у части пациентов возникает необходимость в тотальной резекции легкого либо в лобэктомии. При микробиологическом исследовании наиболее часто высеваются *Staphylococcus aureus* и *Haemophilus influenzae*, при рецидивирующем течении легочных кист также определяют *Pseudomonas aeruginosa* и *Aspergillus fumiga albicans*.

У больных с синдромом Иова имеется предрасположенность к герпетической инфекции, в т.ч. генерализованной.

Инфекционные поражения кожи у детей с синдромом гиперIgE появляются с первых дней жизни. Рецидивирующие фурункулы, глубокие абсцессы описаны у всех больных. Для части больных характерны так называемые «холодные абсцессы» с большим объемом поражения, но без выраженных общих проявлений и интоксикации. Основным возбудителем является *Staphylococcus aureus*.

Одним из характерных клинических проявлений является экземоподобный дерматит, который появляется в раннем возрасте. Проявления дерматита локализуются, как правило, на лице, за ушами, на сгибательных и разгибательных поверхностях конечностей. Тяжесть клинических проявлений при внешнем сходстве с атопическим дерматитом не зависит от диеты и времени года. В то же время для синдрома Иова не характерны симптомы респираторной аллергии.

У большинства больных имеют место рецидивирующие отиты, иногда осложненные мастоидитами, хронические синуситы, бактериальные артриты, стафилококковый остеомиелит. Частыми клиническими проявлениями являются кандидоз слизистых оболочек, онихомикоз. Характерны инвазивные грибковые инфекции: легочный аспергиллез, висцеральный кандидоз.

В типичных случаях у больных с синдромом Иова имеется выраженный дисбактериоз кишечника, связанный со стафилококком и дрожжевыми грибами. Повреждение тонкого кишечника, связанное с дисбактериозом, приводит к нарушению его функций, что утяжеляет течение заболевания [12].

Кроме инфекционной патологии, у большинства больных встречаются аномалии развития зубов. Для них характерны задержка резорбции молочных зубов и позднее прорезывание постоянных зубов. Часто возникает необходимость в экстракции молочных зубов, которые мешают росту постоянных.

У части больных описана склонность к патологическим переломам костей, которые не являются исходом травм.

Характерные черты лица встречаются у всех больных старше 16 лет (рис. 4), механизм развития этих симптомов не известен. Фенотипические признаки для аутосомно-доминантного типа: у больных часто отмечаются асимметрия лица, выпуклый лоб, глубоко посаженные глаза, широкая переносица и мясистый нос, прогнатизм (выступающие вперед челюсти, сглаженный подбородочный выступ — в разных вариациях у 85% больных), задержка выпадения молочных зубов (70%, это иногда приводит к появлению второго ряда зубов), гипермобильность суставов (70%), повторные патологические переломы (обычно ребер и длинных трубчатых костей, до 65%), сколиоз разной степени тяжести (60%).

Рис. 4. Клинические симптомы – характерные черты лица, которые встречаются у всех больных старше 16 лет: асимметрия лица, выступающий лоб, широкая переносица, широкий нос, грубая кожа лица с глубокими порами.

Течение аутосомно-рецессивного гиперIgE синдрома имеет свои особенности. При нем не образуются пневматоцеле, не бывает аномалий скелета (в т.ч. лицевого) и зубов, однако отмечаются большая предрасположенность и упорное течение всевозможных инфекций (тех же пневмоний). Характерно хроническое течение инфекции *Molluscum contagiosum* (контагиозный моллюск) с дальнейшим образованием обезображивающих рубцов, а также кожных форм инфекций *Herpes simplex* и *Herpes zoster*. Чаще встречаются выраженные неврологические нарушения вплоть до гемиплегии [6, 8, 9].

У пациентов с гиперIgE-синдромом риск развития онкологии выше обычного, в особенности, если речь идет о лимфопролиферативных заболеваниях. В целом течение аутосомно-рецессивного гиперIgE-синдрома считается более агрессивным.

Для проведения дифференциального диагноза используют оценочный лист, предложенным иммунологом Бодо Гримбахером с коллегами в 1999 г. и принятым Национальным институтом здоровья США. Он содержит 20 лабораторных и клинических признаков, степень выраженности каждого оценивается по 10-балльной шкале. Диагностическим является 40 баллов и выше [9].

При аллергологическом обследовании больных атопические реакции на пищевые, ингаляционные, бактериальные и грибковые аллергены, как правило, не выявляются.

При проведении вакцинопрофилактики пациентам с синдромом гиперIgE отмечается значительное снижение гуморального ответа (в т.ч. при наблюдении в катамнезе) на дифтерийную, пневмококковую вакцину и вакцину против *Haemophilus influenzae* тип b.

Final_4_16.indd 120 15.07.2016 15:09:41

Методами лабораторной диагностики почти у всех пациентов выявляется эозинофилия периферической крови. Содержание лейкоцитов нормальное или повышено. Может развиться анемия как следствие хронической легочной патологии.

Для всех пациентов характерен высокий (более 2000 МЕ/мл) уровень IgE (при норме у взрослых до 120 МЕ/мл). Содержание IgG, A, M, как правило, в пределах возрастной нормы. У всех больных присутствуют антитела к золотистому стафилококку и/или дрожжам рода *Candida*.

Содержание CD4+ и CD8+ в пределах возрастной нормы, снижено количество CD3+ Т-лимфоцитов с фенотипом CD45RO+ (фенотип клеток иммунной памяти).

Отмечается нарушение продукции IgE in vitro при активации ИЛ4. При обследовании фагоцитарной системы у части больных выявляется нарушение хемотаксиса нейтрофилов.

Лечение синдрома Иова сложное и обычно приносит лишь временный эффект. Даже при стабильном улучшении нельзя говорить об излечении, а только о компенсации. Рекомендуется прием антибиотиков широкого спектра действия и противогрибковых препаратов, в т.ч. и с профилактической целью. Эффективно длительное профилактическое назначение ко-тримаксозола. При необходимости – хирургическое лечение абсцессов кожи и мягких тканей. Терапия экзематозных высыпаний — по принципам общего и местного лечения аллергодерматозов. В ходе клинических испытаний показана незначительная эффективность препарата анти-IgE моноклональных антител – омализумаба. При раннем установлении диагноза применение антибиотиков помогает предупредить развитие тяжелых стафилококковых пневмоний, легочных кист, бронхоэктазов.

Также известно о четырех попытках аллогенной трансплантации костного мозга при аутосомно-доминантном гиперIgE-синдроме: первая — в США в 1997 г. (пациент умер через 6 месяцев от инфекционных осложнений), вторая — в Англии, пациентка имела рецидив через 4 года, несмотря на полный донорский химеризм (все форменные элементы крови имели генотип донора). В Греции у двух пациентов достигнута ремиссия со сроками наблюдения 10 и 14 месяцев (данные 2010 г.) [9, 13].

При аутосомно-рецессивном типе заболевания проведено 12 трансплантаций костного мозга, все за последние 5 лет: 8 – в Турции, 3 – в Германии, одна – во Франции, максимальный срок наблюдения – 4 года.

Прогноз заболевания серьезен, при ранней диагностике и адекватной антибактериальной и антимикотической терапии – относительно благоприятен. Однако большинство больных погибает от осложнений пневмонии или инфицированных (*Aspergillus spp., Pseudomonas spp.*) бронхоэктазов/пневматоцеле в возрасте 20–40 лет. Самому старшему из описанных пациентов с гиперIgE-синдромом было 58 лет.

Ниже приводим наше наблюдение – случай синдрома гиперIgE-глобулинемии у ребенка 3 лет.

Руслан Н., 3 лет, проживающий в Томской области, поступил в ДКБ № 38 с направляющим диагнозом: хронический сепсис, септицемия.

Из анамнеза известно, что ребенок от II беременности, I родов. Беременность и роды физиологические. Вес при рождении – 3450 г, рост – 50 см. С 5-го дня жизни на коже ребенка появились элементы с гнойным содержимым, выписан из роддома с диагнозом: инфицирование золотистым стафилококком. Гнойные пустулы на коже появляются на протяжении всей жизни ребенка, их количество на короткий промежуток времени несколько уменьшалось, затем вновь увеличивалось. В возрасте 3 месяцев был взят анализ крови на стерильность – выделен золотистый стафилококк. В возрасте 1,5 лет мальчик перенес острую пневмонию тяжелого течения. С первых месяцев жизни у ребенка отмечались рецидивирующие отиты, неоднократные абсцедирования лимфоузлов, флегмона крестцово-поясничной области. Во всех случаях посев гнойного отделяемого давал высев *Staph. aureus*. В возрасте 2 лет мальчику с лечебной целью проведен плазмаферез, на фоне которого развилось острое желудочное кровотечение, по витальным показаниям сделана частичная резекция желудка. По месту жительства ребенку неоднократно проводили курсы антибактериальной терапии, курс антистафилококкового Ig, получал эубиотики, фаги, однако эффект от проводимой терапии был кратковременный [7].

При поступлении состояние ребенка средней тяжести. Температура тела 36,7 ^{0}C. Кожные покровы бледно-смуглые, с многочисленными пустулезными элементами как с гнойным содержимым, так и покрытые геморрагической корочкой. Пустулезные элементы располагаются на всей поверхности тела, в т.ч. на лице и на волосистой части головы (рис. 5). Распространенный экземоподобный дерматит. Многочисленные рубцы на коже (послеоперационные, после дренирования абсцессов) имеют характер келоидных (рис. 6). Зев гиперемирован, на задней стенке ротоглотки тонкий белесоватый налет; миндалины рыхлые, с участками микотических наложений. На слизистой оболочке ротовой полости (щек) белесоватые наложения. Пальпируются заднешейные, подчелюстные, паховые лимфоузлы до 1 см единичные, эластичные, безболезненные. Носовое дыхание свободное. В легких дыхание жесткое, хрипов нет. ЧД=20 в мин. Тоны сердца ясные, ритмичные, выслушивается короткий систолический шум. ЧСС=89 в мин. АД=80/50 мм рт. ст. Живот мягкий, безболезненный. Печень у края реберной дуги. Селезенка не пальпируется. Стул оформленный. Мочеиспускания свободные, безболезненные. Симптомы поколачивания по поясничной области отрицательные с обеих сторон. Менингеальных и очаговых симптомов нет. Обращает на себя внешний вид ребенка: глубоко посаженные глаза, широкая переносица, выступающий лоб.

Final_4_16.indd 121 15.07.2016 15:09:42

Рис. 5. Внешний вид Руслана 3 лет при поступлении: пустулезные элементы по всей поверхности, с преимущественной локализацией на лице, волосистой части головы, за ушами, распространенный экземоподобный дерматит; глубоко посаженные глаза, широкая переносица, выступающий лоб.

Рис. 6. Многочисленные келоидные рубцы (постоперационные, после дренирования абсцессов).

В общем анализе крови количество лейкоцитов 4–4,2 · 10^9/л, эозинофилия от 8 до 19%, в формуле крови – тенденция к лимфоцитозу, СОЭ от 4 до 25 мм/ч. В биохимическом анализе крови – умеренная гипоальбуминемия, остальные показатели в норме. Анализ крови на RW, HBsAg, антиHCV, антитела к ВИЧ от 6.03.03: отрицательный. Анализ крови на тифы и стерильность: роста не дал. Анализ крови на тиреоидный и половой спектры гормонов (двукратно) – в пределах возрастной нормы. Серологические тесты на оппортунистические инфекции и гельминтозы отрицательные.

Иммунологическое обследование выявило значительное увеличение общего IgE сыворотки крови: 33 620 МЕ/мл (возрастная норма <20 МЕ/мл).

Содержание IgM, IgG, IgA сыворотки крови (двукратно) соответствует возрастной норме, количество С3, С4 фракций комплемента также не изменено.

ЦИК – 20 усл. ед. (норма до 40 усл. ед.).

Криопреципитаты – 343 (норма 100–250).

Е-ат (гетерофильные антитела – система комплемента) – 1:512 (норма 1:8–1:32).

В иммунном статусе отмечаются относительное увеличение количества Т-лимфоцитов, умеренное уменьшение В-лимфоцитов, увеличение Т-хелперов, уменьшение Т-супрессоров и НК-клеток, и, как следствие, увеличение индекса CD4/CD8 в 2 раза.

Посев отделяемого пустул + чувствительность к антибиотикам: обнаружен золотистый стафилококк, чувствительный к оксациллину, гентамицину, рифампицину, фузидину, офлоксацину, доксициклину.

Копрологическое исследование выявило повышенное содержание растительной перевариваемой клетчатки, реакция на скрытую кровь – отрицательная.

Анализ кала на дисбактериоз от 11.03.03: бифидобактерии – <10^8, лактобактерии – <10^6, общее количество эшерихий – 6 · 10^7, общее количество энтеробактерий – 10^7, энтерококки – 4 · 10^6, дрожжеподобные грибы рода *Candida* – 7 · 10^4, остальные микроорганизмы, включая патогенную микрофлору, не обнаружены.

Соскоб на энтеробиоз (трехкратно) – отрицательно.

Мазок из зева дал рост *Staph. aureus, Str. viridans*, грибы рода *Candida*. Из носа выделен *Staph. aureus*.

Анализ мочи общий и посев на бактериурию патологии не выявили.

ЭКГ: нарушение проводимости по предсердиям. Нормальное положение электрической оси сердца. Неполная блокада правой ножки пучка Гиса.

ЭХОКГ: показатели морфометрии и внутрисердечной гемодинамики в пределах нормы, физиологическая регургитация на клапане легочной артерии и трикуспидальном клапане, клапанные структуры сформированы правильно, дополнительная диагональная трабекула в полости левого желудочка.

УЗИ органов брюшной полости и почек: диффузные изменения со стороны паренхимы печени, поджелудочной железы, стенок чашечно-лоханочной системы (ЧЛС) (возможно, реактивного характера). Нельзя исключить гипотонию ЧЛС справа, синдром Фрейли справа, дисметаболическую нефропатию.

УЗИ щитовидной железы: диффузные изменения паренхимы щитовидной железы.

УЗИ мошонки: гипоплазия левого яичка? крипторхизм.

Внутривенная урография: четких признаков синдрома Фрейли справа нет, обструктивных изменений не выявлено.

ЭГДС: эзофагит I степени, антральный гастрит, бульбит, гастродуоденит.

Дерматолог: атопический дерматит, распространенная форма, осложненный стафилодермией.

Эндокринолог: ложный крипторхизм, угрожаем по развитию патологии щитовидной железы.

Окулист: дерматит век, холазион нижнего века слева, келоидные рубцы нижнего века (постоперационные).

Хирург: хирургической патологии на момент осмотра нет, гипоплазия яичек.

Стоматолог: хронический пульпит.

ЛОР-врач: молочница полости рта, двусторонний острый катаральный средний отит.

Гастроэнтеролог: состояние после резекции желудка, реактивный панкреатит, дисбиоз кишечника I степени, подострое течение, эзофагит I степени (фолликулярный), лямблиоз, хронический гастродуоденит, неполная ремиссия.

Кардиолог: патологии со стороны сердца не выявлено, дополнительная трабекула левого желудочка.

На основании анамнеза и проведенного клинико-лабораторного обследования ребенку был поставлен

Final_4_16.indd 122 15.07.2016 15:09:42

диагноз: синдром гиперIgE-глобулинемии (синдром Иова).

За время нахождения в стационаре ребенку проведено лечение: антибактериальная и антимикотическая терапия, лечение дисбактериоза кишечника, антациды, вобэнзим, полиоксидоний по 2,5 мг х 1 р/сут – 10 инъекций, имудон, обработка кожных покровов (раствор фукорцина, тридерм, тетрациклиновая мазь, аппликации на лицо, шею стафилококкового бактериофага), местная обработка полости рта, глаз. На фоне проводимой терапии отмечалось волнообразное течение заболевания: ежедневные появления пустул чередовались с 2–3-дневными «светлыми» промежутками. Мальчик не лихорадил, самочувствие его оставалось удовлетворительным. Легочных проявлений инфекционно-воспалительного характера у ребенка мы не наблюдали. Ремиссии заболевания нам достичь не удалось.

Мальчик был выписан домой под наблюдение иммунолога (педиатра) по месту жительства. Рекомендовано систематическое проведение антибактериальной и противогрибковой терапии, курсы пробиотиков, симптоматическая терапия. Ребенку было рекомендовано оформить инвалидность по месту жительства.

При наблюдении в катамнезе сохранялся высокий уровень IgE сыворотки крови: от 33 260 до 50 000 МЕ/мл. В возрасте 4 и 5 лет отмечались патологические переломы (бедренной кости со смещением, лучевой и локтевой костей). Пустулезные высыпания сохраняются. «Холодных абсцессов» и пневмоний за 5 лет наблюдения не было. Мальчик хорошо учится (обучение на дому).

Таким образом, отдельные клинические и лабораторные проявления синдрома гиперIgE-глобулинемии могут достаточно часто встречаться при широком круге патологических состояний, что необходимо учитывать при проведении дифференциального диагноза. Безусловно, IgE не может являться «золотым стандартом» диагностики как аллергических, так и других заболеваний, однако дальнейшее изучение его биологического значения, а также определение в клинической практике полезны с научной и практической точки зрения.

Конфликта интересов нет.

Литература

1. *Хаитов Р.М., Пинегин Б.В., Ярилин А.А.* Руководство по клинической иммунологии. М.: ГЭОТАР-Медиа, 2009: 329.
2. *Стефани Д.В., Вельтищев Ю.Е.* Клиническая иммунология и иммунопатология детского возраста: Руководство для врачей. М.: Медицина, 1996: 384.
3. *Мяндина Г.И., Тарасенко Е.В.* Медицинская паразитология: Учебное пособие. М.: Практическая медицина, 2013: 280.
4. *Зайцева О.В.* Бронхиальная астма и респираторные инфекции у детей. Пульмонология. 2007; 4: 106–111.
5. Allergic Diseases. Diagnosis and Management. Patterson R., ed. Lippincott – Raven Publishers, Philadelphia – New York, 1999: 923.
6. *Ярцев М.Н., Плахтиенко М.В.* Гипер-IgE синдром. История болезни (от синдрома Иова до дефекта *STAT3* гена). Российский аллергологический журнал. 2009; 4: 46–52.
7. *Зайцева О.В., Мисуренко О.Н., Степанова И.Г., Кендар Г.А.* Случай синдрома IgE-гипериммуноглобулинемии у ребенка трех лет. Педиатрия. 2005; 3: 46–49.
8. *Freeman AF, Holland SM.* Clinical Manifestations, Etiology, and Pathogenesis of the Hyper IgE Syndromes. Pediatr. Res. 2009; 65 (5) (Pt. 2): 32R–37R.
9. *Баторов Е.* О синдроме гиперпродукции IgE. Онлайн-журнал Катрен Стиль. 2012. http://www.katrenstyle.ru/articles/dlya_vrachey/imenniy-sindrom/sindrom_iova (просмотр 15.04.2016)
10. *Ярцев М.Н., Яковлева К.П., Плахтиенко М.В.* Первичная иммунная недостаточность по данным Регистра первичных иммунодефицитных состояний Института иммунологии ФМБА России. Consilium medicum. Педиатрия. 2006; 8 (1): 4–9.
11. *Woellner C, Gertz EM, Schaffer AA, et al.* Mutations in the signal transducer and activator of transcription 3 (*STAT3*) and diagnostic guidelines for the Hyper-IgE Syndrome. J. Allergy Clin. Immunol. 2008; 122 (1): 181–187.
12. *Grimbacher B, Holland SM, Gallin JI, et al.* Hyper-IgE syndrome with recurrent infections – an autosomal dominant multisystem disorder. N. Engl. J. Med. 1999; 341 (5): 376–377.
13. *Goussetis E, Peristeri I, Kitra V, et al.* Successful long-term immunologic reconstitution by allogeneic hematopoietic stem cell transplantation cures patients with autosomal dominant hyper-IgE syndrome. J. Allergy Clin. Immunol. 2015; 35 (5): 479–485.

Final_4_16.indd 123 15.07.2016 15:09:42