© Коллектив авторов, 2015

Е.В. Сибирская[1,2], Л.В. Адамян[1], Е.А. Богданова[1], Т.А. Смаль[1,2]

ДИАГНОСТИЧЕСКИЙ ПОИСК ПРИ ПОЯВЛЕНИИ КРОВЯНИСТЫХ ВЫДЕЛЕНИЙ ИЗ ПОЛОВЫХ ПУТЕЙ У ДЕВОЧЕК В ДОПУБЕРТАТНОМ ПЕРИОДЕ

[1]Кафедра репродуктивной медицины и хирургии факультета дополнительного профессионального образования МГМСУ им. А.И. Евдокимова, [2]Морозовская детская городская клиническая больница, Москва, РФ

Sibirskaya E.V.[1,2], Adamyan L.V.[1], Bogdanova E.A.[1], Smal T.A.[1,2]

DIAGNOSTIC SEARCH IN PREPUBERTAL GIRLS WITH VAGINAL BLEEDING

[1]Department of Reproductive Medicine and Surgery of Post-Graduate Education Faculty of the state educational institution of higher professional education, «Moscow State University of Dentistry named after A.I. Evdokimov», [2]Morozovskaya Pediatric Clinical Hospital, Moscow, Russia

В статье обсуждаются патологические состояния, при которых возможно появление кровянистых выделений из половых путей у девочек допубертатного возраста. Перечисляются возможные причины появления кровянистых выделений из половых путей, диагностическая тактика при их появлении. Представлен алгоритм диагностического поиска.

Ключевые слова: *кровянистые выделения из половых путей, девочки, допупертатный период, патологические состояния, диагностика, лечение.*

The article discusses pathological conditions that may cause vaginal bleeding in preadolescent girls. It provides list of possible bleeding causes and diagnostic tactics if they occur; presents the diagnostic search algorithm.

Keywords: *vaginal bleeding, girls, preadolescent period, pathological states, diagnosis, treatment.*

У новорожденных девочек могут отмечаться кровянистые выделения из половых путей, которые связаны с проявлением «гормонального криза» [1–4]. Метроррагия обычно наступает на 5–8-й день жизни (на 3–4-й день может возникнуть у ослабленного или недоношенного ребенка) и отмечается у каждой 10-й девочки. Кровянистые выделения продолжаются от 1–2 до 3–4 суток. Объем теряемой крови при этом не должен превышать 2–3 мл. Следует обратить внимание на то, что, если метроррагия отличается от описанной выше нормы временем появления, продолжительностью и характером кровянистых выделений, следует провести дифференциальную диагностику с органическими патологиями половых органов девочки (полипы, травма, опухоль половых органов, вульвовагинит, сепсис, метроррагия может иметь

Контактная информация:
Сибирская Елена Викторовна – д.м.н., доц. каф. репродуктивной медицины и хирургии МГМСУ, главный внештатный гинеколог детского и подросткового возраста г. Москвы, зав. гинекологическим отделением Морозовской ДГКБ
Адрес: 119049, г. Москва, 4-й Добрынинский пер., 1/9
Тел.: (499) 236-41-26, **E-mail:** detskgyn@yandex.ru
Статья поступила 7.04.15, принята к печати 24.06.15.

Contact Information:
Sibirskaya Elena Viktorovna – Ph.D. prof. of Reproductive Medicine and Surgery Department, Moscow State University of Medicine and Dentistry; Head of gynecology department, Morozov Children's Clinical Hospital
Address: 119049, Moscow, 4th Dobryninsky per., 1/9
Tel.: (499) 236-41-26, **E-mail:** detskgyn@yandex.ru
Received on Apr. 7, 2015, submitted for publication on Jun. 24, 2015.

Final_5_15.indd 63 23.09.2015 14:20:16

вторичный характер при заболеваниях яичников, головного мозга – преждевременное половое созревание). В редких случаях травмирование половых путей девочки возможно и в родах во время влагалищного исследования роженицы при тазовом предлежании плода [2, 5, 6].

В препубертатном периоде основными причинами появления кровянистых выделений из половых путей являются инородные тела влагалища с повреждением его слизистой оболочки острыми краями, либо с формированием пролежней, вульвовагинит и травмы [1, 2, 7–9].

Стоит еще раз отметить, что при появлении кровянистых выделений из половых путей у девочки может быть обнаружена опухоль влагалища или шейки матки.

Большинство новообразований влагалища и вульвы встречается в педиатрической практике в возрасте до 4–6 лет, что позволяет думать об их эмбриональном происхождении [1–4, 9, 10]. Наиболее частым гистологическим вариантом злокачественной опухоли такой локализации у детей является смешанная мезодермальная опухоль – эмбриональная рабдомиосаркома ботриоидного типа.

В единичных случаях диагностируется рак шейки матки у детей в допубертатном возрасте. В литературе описано около 30 наблюдений этого новообразования у девочек до 14 лет, при этом почти во всех случаях был диагностирован мезонефральный тип опухоли, имеющий дизонтогенетическую природу [4, 9]. Источником неоплазии при этом гистологическом варианте рака являются персистирующие остатки мезонефрального канала или его остатка гартнерова канала в процессе внутриутробного развития.

У детей младшего школьного и старшего школьного возраста маточные кровотечения могут возникать при гормонопродуцирующих феминизирующих опухолях и фолликулярных кистах яичников [2, 10, 11]. Секреция гормонов феминизирующими новообразованиями и фолликулярными кистами может приводить к появлению признаков ложного преждевременного полового созревания, что клинически проявляется симптомами повышенной эстрогенизации и наиболее часто – метроррагиями при относительно слабом развитии вторичных половых признаков или вообще при отсутствии таковых [1, 5, 8, 12].

Преждевременное половое созревание развивается вследствие функционального или органического заболевания головного мозга центрального генеза – опухоли, гидроцефалии, а также травмы ЦНС, нейроинфекции, асфиксии в родах. Для такого варианта преждевременного полового созревания характерно развитие в той или иной степени всех вторичных половых признаков [1, 4, 11, 13].

Кровянистые выделения из половых путей у девочки являются показанием к осмотру стенок влагалища и шейки матки при помощи специальных детских зеркал и проведению вагиноскопии [1, 3, 4, 11]. Следует отметить, что гнойные бели с геморрагическим компонентом могут быть выявлены у девочек не только при вульвовагините, но и при инородном теле, а также распаде опухоли.

Обнаружение любого экзофитного роста (полипов, папиллом) на шейке матки или слизистой оболочке влагалища является показанием к биопсии [2, 3, 10, 13]. Правильное и четкое определение показаний к морфологическому исследованию может способствовать раннему выявлению злокачественных опухолей, в т.ч. ботриоидной саркомы, которая на начальных стадиях развития может иметь вид одиночного или множественного полипа.

Если при проведении вагиноскопии установлено, что источником кровотечения является наружный зев шейки матки, дальнейший диагностический поиск целесообразно проводить по двум направлениям: во-первых, необходимо уточнить характер патологического процесса в матке; во-вторых, следует начать поиск возможной причины преждевременного полового созревания центрального, либо гонадного генеза [1, 3, 4, 7, 10].

Гистероскопия с биопсией эндометрия выполняется весьма ограниченному контингенту детей при наличии подозрений на заболевания тела матки, крайне редко встречаемых в данном возрасте. Помимо клинических данных, решающим доводом в пользу проведения любых инвазивных вмешательств у девочек считаются результаты ультразвукового исследования (УЗИ) органов малого таза, а также цитологического исследования мазков и аспиратов. УЗИ также позволяет визуализировать опухоли и опухолевидные образования яичников у детей [1, 4, 16]. Также высокоинформативным методом диагностики является магнитно-резонансная томография (МРТ) органов малого таза.

При появлении кровянистых выделений у девочек в допубертатном периоде необходимо проводить дифференциальную диагностику с кровянистыми выделениями из желудочно-кишечного тракта и мочевых путей.

Рассмотрим подробнее наиболее часто встречаемые новообразования у девочек допубертатного периода.

Ботриоидная эмбриональная рабдомиосаркома – злокачественная опухоль влагалища. Встречается у девочек 2–4 лет. Больные жалуются на появление белей с сукровичным отделяемым, болезненное мочеиспускание, иногда недержание мочи [8–10].

При осмотре наружных половых органов заметны кровянистые или сукровичные выделения из влагалища, а в самом влагалище отмечаются гроздевидные массы багрового или синюшного цвета, кровоточащие при исследовании, с легко отторгающимися участками (рис. 1).

Опухоль может распространяться по стенке

Final_5_15.indd 64 23.09.2015 14:20:16

Рис. 1. Распадающаяся рабдомиосаркома у девочки 6 лет.

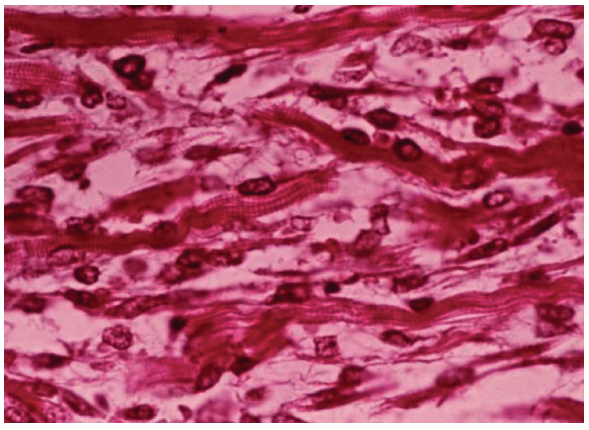

Рис. 2. Рабдомиосаркома у девочки – гистологический препарат (тройная окраска по Массону, ув. 600).

Рис. 3. Гемангиома вульвы у девочки 4 лет.

влагалища и проникать в стенку мочевого пузыря или прямой кишки.

Цитологическое и гистологическое исследования помогают уточнить характер и вид новообразования для верификации диагноза (рис. 2).

Лечение рабдомиосаркомы хирургическое – отсечение опухоли с последующим внутриполостным облучением.

Гемангиома – сосудистая доброкачественная опухоль вульвы. Обычно располагается под кожей наружных половых органов или промежности, выпячивая ее в этом месте. Через кожу с локальными ограниченными участками гиперемии просвечивают варикознорасширенные узлы синюшного цвета. При наружном осмотре и пальпации образования отмечаются его неровная поверхность, подвижность, эластичность, легкая сдавливаемость (рис. 3).

Кавернозная гемангиома, которая по сравнению с другими формами наблюдается у девочек чаще, состоит из тонкостенных взаимосвязанных полостей. Диагноз подтверждается данными цитогистологического исследования части иссеченной гемангиомы.

Лечение хирургическое — иссечение в пределах здоровых тканей.

Аденокарцинома матки клинически проявляется длительными кровянистыми выделениями, не прекращающимися на фоне проведения консервативной терапии. При гинекологическом осмотре можно обнаружить некоторое увеличение и мягковатую консистенцию матки. Шейка матки может быть не изменена, из цервикального канала поступают кровянистые выделения. При проведении УЗИ органов малого таза можно диагностировать увеличение матки в размерах и наличие опухоли, исходящей из стенки матки в виде полипа [1, 2, 16]. Диагноз подтверждается данными гистологического исследования соскоба эндометрия.

Лечение хирургическое – экстирпация матки с придатками.

Преждевременным половым развитием (ППР) считается появление вторичных половых признаков у девочек до 8-летнего возраста. Появление вторичных половых признаков после 8 и до 10 лет называют ранним половым развитием.

Невозможно выделить какую-то единую классификацию ППР, так как в настоящее время учеными используются разные критерии ППР, положенные в основу каждой из них. Рассмотрим наиболее значимые для диагностики и верификации диагноза.

Классификация по типу. Различают ППР по изосексуальному и гетеросексуальному типу. При изосексуальной форме вторичные половые признаки соответствуют полу ребенка, при гетеросексуальной – противоположны ему. ППР девочек по изосексуальному типу составляет всего 2,5% всех гинекологических заболеваний в детском возрасте.

Большинство исследователей считает необходимым различать истинное ППР (конституциональная, идиопатическая формы), сопровождающееся активацией гипоталамо-гипофизарно-яичниковой (Г–Г–Я) системы в самом юном возрасте, и ложное, или псевдо-ППР, являющееся результатом стимуляции выработки гонадотропных и половых стероидов независимо от функционирования и работы Г–Г–Я-системы, и псевдо-ППР, которое связывают с заболеваниями половых органов и надпочечников, реже – с поражением других тканей, продуцирующих соответствующие гормоны.

Классификация по форме. Среди российской литературы, независимо от генеза заболевания,

Final_5_15.indd 65 23.09.2015 14:20:16

Рис. 4. Алгоритм диагностического поиска при появлении кровянистых выделений из половых путей у девочек в допубертатном периоде.

принято различать полную и неполную формы ППР. Полная форма проявляется развитием вторичных половых признаков и менструаций, неполная – наличием хотя бы одного из вторичных половых признаков при отсутствии менструаций [2, 4, 14, 15].

На основании многолетнего опыта работы гинекологического отделения Морозовской детской городской клинической больницы нами разработан алгоритм диагностического поиска при кровянистых выделениях из половых путей у девочек в допубертатный период (рис. 4).

Литература

1. *Адамян Л.В., Сибирская Е.В., Глыбина Т.М., Богданова Е.А.* Кровяные выделения из половых путей у девочек в периоде детства. Ремедиум. 2014; 4: 30–34.
2. *Богданова Е.А.* Практическая гинекология молодых. М.: Медицинская книга, 2011: 256.
3. *Адамян Л.В., Богданова Е.А., Глыбина Т.М., Сибирская Е.В., Осипова Г.Т., Бакриева Д.С.* Современные методы лечения маточных кровотечений пубертатного периода в ургентной гинекологии (обзор литературы). Проблемы репродукции. 2012; 1: 38–41.
4. *Уварова Е.В.* Стандартные принципы обследования и лечения детей и подростков с гинекологическими заболеваниями и нарушениями полового развития. М.: Триада-Х, 2008: 176.
5. *Aribarg A, Phupong V.* Vaginal bleeding in young children. Southeast Asian J. Trop. Med. Public Health. 2003; 34 (1): 208–212.
6. *Брук Ч.* Руководство по детской эндокринологии. М.: ГЭОТАР-Медиа, 2013: 640.
7. *Адамян Л.В., Глыбина Т.М., Сибирская Е.В., Исаев А.А., Поддубный И.В., Богданова Е.А., Витман Е.А.* Гинекологическая патология у детей и подростков как причина абдоминального синдрома. Ошибки диагностики и лечения. Российский вестник детской хирургии, анестезиологии и реаниматологии. 2010; 1: 79–88.
8. *Урманчеева А., Кутушева Г., Ульрих Е.* Опухоли яичника (клиника, диагностика и лечение). М.: Н-Л, 2012: 68.
9. *Богданова Е.А., Сибирская Е.В., Глыбина Т.М., Сашкина А.Е.* Лечение профузных маточных кровотечений пубертатного периода. Медицина критических состояний. 2010; 1: 51–53.
10. *Гарднер Д., Шобек Д.* Базисная и клиническая эндокринология. Книга 1: Пер. с англ. Г.А. Мельниченко, ред. М.: Издательство «Бином», 2013: 464.
11. *Kirsch CH, Goodman M, Esiashvili N.* Outcome of female pediatric patients diagnosed with genital tract rhabdomyosarcoma based on analysis of cases registered in SEER database between 1973 and 2006. Am. J. Clin. Oncol. 2014; 37 (1): 47–50.
12. *Подзолкова Н.М., Глазкова О.Л.* Симптом, синдром, диагноз. Дифференциальная диагностика в гинекологии. Руководство. М.: ГЭОТАР-Медиа, 2014: 736.
13. *Роговская С.И., Липова Е.* Шейка матки, влагалище, вульва: физиология, патология, кольпоскопия, эстетическая коррекция. М.: Медиабюро, 2014: 832.
14. *Адамян Л.В., Богданова Е.А., Сибирская Е.В., Глыбина Т.М., Гарунова М.Б.* Репродуктивное здоровье девочек с врожденной гиперплазией коры надпочечников. Российский вестник перинатологии и педиатрии. 2014; 2: 43–47.
15. *Адамян Л.В., Сибирская Е.В., Глыбина Т.М., Богданова Е.А.* Инфекционно-воспалительные заболевания гениталий у детей и подростков. Акушерство и гинекология. 2012; 4 (1): 108–112.
16. *Озерская И.А., Пыков М.И., Заболотская Н.В.* Эхография репродуктивной системы девочки, подростка, девушки. М.: Видар-М, 2012: 336.
17. *Адамян Л.В., Сибирская Е.В., Богданова Е.А.* Терапия маточных кровотечений пубертатного периода с точки зрения доказательной медицины. Репродуктивное здоровье детей и подростков. 2014; 5: 17–21.
18. *Адамян Л.В., Богданова Е.А., Глыбина Т.М., Сибирская Е.В.* Гинекологическая патология у детей и подростков как причина абдоминального синдрома. Проблемы репродукции. 2011; 1: 28–34.
19. *Kim EY.* Long-term effects of gonadotropin-releasing hormone analogs in girls with central precocious puberty. Korean J. Pediatr. 2015; 58 (1): 1–7.
20. *Altchek A, Deligdisch L.* Pediatric, Adolescent and Young Adult Gynecology. New York: Wiley-Blackwell, 2009: 500.

Final_5_15.indd 66 23.09.2015 14:20:16