© Коллектив авторов, 2015

*С.Ю. Снитко, С.И. Барденикова, О.В. Зайцева, Н.К. Шумейко, Е.А. Мельникова, О.Б. Довгун*

# СОЧЕТАННЫЙ ГЕНЕЗ РЕЦИДИВИРУЮЩЕЙ БРОНХИАЛЬНОЙ ОБСТРУКЦИИ У РЕБЕНКА 10 ЛЕТ

Московский государственный медико-стоматологический университет им. А.И. Евдокимова,
Детская клиническая больница св. Владимира, Москва, РФ

*Snitko S.IU., Bardenikova S.I., Zaitseva O.V., Shumeiko N.K., Melnikova E.A., Dovgun O.B.*

# THE COMBINED GENESIS OF RECURRENT AIRWAY OBSTRUCTION IN A 10 YEARS OLD CHILD

Moscow State University of Medicine and Dentistry named after A.I. Evdokimov,
Saint Vladimir Children's Hospital in Sokolniki, Moscow, Russia

**Авторы приводят описание сложного в диагностическом плане клинического наблюдения рецидивирующей бронхиальной обструкции (РБО) у ребенка 10 лет. Представлены алгоритм диагностического поиска и комментарии полученных результатов исследования. Благодаря индивидуальному подходу к комплексному обследованию пациента определен сочетанный генез РБО, связанный с наличием синдрома портальной гипертензии, приведшего к развитию гастроэзофагеальной рефлюксной болезни, у ребенка с поливалентной аллергией (поллиноз, крапивница, бронхиальная астма).**

***Ключевые слова:*** *бронхообструктивный синдром, портальная гипертензия, гастроэзофагеальный рефлюкс, острая респираторная инфекция, дети.*

**The authors report on a difficult (in terms of diagnostics and clinical observation) case of recurrent airway obstruction (RAO) in a 10 years old child. The algorithm of diagnostic search and the comments of the study results obtained are presented. Thanks to the individual approach to the complex diagnostics of the patient, there was the combined genesis of RAO identified, which was connected to the presence of portal hypertension syndrome, which in its turn led to the development of gastroesophageal reflux disease (GERD) in a child with polyvalent allergy (hay fever, urticaria, bronchial asthma).**

***Keywords:*** *broncho-obstructive syndrome, portal hypertension, gastroesophageal reflux, acute respiratory infection, children.*

В специализированном пульмонологическом отделении Детской клинической больницы святого Владимира на обследовании находился мальчик Л., 10 лет, с жалобами на приступы сухого навязчивого кашля с затруднением дыхания, упорно появляющиеся на фоне ОРВИ в течение последнего года. Ребенок поступил для уточнения причины рецидивирующей бронхиальной обструкции (РБО).

Известно, что мальчик родился недоношенным (на 28-й неделе гестации), вторым из двойни, от I

***Контактная информация:***
***Зайцева Ольга Витальевна*** – д.м.н., проф., зав. каф. педиатрии МГМСУ
**Адрес:** Россия, 127473 г. Москва, ул. Делегатская, 20, стр. 1
**Тел.:** (499) 268-72-95,
**E-mail:** olga6505963@yandex.ru
Статья поступила 17.02.15, принята к печати 24.06.15.

***Contact Information:***
***Olga Zaitseva Vitalievna*** – Honored Doctor of the Russian Federation, Ph.D., Prof., Head of the Department of Pediatrics of Moscow State University of Medicine and Dentistry named after A.I. Evdokimov
**Address:** Russia, 127473 Moscow, Delegatskaya street, 20, building 1
**Tel.:** (499) 268-72-95,
**E-mail:** olga6505963@yandex.ru
The article received 17.02.15, accepted for publication 24.06.15.



Final_4_15_new.indd 200 22.07.2015 12:14:55

беременности, протекавшей с ранним токсикозом. В периоде новорожденности перенес гемолитическую болезнь (конфликт по группе крови), по поводу чего проводилось заменное переливание крови. Раннее развитие ребенка без особенностей. Вакцинирован по индивидуальному календарю, осложнений не было. Перенес операцию по поводу крипторхизма. С 2010 г. (6 лет) находится на диспансерном учете фтизиатра по поводу виража туберкулиновой пробы. В течение последнего года ребенок жалуется на боли в эпигастральной области, приступы изжоги, тенденцию к запорам. По поводу гастроэнтерологических проблем к врачам не обращались.

Аллергологический анамнез отягощен проявлениями атопического дерматита с первого года жизни. С 6 лет находится на диспансерном учете дерматолога с диагнозом: хроническая крапивница. Высыпания на коже появляются при контакте с животными (кошка, собака) и хлорированной водой (после посещения бассейна). В 9 лет на фоне ОРВИ развилась бронхиальная обструкция, рецидивировавшая более 3 раз в течение года. Удушье эффективно купируется ингаляциями беродуала. С весны 2012 г. (9 лет) пациент отмечает заложенность и выделения из носа, чихание, слезотечение. Семейный аллергологический анамнез отягощен по линии матери проявлениями сезонной аллергии.

При поступлении в отделение состояние ребенка было удовлетворительным, жалоб не предъявлял. На коже туловища, рук, ног определялись угасающие элементы крапивницы. Носовое дыхание было незначительно затруднено, скудные слизистые выделения из носа. Перкуторных и аускультативных изменений в легких и сердце не выявлялось. Отмечено увеличение печени при пальпации на +0,5 см из-под края реберной дуги по средне-ключичной линии справа и селезенки на +1 см из-под края реберной дуги по среднеключичной линии слева. Гастроэнтерологических жалоб не было. Физиологические отправления были не нарушены.

Известно, что бронхообструктивный синдром (БОС) является комплексом клинических симптомов (приступообразный кашель, экспираторная одышка, приступы удушья), связанных с нарушением бронхиальной проходимости. Наиболее часто БОС у детей возникает на фоне острой респираторной инфекции (ОРИ) [1, 2]. Из этиологических факторов ОРИ наибольшее значение имеют респираторно-синцитиальный вирус, аденовирусы, вирусы парагриппа (3-го типа), гриппа, энтеровирусы, коронаровирус, реже – вирусно-бактериальные ассоциации [2].

Персистирующее течение цитомегаловирусной и герпетической инфекции также может обусловить появление бронхообструкции у детей. Имеются убедительные доказательства роли микоплазменной и хламидийной инфекции в развитии БОС [2]. Воспаление является важным компонентом бронхиальной обструкции, когда под воздействием инфекционных факторов включается каскад иммунологических реакций с выходом в периферический кровоток медиаторов (гистамина, лейкотриенов, простагландинов), запускающих механизмы БОС: усиление проницаемости сосудов, отек слизистой оболочки бронхов, гиперсекрецию вязкой слизи, бронхоспазм [1, 2].

Поскольку БОС не является самостоятельным диагнозом, его нозологическая форма должна уточняться с помощью клинико-анамнестических данных, лабораторных и инструментальных методов обследования (исследование периферической крови, иммунного статуса, функции внешнего дыхания – ФВД, аллерготестирования, рентгенографии органов дыхания, компьютерной томографии, при необходимости – бронхографии, сцинтиграфии, ангиопульмонографии, бронхоскопии).

Плановое обследование нашего ребенка в отделении выявило в анализах крови тромбоцитопению – $109 \cdot 10^9$/л (при норме $180–320 \cdot 10^9$/л), лейкопению – $3{,}9 \cdot 10^9$/л (при норме $4{,}0–9{,}0 \cdot 10^9$/л). В биохимическом анализе крови отмечалось незначительное повышение гамма-глутамилтрансферазы (18 Е/л при норме до 17 Ед/л), повышение общего билирубина (32,8 мкмоль/л при норме 5–21 мкмоль/л) и его фракций (связанный – 7,5 мкмоль/л при норме 0–4 мкмоль/л, свободный – 25,8 мкмоль/л при норме 5–21 мкмоль/л). Показатели АЛТ (21,8 Ед/л при норме 0–45 Ед/л), АСТ (36,6 Ед/л при норме 0–35 Ед/л), холестерина, щелочной фосфатазы, амилазы, общего белка, протеинограммы, коагулограммы, липидограммы находились в пределах возрастной нормы. Иммунологический анализ крови не выявил существенных отклонений от нормы: IgA 70 мг/дл (при норме 70–400 мг/дл), IgM 50 мг/дл (при норме 20–200 мг/мл), IgG 600 мг/дл (при норме 700–1600 мг/мл). Исследования крови на маркеры гепатитов: HBsAg-отрицательный, анти-HCV-отрицательный.

На рентгенограмме грудной клетки обнаружено обогащение легочного рисунка с изменением структуры корней легких. Исследование ФВД на момент госпитализации зафиксировало умеренное нарушение бронхиальной проходимости 0–I степени. Отоларинголог констатировал картину аллергического ринита вне обострения, дерматолог подтвердил диагноз: хроническая крапивница. В отделении проведены кожные скарификационные пробы с аллергенами, выявлена сенсибилизация к пыльце (березы 2+, ольхи 2+, лещины 2+, клена +, тимофеевки 2+, овсяницы 2+, ежи +, мятлика 2+, ржи +, райграйса +, лебеды +, амброзии 2+), шерсти животных (собаки +, кошки 2+, кролика +, овцы 2+, перхоти лошади 2+, перу подушки +), бытовым аллергенам (клещам 175 +, 1792 +, 178 +, домашняя пыль 317 – 2+, домашняя пыль 314 – 2+, домашняя пыль 321 +), пищевым аллергенам (яйцу 2+, треске +, яблоку +, капусте +, картофелю +, моркови 2+, свекле 2+, помидору +, огурцу +, апельсину 3+, банану 2+). Отмечено повышение общего IgE – 388,6 МЕ/мл (при норме до 190 МЕ/мл).

На основании клинико-анамнестических данных (отягощеннная наследственность, ранний старт атопического марша, повторные бронхообструкции, купирующиеся ингаляциями беродуала, явления риноконъюнктивита ранней весной) и результатов лабораторно-инструментального обследования (генерализованная бронхиальная обструкция I степени, высокий уровень общего IgE и положительные аллергопробы с бытовыми, эпидермальными, пыльцевыми и пищевыми аллергенами) мальчику выставлен клинический диагноз: бронхиальная астма, атопическая,





Final_4_15_new.indd 201 22.07.2015 12:14:55

легкое персистирующее течение; поллиноз (1-я волна цветения), риноконъюнктивальная форма; хроническая крапивница, обострение.

Однако в связи с жалобами на периодические боли в животе в области эпигастрия и нерегулярный стул, увеличением печени и селезенки, а также изменениями в анализах крови (тромбоцитопения, лейкопения, повышение билирубина) обследование было продолжено. На рентгенографии пищевода с барием обнаружены недостаточность кардии, гастроэзофагеальный рефлюкс (ГЭР) II степени. Эзофагогастродуоденофиброскопия: просвет пищевода на всем протяжении не изменен, слизистая оболочка в нижней трети умеренно гиперемирована, кардия расположена и сформирована правильно, смыкается не постоянно, отмечается незначительный заброс желудочного содержимого в просвет пищевода, в нижней трети пищевода на 12, 3 и 7 часах визуализируются извитые расширенные венозные сосуды розового цвета диаметром от 0,2 до 0,3–0,4 см, в желудке умеренное количество слизи, слизистая оболочка желудка во всех отделах умеренно отечна, очагово гиперемирована, складки удовлетворительно расправляются воздухом, привратник сомкнут, свободно проходим, слизистая оболочка луковицы 12-перстной кишки и постбульбарных отделов отечна, умеренно гиперемирована. Заключение: эндоскопические признаки варикозного расширения вен пищевода I–II степени, рефлюкс-эзофагита, умеренно выраженного гастродуоденита (рис. 1).

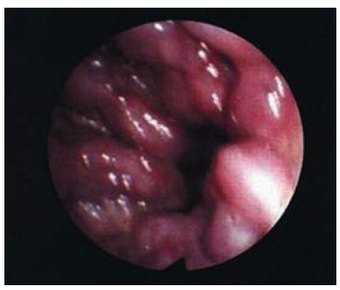

**Рис. 1. Эзофагогастродуоденоскопическая картина пациента: варикозное расширение вен пищевода, признаки эзофагита (пояснения в тексте).**

При проведении сигмоскопии изменений со стороны слизистой оболочки прямой и сигмоводной кишок выявлено не было. Эхография органов брюшной полости: размеры долей печени не увеличены, топография не изменена, умеренно выражены диффузные изменения паренхимы печени без очаговых изменений, в проекции ворот печени определяется конгломерат тонкостенных извитых структур до 3–4 мм в диаметре с разнонаправленным кровотоком, желчный пузырь в типичном месте, неправильной грушевидной формы, размеры его в пределах возрастной нормы, наружные контуры неровные, четкие, стенки неравномерно уплотнены, утолщены (2–4 мм) во всех отделах, содержимое гомогенное, признаков организованных патологических включений в проекции пузыря и общего желчного протока не отмечается, поджелудочная железа несколько увеличена в размерах, контуры сохранены, умеренно выраженное диффузное повышение эхогенности, вирсунгов проток не дилатирован, в ткани головки железы – конгломерат извитых

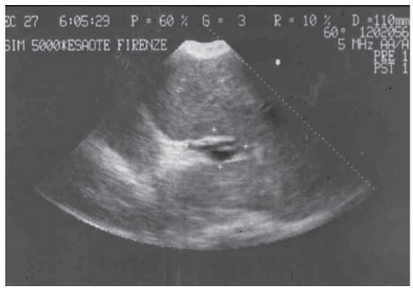


**Рис. 2. УЗИ органов брюшной полости пациента: эхопризнаки портальной гипертензии (пояснения в тексте).**

сосудов 3–4 мм в диаметре с венозным типом кровотока, селезенка – топография не изменена, размеры умеренно увеличены (147x67 мм), паренхима ее эхографически не изменена, без локальных деструктивных проявлений, селезеночная вена извитая, характер кровотока в ней венозного типа, монофазный, параметры артериального кровотока не нарушены, вокруг селезенки, между ней и левой почкой, в забрюшинном пространстве определяются множественные, линейной и извитой формы сосуды до 5 мм в диаметре с венозным типом кровотока (монофазным и турбулентным), расцениваемые как спонтанные спленоретроперитонеальные шунты. Заключение: эхопризнаки субкомпенсированной портальной гипертензии на фоне кавернозной трансформации воротной вены (рис. 2).

Известно, что наиболее частой формой портальной гипертензии у детей является внепеченочная форма, возникающая в результате блокады кровотока по воротной вене. Затруднение тока крови в системе воротной (портальной) вены приводит к высокому портальному давлению (свыше 140–160 мм водн. ст.) – портальной гипертензии, сопровождающейся спленомегалией, варикозным расширением вен пищевода, желудка и прямой кишки, кровотечениями из них, развитием асцита и печеночной недостаточности. Обструкция воротной вены часто происходит в результате ее тромбоза вследствие инфекции (омфалита, катетеризации пупочной вены у новорожденных) или введения через нее высококонцентрированных лечебных растворов. Встречаются аномалии строения воротной вены, приводящие к нарушению кровотока по ней. При этом соединительные вены (venae commitantes) компенсаторно увеличиваются и приобретают вид кавернозного сосудистого образования – «портальная кавернома». Однако, несмотря на снижение кровотока по воротной вене, паренхима печени и ее функции практически не страдают, что связано с адаптационными механизмами, благодаря которым печень начинает получать больше крови по артериальному руслу. Первыми симптомами портальной гипертензии чаще являются спленомегалия и гиперспленизм (синдром панцитопении) [4]. Постоянный венозный застой вызывает нарушение трофики слизистой оболочки пищевода, приводит к его дилатации и возникновению ГЭР и в дальнейшем гастроэзофагеальной рефлюксной болезни (ГЭРБ). Частые, продолжительные, высокие забросы желудочного содержимого представляют серьезную угрозу [5–7]. Кроме того, забрасываемое агрессивное содержимое вызывает стимуляцию вагусных рецепторов





Final_4_15_new.indd 202 22.07.2015 12:14:55

дистальной части пищевода, рефлекторно индуцируя бронхоконстрикторный эффект [8]. Длительный контакт забрасываемого содержимого повреждает слизистую оболочку дыхательных путей, ведет к развитию бронхоспазма, увеличению выработки секрета бронхиальными железами, что связано с наличием специфических рецепторов (ноцицепторов) на поврежденной слизистой оболочке пищевода. Эффект бронхоконстрикции более выражен у пациентов с ГЭР [8, 9]. При транзиторном контакте аспирируемого содержимого стимулируется кашлевой рефлекс (в основном со специфических фарингеальных рецепторов). Кашель ведет к повышению внутригрудного давления, усугубляя патологический ГЭР. ГЭР в данном случае выступает в роли триггера приступов астмы, преимущественно в ночной период, из-за положения ребенка на спине, уменьшения количества слюны, снижения частота глотательных движений, увеличивается воздействие кислоты на слизистую оболочку пищевода, что обусловливает реализацию бронхоспазма за счет микроаспирации и нейрорефлекторного механизма [3]. Кроме того, длительный прием бронхолитических препаратов является предрасполагающим фактором к развитию ГЭРБ [9, 10].

Таким образом, генез и тяжесть течения БОС у нашего пациента являются сложным феноменом взаимодействия двух абсолютно разных причин: иммунопатологического ответа организма на окружающую среду и прогрессирования ГЭР на фоне анатомических проблем в пищеводе. БОС – как проявление бронхиальной астмы с поливалентной сенсибилизацией у ребенка с отягощением личного (атопический дерматит, хроническая крапивница, сезонный аллергический риноконъюнктивит) и семейного аллергологического анамнеза. БОС – как проявление портальной гипертензии и ГЭР одновременно явился триггером бронхиальной астмы. Можно предположить, что внепеченочная форма портальной гипертензии имеет неонатальный генез и связана с манипуляциями на пупочной вене: катетеризация, введение концентрированных растворов в процессе лечения гемолитической болезни новорожденного и реабилитации недоношенного ребенка. Развившийся фиброз портальной вены спровоцировал развитие компенсаторного коллатерального кровообращения с расширением системы пищеводных вен, что в свою очередь постепенно нарушило замыкательную функцию кардиального сфинктера, привело к недостаточности кардии, а затем и стойким патологическим ГЭР, о чем свидетельствуют недавно появившиеся у ребенка гастроэнтерологические жалобы.

Клиническая ситуация ярко свидетельствует о необходимости индивидуального, системного подхода в диагностике и дифференциальной диагностике у каждого конкретного больного с рецидивирующим БОС, особенно в случаях невозможности достижения контроля над заболеванием при соблюдении стандартных схем лечения. В данном клиническом наблюдении следует по достоинству оценить внимательное отношение лечащего врача к жалобам больного и трактовке отклонений отдельных показателей рутинных исследований, что и привело к диагностике портальной гипертензии. Поскольку дальнейший прогноз заболевания в данной ситуации определяется анатомическими факторами, целью лечения портальной гипертензии является профилактика кровотечений из варикозных вен пищевода, для чего проводятся операции портосистемного шунтирования, восстанавливающие нормальную анатомию и физиологию портальной системы. Мальчик консультирован специалистом в области гепатологии (д.м.н., профессор Г.Т. Туманян), диагноз: субкомпенсированная портальная гипертензия на фоне кавернозной трансформации воротной вены. Были определены сроки проведения планового оперативного лечения.

Больной выписан с рекомендациями соблюдения щадящего образа жизни, диеты, назначены базисная терапия бронхиальной астмы, медикаментозная терапия ГЭРБ.

Таким образом, данное наблюдение иллюстрирует редкое сочетание заболеваний, взаимно влияющих на контролируемость их течения. Сложность данного клинического случая определяется сочетанным генезом бронхиальной обструкции у ребенка с атопической бронхиальной астмой и недостаточностью кардии на фоне прогрессирующей портальной гипертензии.

## Литература


1. *Зайцева С.В., Муртазаева О.А.* Синдром бронхиальной обструкции. Трудный пациент. 2012; 2–3: 34–38.
2. *Зайцева О.В.* Бронхообструктивный синдром у детей. Педиатрия. 2005; 4: 94–104.
3. *Завикторина Т.Г., Шумейко Н.К., Серебровская Н.Б.* Внепищеводные проявления гастроэзофагеальной рефлюксной болезни у детей. 15-й Международный Славяно-Балтийский научный форум «Санкт-Петербург-Гастро-2013». СПб., 2013: 35–36.
4. *Разумовский А.Ю., Рачков В.Е.* Хирургическое лечение портальной гипертензии у детей. М.: МИА, 2012: 480 с.
5. *Бельмер С.В.* Гастроэзофагеальная рефлюксная болезнь. Русский медицинский журнал. 2008; 16 (3) (313): 144–147.
6. *Бельмер С.В., Приворотский В.Ф.* Гастроэзофагеальная рефлюксная болезнь у детей: отечественный рабочий протокол 2013 года. Лечащий врач. 2013; 8: 66–71.
7. *Приворотский В.Ф., Луппова Н.Е.* Материалы Юбилейного XX Конгресса детских гастроэнтерологов России «Проект рабочего протокола диагностики и лечения. ГЭРБ у детей». М., 2013: 256–274.
8. *Тайгибова А.Г., Чамсутдинов Н.У., Абдулманапова и др.* Гастроэзофагеальная рефлюксная болезнь и ее легочные проявления. Современные наукоемкие технологии. 2010; 2: 119–121.
9. *Завикторина Т.Г., Стрига Е.В., Соколова Ю.Б. и др.* Особенности течения гастроэзофагеальной рефлюксной болезни у детей. Лечащий врач. 2008; 7: 88–90.
10. *Звягинцева Т.Д., Чернобай А.И.* Гастроэзофагеальная рефлюксная болезнь и бронхиальная астма. Здоров'я України. 2008; 21: 63.






Final_4_15_new.indd 203 22.07.2015 12:14:55