© Коллектив авторов, 2012

К.А. Кириллова[1], А.Г. Рябинин[1], Л.В. Шурова[2]

ПРИМЕНЕНИЕ ЛАЗЕРНОЙ ДОППЛЕРОВСКОЙ ФЛОУМЕТРИИ В ОЦЕНКЕ МИКРОЦИРКУЛЯЦИИ ТКАНЕЙ ОКОЛОУШНОЙ ОБЛАСТИ ПЕРЕД ВЫПОЛНЕНИЕМ ОТОПЛАСТИКИ У ДЕТЕЙ И ПОДРОСТКОВ

[1]ФГБУ «Научно-клинический центр оториноларингологии ФМБА России»,
[2]ФГБУ «МНИИ педиатрии и детской хирургии Росздрава», Москва

Авторами предложен новый метод исследования микроциркуляции в околоушной области при врожденных и приобретенных дефектах наружного уха – лазерная допплеровская флоуметрия. Выявлены нарушения трофики тканей околоушной области различной степени у пациентов с врожденными и приобретенными пороками наружного уха, что дает основание для поиска новых путей улучшения их хирургического лечения и предотвращения послеоперационных рубцовых осложнений до выполнения хирургического вмешательства.

Ключевые слова: *лазерная допплеровская флоуметрия, врожденные пороки развития уха, посттравматическая деформация наружного уха, реконструкция, дети.*

Authors suggested new method for estimation of microcirculation in periauricular zone in cases of congenital and acquired defects of external ear – laser Doppler flowmetry. Disorders of tissue trophism in periauricilar zone with different degree of severity were detected in patients with congenital and posttraumatic malformations of external ear, and these data permit to search new approaches to improve surgical techniques and to begin preventition of scarry complications before surgery.

Key words: *laser Doppler flowmetry, congenital ear malformations, posttraumatic external ear deformations, reconstruction, children.*

Патология органа слуха, связанная с врожденными пороками развития (ВПР) уха, в настоящее время выявляется от 1 до 6% всего населения [1, 2]. Пост-травматические осложнения ушной раковины встречаются до 42% от общей травмы челюстно-лицевой области [3, 4]. В связи с этим восстановление основных функций наружного и среднего уха (слуховой, косметической и эстетической) при ВПР и посттравматических дефектах уха является одной из актуальных проблем современной оториноларингологии [5]. На данном этапе развития науки возникает необходимость разработки новых методов диагностики, лечения и профилактики рубцовых осложнений, что обусловлено их большим количеством и разнообразием после каждого этапа реконструкции ушной раковины и наружного слухового прохода и требует проведения ряда мер для устранения данных осложнений с целью повышения эффективности хирургического лечения и качества жизни пациентов [6]. Частота патологического рубцевания при реконструкции уха составляет до 11% [7–9]. Исследование микроциркуляции (МЦ) в коже околоушной области имеет важное значение в предоперационной диагностике возможных послеоперационных рубцовых осложнений и оценке эффективности проведенного хирургического и консервативного лечения. Специфика кровотока в коже околоушной области – одна из наименее изученных проблем оториноларингологии. Относительно новым методом, обладающим высокой точностью, исключающим рефлекторные влияния на сосуды и нервы кожи, является лазерная допплеровская флоуметрия (ЛДФ) [10–16].

Контактная информация:
Кириллова Ксения Александровна – очный аспирант ФГБУ «НКЦ оториноларингологии» ФМБА России
Адрес: г. Москва, Волоколамское ш., 30/6
Тел.: (919) 762-47-90, **E-mail:** Kirillovaka@list.ru
Статья поступила 27.04.12, принята к печати 28.06.12.

Применение данного метода в новой области для улучшения косметических результатов хирургического лечения дефектов уха предопределило цель настоящего исследования.

Цель исследования: оценить состояние МЦ околоушной области методом ЛДФ при врожденных и приобретенных пороках наружного уха и, на основании полученных данных, снизить частоту развития послеоперационных рубцовых осложнений при реконструкции наружного уха.

Показатели МЦ кожи в исследуемой области определяли с помощью лазерного анализатора капиллярного кровотока – аппарат «ЛАКК-02» (НПП «ЛАЗМА», Россия).

Принцип его действия основан на неинвазивном определении перфузии тканей кровью путем измерения допплеровского сдвига частоты, возникающего при зондировании лазерным лучом эритроцитов, движущихся в микроциркуляторном русле. В объеме тканей, от которого регистрируется ЛДФ-сигнал, содержится порядка 200 микрососудов, в которых единовременно находятся сотни тысяч эритроцитов. В связи с этим ЛДФ-сигнал, характеризующий перфузию тканей кровью, отражает коллективные процессы, одномоментно протекающие во всех микрососудах, находящихся в зоне измерения. Результаты ЛДФ-исследования регистрируют в относительных перфузионных единицах (ПЕ), отражающих перфузию тканей преимущественно эритроцитарной фракцией. В качестве датчика анализатора применяется световодный зонд, состоящий из трех моноволокон. Одно волокно (излучающий зонд) служит для доставки лазерного излучения от аппарата к исследуемой ткани. Два других зонда являются приемными для рассеянного лазерного излучения, отраженного тканью. Зарегистрированная в памяти компьютера допплерограмма обрабатывается с помощью математического обеспечения (программа «LDF 2.20» прилагается к прибору). Вычисляются статистические характеристики показателя МЦ. В работе использована статистическая величина активной ЛДФ-граммы, являющаяся средним арифметическим значением показателя МЦ (М). Эта характеристика ЛДФ достаточно наглядна и информативна и получается непосредственно в процессе обследования в течение 30–60 с [15]. На основе программы «LDF2.20.0.509WL» полученные данные обрабатывали на персональном компьютере.

Для решения задачи по внедрению нового метода диагностики, позволяющего выявить нарушение МЦ в околоушной области, с целью прогнозирования возможных послеоперационных рубцовых осложнений были обследованы 65 (72 ушные раковины) пациентов в возрасте от 4 до 17 лет.

15 человек имели ВПР ушной раковины в виде микротии различной степени, атрезии наружного слухового прохода; 10 пациентов имели приобретенные послеожоговые деформации и дефекты ушной раковины. Все больные дети находились на лечении в оториноларингологическом отделении и в отделении реконструктивной хирургии МНИИ педиатрии и детской хирургии МЗ РФ на базе детской ГКБ № 9 им. Г.Н. Сперанского.

40 практически здоровых добровольцев (23 мальчика и 17 девочек в возрасте от 4 до 17 лет), не имеющих заболеваний органа слуха, составили группу сравнения. Они были обследованы для получения нормативных показателей кожной МЦ околоушной области.

После калибровки (обнуления показателей прибора) датчик световодного зонда компьютеризированного лазерного анализатора МЦ крови «ЛАКК-02» (одноканального исполнения с длиной волны 0,8 мкм) помещали на исследуемый участок и в течение 10–30 с регистрировали ЛДФ-грамму, которая выводилась на монитор персонального компьютера, соединенного с прибором «ЛАКК-02».

Основное исследование у всех пациентов производили в 4 точках околоушной области: 1) передней (преаурикулярная); 2) верхней (супрааурикулярная); 3) задней (ретроаурикулярная); 4) нижней (инфраурикулярная) точках (рис. 1).

Рис. 1. Точки исследования при получении показателей ЛДФ-граммы кожной МЦ в околоушной области в норме.

Измерение осуществляли в положении обследуемого лежа на спине, без подушки. При этом голова пациента располагалась прямо, без поворота набок. Следует отметить, что пациент в момент проведения исследования должен был быть соматически здоров, состояние его спокойным. Температура в помещении – 22–24 ^{0}С.

Колебания микрогемоперфузии в капиллярах кожи регистрировали аппаратом «ЛАКК-02» и визуализировали на экране персонального компьютера в виде сложного непериодического процесса.

У пациентов с ВПР наружного и среднего уха точки выбирали либо вокруг рудимента ушной раковины, либо по краю уже сформированной ушной раковины, по возможности не затрагивая рубцовоизмененной ткани и волосяного покрова. У пациентов с приобретенными дефектами наружного уха измерение проводили в околоушной области в тех же точках вокруг ушной раковины над наименее измененными рубцовыми тканями (рис. 2).

После этого обследовали околоушную область в тех же точках контрлатеральной нормальной стороны для получения нормативных показателей МЦ, которые являются индивидуальными для каждого пациента.

а б в

Рис. 2. Точки исследования МЦ в околоушной области при микротии III степени (а), либо по краю сформированной ушной раковины (б), либо при приобретенном пороке (в).

В случае если ВПР был двусторонним, за норму принимали наименее пораженную сторону. После регистрации ЛДФ-граммы патологического участка и нормальной кожи производили сравнение полученных результатов.

По данным ЛДФ-исследования были выделены 3 подгруппы пациентов с различными полученными результатами в группе врожденной патологии и в группе с приобретенными дефектами ушных раковин:

1) подгруппа А – пациенты с различными вариантами ВПР наружного и среднего уха, у которых данные ЛДФ в околоушной области по своему значению приближались к норме;

2) подгруппа В – пациенты с той же патологией, у которых выявились резкие отличия показателей МЦ от полученной нормы. В выделенные подгруппы А и В вошли дети с ВПР наружного и среднего уха, ранее не подвергавшиеся хирургическому лечению;

3) подгруппа С – пациенты с аномалией уха после проведенных ранее этапов хирургической реабилитации. В данную подгруппу вошли дети, которым ранее выполнялись первые этапы реконструкции ушной раковины и наружного слухового прохода. Это были пациенты после имплантации гомохряща, которым пластика наружного слухового прохода не выполнялась ввиду наличия тяжелой степени гипогенезии барабанной полости и структур среднего уха, а также дети после аурикуломеатотимпанопластики с имплантацией гомохряща и пластикой наружного слухового прохода;

4) группа с приобретенной патологией ушной раковины – дети с приобретенными послеожоговыми рубцовыми деформациями и дефектами ушных раковин, ранее не получавшие хирургического лечения.

В результате исследования получены следующие средние показатели МЦ в 4 выбранных точках околоушной области в 3 подгруппах и группе с приобретенными пороками (см. таблицу).

Были выявлены значительные отличия показателей кожной МЦ, по данным ЛДФ-измерений, у пациентов с различной патологией наружного уха (рис. 3).

В подгруппе А было получено нормальное распределение показателей МЦ, соответствующее нормальному кровотоку в данной области. Однако отмечалось незначительное снижение показателей в среднем на 2 ПЕ в передней и нижней точках и более выраженное снижение показателей в верхней и задней точках – на 4–5 ПЕ.

В подгруппе В, по данным ЛДФ-исследования, было определено, что распределение показателей МЦ имело «зеркальный» вид по сравнению с нормой. Максимальный уровень МЦ определялся в заушной третьей точке, но при этом он был ниже максимального показателя нормы в среднем на 5 ПЕ. В верхней точке отмечалось резкое снижение уровня микрогемоперфузии на 9–10 ПЕ в

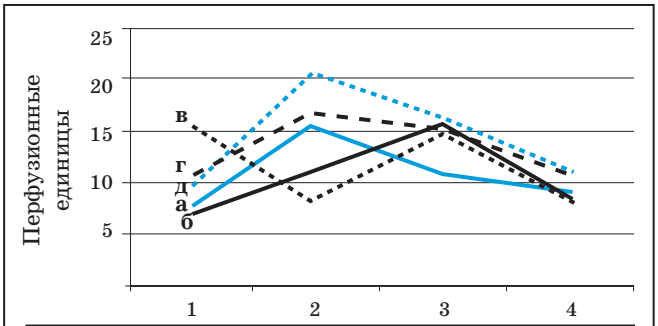

	1	2	3	4
Подгруппа А	7,75	15,05	10,98	9,05
Подгруппа В	6,67	10,62	15,38	8,15
Подгруппа С	15,48	8,5	14,88	8,23
Приобретенные пороки	10,68	16,44	14,44	11,9
Норма	10,02	20,5	15,27	11,67

Рис. 3. Сводный график результатов ЛДФ-исследования в норме и при различной патологии наружного уха.

а – подгруппа А, б – подгруппа В, в – подгруппа С, г – приобретенные пороки, д – норма.

Таблица

Результаты ЛДФ-исследования в околоушной области у наблюдаемых пациентов

Группы пациентов	Передняя точка, ПЕ	Верхняя точка, ПЕ	Задняя точка, ПЕ	Нижняя точка, ПЕ
Группа сравнения	10,02±4	20,56±6,9	15,27±4,4	11,67±2,9
Подгруппа А	7,75±1,21	15,05±2,05	10,98±1,92	9,05±1,38
Подгруппа В	6,67±1,38	10,62±3,81	15,38±5,09	8,15±2,44
Подгруппа С	15,48±0,87	8,5±2,35	14,8±1,75	8,23±1,63
Группа приобретенных пороков	10,68±1,9	16,4±4,2	14,45±5,5	11,9±3,4

отличие от нормы (20,5 ПЕ). В передней и нижней точках показатели приближались к норме, отмечалось лишь умеренное снижение на 2–3 ПЕ.

После проведенных ранее операций отмечалось выраженное изменение показателей МЦ в околоушной области, их перераспределение и так называемое «явление провала». Минимальные показатели были зафиксированы в нижней и верхней точках, а максимальные – в передней и задней. При этом следует отметить, что показатели в области мочки ушной раковины соответствовали показаниям в данной точке подгрупп А и В и были незначительно ниже показателей нормы (приблизительно на 2 ПЕ). То же отмечалось и в задней точке, где показатели соответствовали норме (15,28±4,4 ПЕ). Резкое снижение показателей в верхней точке по всей вероятности было связано с техникой выполненной ранее операции, а именно: имплантация гомохряща проводилась через разрез кожи над рудиментом ушной раковины и в последующем выполнялось его введение в сформированный подкожный «карман». Данное обстоятельство вызывало, видимо, хроническую ишемию в данной области. Усиление МЦ в передней точке практически в 1,5 раза (до 15,48 ПЕ от 10,02 ПЕ нормы), по нашему мнению, было связано с перераспределением кровотока и усилением МЦ в неповрежденной зоне.

Таким образом, обнаруженные новые факты свидетельствуют о различной степени выраженности нарушений МЦ в коже околоушной области у пациентов с врожденными и приобретенными пороками уха. Данное обстоятельство следует учитывать при выборе методики реконструктивной операции на наружном ухе во избежание развития послеоперационных рубцовых осложнений, а при наличии выраженных изменений гемоперфузии существует необходимость предоперационного и раннего послеоперационного назначения вазоактивной и противорубцовой терапии.

ЛИТЕРАТУРА

1. *Милешина Н.А.* Врожденные пороки развития органа слуха у детей: Автореф. дисс. ... докт. мед. наук. М., 2003.
2. *Кофанов Р.В., Ангелович М.С., Красильников Д.К.* Врожденные заболевания и пороки развития органа слуха у детей Челябинской области. Новости оторинолар. и логопатол. 1995; 1: 17–21.
3. *Карякина И.А.* Способы хирургической коррекции посттравматических субтотальных дефектов ушных раковин. Уральский мед. журнал. 2007; 2: 135–138.
4. *Исамутдинова Г.М.* Хирургическое лечение послеожоговых рубцовых деформаций и дефектов ушных раковин: Автореф. дисс. ... канд. мед. наук. М., 2011.
5. *Балясинская Г.Л.* Врожденные пороки развития органа слуха у детей: Автореф. дисс. ... докт. мед. наук. М., 1996.
6. *Chkadua T, Brusova L, Lashchinina J.* The research of «quality of life» of patients with total defects of an auricle after a surgical treatment. XX Congress of the EACMFS. Bruges, Belgium, 2010: 39–43.
7. *Лапченко С.Н.* Методика субтотальной реконструкции ушной раковины. Методические рекомендации. М., 1972: 9 с.
8. *Рябинин А.Г.* Реконструктивная хирургия и слухопротезирование при врожденных пороках развития уха у детей: Автореф. дисс. ... докт. мед. наук. М., 2005.
9. *Brent B.* The role of pressure therapy in management of earlobe keloids: Preliminary report of a controlled study. Ann. Plast. Surg. 1978; 20 (6): 1–5.
10. *Анютин Р.Г., Ивкина С.В.* Возможности лазерной допплеровской флоуметрии в изучении микроциркуляции крови в слизистой оболочке полости носа у больных гнойным гайморитом. Лазерная медицина. 2005; 9 (2): 39–41.
11. *Анютин Р.Г., Ивкина С.В., Апраксин М.А.* Значение исследования микроциркуляции крови в оториноларингологии. Вестн. оториноларингологии. 2008; 5: 7–8.
12. *Мареев Г.О., Мареев О.В., Федосов И.В., Тучин В.В.* Разработка специализированного датчика для исследования микроциркуляторного кровотока ЛОР-органов методом лазерной допплеровской флоуметрии. Проблемы оптической физики: Материалы международной молодежной научной школы по оптике, лазерной физике и биофизике. Саратов: изд-во. Сарат. ун-та, 2004: 66–67.
13. *Leahy MJ, de Mul FF, Nilsson GE, Maniewski R.* Principles and practice of the laser-Doppler perfusion technique. Technol. Health Care. 1999; 7 (2–3): 143–162.
14. *Nilsson GE, Salerud EG, Stromberg NOT, Wardell K.* Laser Doppler Perfusion Monitoring and Imaging. In: Biomedical photonics handbook. Ed. Vo-Dinh T. Boca Raton. Florida: CRC Press, 2003; 15: 1–24.
15. *Gur P, Callanan V, Baldwin D.* Laser-Doppler blood flowmetry measurement of nasal mucosa blood flow after injection of greater palatine canal. Journal of Laryngology&Otology. 1996; 110 (2): 124–128.
16. Лазерная допплеровская флоуметрия микроциркуляции крови: Руководство для врачей. Под ред. А.И. Курпаткина, В.В. Сидорова. М.: ОАО Медицина, 2005: 256 с.