© Коллектив авторов, 2011

Ю.Ю. Русецкий[1], Т.К. Седых[2], И.О. Чернышенко[2], В.А. Смирнова[2]

СРАВНИТЕЛЬНОЕ БАКТЕРИОЛОГИЧЕСКОЕ ИССЛЕДОВАНИЕ МИКРОФЛОРЫ ПОВЕРХНОСТИ И БИОПТАТОВ МИНДАЛИН У ДЕТЕЙ С ПАТОЛОГИЕЙ ЛИМФОАДЕНОИДНОГО ГЛОТОЧНОГО КОЛЬЦА

[1]Кафедра болезней уха, горла и носа ГОУ ВПО «Первый московский государственный медицинский университет им. И.М. Сеченова» (зав. проф., А.С. Лопатин), Москва; [2]МУЗ «Клиническая больница № 5», г. Тольятти (главный врач — к.м.н. Н.А. Ренц), РФ

В работе представлены результаты исследования видового и количественного состава микрофлоры слизистой оболочки поверхности миндалин и фрагментов удаленных тканей у 83 детей с аденоидами и у 51 пациента с гипертрофией нёбных миндалин на этапах аденотомии и тонзиллотомии. Произведено сравнение результатов уровня микробного загрязнения поверхности и ткани миндалин. Микрофлора была представлена патогенными и условно-патогенными микроорганизмами с преобладанием стрептококков и стафилококков. Показатели бактериальной обсемененности при исследовании биоптатов тканей оказались выше, чем при исследовании мазков с поверхности слизистой оболочки, что может говорить о недооценке уровня контаминации миндалин при традиционных методах микробиологического исследования.

Ключевые слова: *бактериологическое исследование, биоптаты ткани миндалин, микрофлора, слизистая оболочка, аденоиды, нёбные миндалины, дети.*

Authors studied specific and quantitative composition of mucrflora on tonsillar mucosa and in specimens of ablated tissue. Examination enrolled 83 patients with adenoid vegetations and 51 patients with tonsillar hypertrophy and was performed at adenotomy/tonsillectomy stage. Authors estimated and compared degree of bacterial contamination of tonsillar surface and tonsillar tissue. Microflora was presented by pathogenic and conditionally pathogenic microorganisms with prevalence of *Streptococci* and *Staphylococci*. Parameters of tissue bacterial contamination were more high in tissue specimens culture, than in mucosal culture, and this data testify to underestimation of tonsillar contamination according to the data of routine microbilogical examination.

Key words: *microbiological examination, tonsillar tissue specimens, microflora, adenoidal mucosa, palatine tonsils, children.*

В последние десятилетия отмечается увеличение частоты встречаемости аденоидных вегетаций у детей. Тенденция связана как с широким внедрением в практику современной оптической аппаратуры, улучшающей возможности диагностики патологических состояний носоглотки [1–3], так и с общим ростом количества заболеваний лимфоаденоидного глоточного кольца [4–6]. Аденоиды могут формироваться уже на 1-м году жизни, начинаясь, как правило, с воспаления глоточной миндалины [7].

Несмотря на то, что слизистая оболочка обладает комплексом факторов специфической и неспецифической иммунной защиты, являясь первым барьером на пути различных возбудителей, бактериальные и вирусные патогены в ряде случаев успешно преодолевают этот барьер и проникают в подлежащие ткани, микрососуды и «тропные органы» [8], поддерживая хроническое течение заболевания. В пользу этого процесса свидетельствует факт обнаружения в удаленных гипертрофи-

Контактная информация:
Седых Татьяна Константиновна – врач-ординатор отделения оториноларингологии муниципального учреждения здравоохранения «Клиническая больница № 5»г. Тольятти
Адрес: 445846 г. Тольятти, бульвар Здоровья, 252
Тел.: (8482) 35-51-76, **E-mail:** t.sedykh@yandex.ru
Статья поступила 19.09.11, принята к печати 28.09.11.

рованных фрагментах миндалин множественных очагов воспалительной инфильтрации и крипт, заполненных гноем, даже при отсутствии клинических симптомов воспаления [9].

Таким образом, при снижении барьерной функции слизистой оболочки аденоидные вегетации сами становятся источником инфекции [10].

Микробный состав глубоких отделов глоточной и нёбных миндалин клинически очень важен, но практически не изучен. Значение имеет также наличие в ткани миндалин копатогенов – микроорганизмов, колонизирующих верхние отделы дыхательные путей, но не играющих доминирующую этиологическую роль в развитии воспаления. Так, согласно международной классификации болезней и проблем, связанных со здоровьем (МКБ10), тонзиллит рассматривается как заболевание, ассоциированное с бактериями вида *Str. pyogenes*. В этом случае другие микроорганизмы (*S. aureus, H. influenzae* и др.) [11], активно вырабатывающие β-лактамазы, разрушающие некоторые виды антибиотиков (пенициллин, феноксиметилпенициллин, ампициллин, многие цефалоспорины) [12], рассматриваются как копатогены.

Традиционно для исследования микрофлоры глоточной миндалины у детей забор биоматериала выполняли с помощью тампона, проведенного в носоглотку трансназальным или трансоральным путем [13, 14]. Однако, микрофлора, выделенная из мазков, не всегда позволяет объективно судить о реальном возбудителе воспаления [15]. Считается, что наиболее адекватным методом для выделения возможных патогенов является исследование биоптатов тканей [16], что практически не выполнялось раньше в отношении глоточной и нёбных миндалин.

Целью настоящего исследования явилось сравнительное качественное и количественное изучение микрофлоры поверхности слизистой оболочки и биоптатов тканей глоточной и нёбных миндалин у детей с гипертрофией лимфоаденоидного глоточного кольца.

Нами была изучена микрофлора поверхности слизистой оболочки и удаленных фрагментов тканей лимфоаденоидного глоточного кольца у 83 детей, поступивших для планового хирургического лечения в ЛОР-отделение КБ № 5 г. Тольятти в 2010–2011 гг.

В исследование включались пациенты в возрасте от 2 до 10 лет с гипертрофией нёбных миндалин и/или аденоидами II–III степени, имеющие показания для хирургического лечения. Средний возраст составил 6,5 лет. Мальчиков было 44, девочек – 39. Аденотомия была выполнена у 83 детей, тонзиллотомия – у 51. Всем детям операции выполняли под наркозом в условиях эндоскопического контроля.

Забор биоматериала выполняли интраоперационно. После наложения роторасширителя тампонировали гортаноглотку, далее силиконовыми катетерами оттягивали мягкое нёбо, что обеспечивало лучший обзор носоглотки (рис. 1), удобство при заборе биоматериала и, как следствие, получение более корректной информации о вегетирующей микрофлоре. Непосредственно перед началом операции под контролем эндоскопа 70^0 одноразовым стерильным тампоном-аппликатором, плотно прижимая тампон к поверхности слизистой оболочки и не касаясь окружающих тканей, вращательными движениями собирали материал с поверхности и углублений глоточной миндалины. Такая техника исключала контаминацию тампона микроорганизмами, обсеменяющими соседние анатомические области. Использовали тампоны в пластиковых пробирках (PORTAGERM™ AMIES AGAR) со средой для транспортировки аэробных и факультативно-анаэробных микроорганизмов. Доставку в лабораторию осуществляли в термоконтейнере для поддержания стабильной температуры и сохранения жизнеспособности бактерий.

Бактериологическому исследованию подвергались также биоптаты тканей глоточной и нёбных миндалин. С этой целью сразу после хирургического удаления фрагменты тканей помещали в пластиковые пробирки и доставляли в бактериологическую лабораторию.

Бактериологическое исследование, включающее первичный посев, выделение возбудителей, идентификацию, количественное содержание микроорганизмов и определение чувствительности к антибиотикам выполняли в соответствии с приказом МЗ СССР № 535 «Об унификации микробиологических (бактериологических) методов исследования, применяемых в клинико-диагностических лабораториях лечебно-профилактических учреждений».

Биоптаты тканей глоточной и нёбных миндалин с добавлением 1% сахарного бульона подвергали механической дезинтеграции со стерильным кварцевым песком в микробиологической ступке. Это позволяло выделить микроорганизмы в случае их тесной адгезии с мембраной респираторного эпителия или более глубокой локализации в лакунах и криптах миндалин. Полученную суспензию отстаивали в течение 5 мин и надосадочную жидкость засевали на питательные среды.

Первичный посев клинического материала на плотные питательные среды проводили штриховым методом

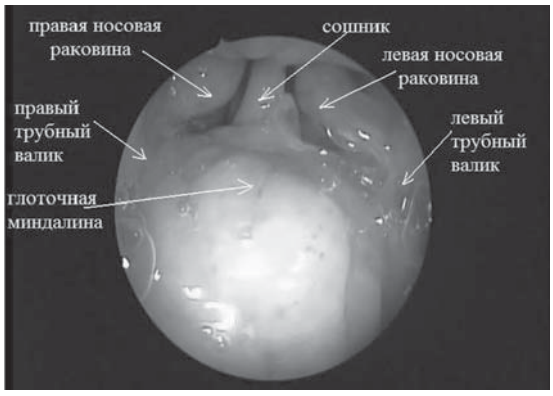

Рис. 1. Эндоскопическая картина носоглотки перед забором материала.

по секторам. Такой прием позволяет выделить микроорганизмы в виде отдельных колониеобразующих единиц (КОЕ) даже в ассоциации микроорганизмов и выполнить подсчет их количества. При определении степени и клинического значения бактериальной обсемененности мы учитывали, что в условиях снижения антиинфекционной резистентности человека для развития инфекционного процесса необходимо, чтобы общее количество микробов в 1 г ткани превысило «критический уровень», который составляет 10^5–10^6 бактерий [17].

Посевы инкубировали в термостате при температуре 37^0 по Цельсию в течение 3–5 дней с ежедневным переносом на плотные питательные среды. При дифференциации выделенных культур использовали 5% кровяной агар, желточно-солевой агар, агар Эндо, энтерококк-агар, шоколадный агар, среду для контроля стерильности и среду Сабуро для выделения патогенных грибов.

Для видовой идентификации использовали микробиологический автоматический анализатор Vitek 2 Compact (Bio Merieux, Франция) с закрытой системой реактивов, состоящий из инокулятора, анализатора, компьютера и принтера.

На поверхности слизистой оболочки глоточной миндалины у 83 пациентов обнаружен 131 штамм бактерий, при исследовании биоптатов – 174 штамма микроорганизмов (табл. 1). В основном это были представители рода *Streptococcus* и *Staphylococcus*.

Приведенные данные показывают, что бактериальная обсемененность поверхности аденоидов в большинстве случаев меньше, чем их биоптатов.

Среди всей выделенной из мазка микрофлоры глоточной миндалины доминирующее положение занимали бактерии рода *Streptococcus*. Они включали 73 штамма (5 видов) с преобладанием представителей вида *Str. pneumoniae* – 44 изолята. За ними следовали микроорганизмы рода *Staphylococcus*, представленные видом *S. aureus* – 32 штамма (рис. 2).

При исследовании биоптатов глоточной миндалины обнаружено 16 видов микроорганизмов. Представителей вида *Streptococcus* выделено 95 изолятов (8 видов), среди которых бактерии вида *Str. pneumoniae* составили самую большую по численности группу – 48 штаммов. Почти также часто высевались бактерии *S. aureus* – 45 микробных тел (рис. 3).

Отмечено, что при исследовании биоптатов глоточной миндалины было обнаружено несколько видов бактерий (*Str. bovis, Str. salivarius* и *Str. mutans*), которые не выделялись при заборе биоматериала с помощью мазка. Большинство биоптатов имели степень бактериальной обсемененности от 10^5 до 10^7 КОЕ (табл. 2).

На слизистой оболочке нёбных миндалин у 51 ребенка до хирургического вмешательства получено 90 штаммов микроорганизмов, а из биоптатов нёбных миндалин выделено 123 штамма бактерий (табл. 3). На поверхности нёбных миндалин обнаружено 14 видов бактерий, а в биоптатах – 17 видов микроорганизмов.

Таблица 1

Результаты исследования глоточной миндалины

Вид микроорганизмов	Мазки	Биоптаты
Str. pneumoniae	44	48
S. aureus	32	45
Str. sanguinis	12	17
Str. mitis	7	7
Str. agalactiae	6	9
Str. bovis	нет	7
Str. mutans	нет	2
Str. salivarius	нет	7
Str. pyogenes	4	5
K. pneumoniae	2	4
Enterobacter agglomerans	2	3
Acinetobacter lwoffii	7	8
Candida albicans	11	7
Candida tropicalis	2	3
E. coli	1	1
Pseudomonas aeruginosa	1	1

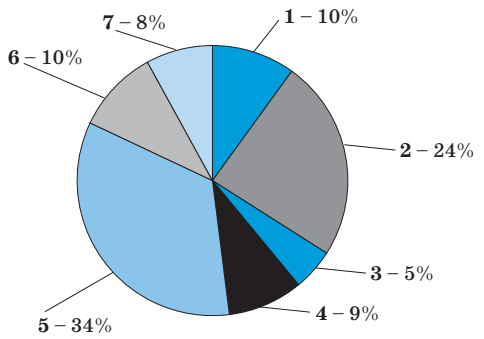

Рис. 2. Соотношение бактерий на поверхности аденоидов при исследовании мазка.
Здесь и на рис. 3: 1 – *Candida* 2 – *S. aureus*, 3 – *Str. agalactiae*, 4 – *Str. sanguinis*, 5 – *Str. pneumoniae*, 6 – другие виды бактерий (*Kl. pneumoniae, E. coli, Ps. aeroginosae, Ent. aggbomerans, Ac. lwoffii*), 7 – другие виды стрептококков (*Str. mitis, Str. pyogenes*).

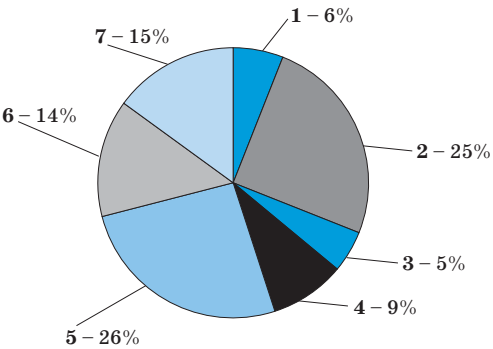

Рис. 3. Соотношение бактерий при исследовании биоптатов ткани аденоидов.

Таблица 2

Распределение количества бактериальных штаммов в зависимости от степени контаминации глоточной миндалины

Источник материала	Уровни микробной обсемененности глоточной миндалины					
	10^3 КОЕ	10^4 КОЕ	10^5 КОЕ*	10^6 КОЕ*	10^7 КОЕ*	10^8 КОЕ*
Поверхность аденоидов	14	31	54	16	16	нет
Биоптат аденоидов	нет	4	64	59	44	3

Здесь и в табл. 4: *уровни обсемененности, соответствующие «критическому».

Таблица 3

Результаты исследования нёбных миндалин

Вид микроорганизмов	Мазки	Биоптаты
Str. pneumoniae	26	31
S. aureus	20	27
Str. sanguinis	2	10
Str. mitis	7	6
Str. bovis	нет	4
Str. agalactiae	2	5
Str. salivarius	6	6
Str. pyogenes	8	10
Str. mutans	нет	2
Acinetobacter lwoffii	1	1
Enterobacter cloacae	1	1
E. coli	1	1
Enterobacter sakazokii	2	3
Corinebacterium jekeum	3	3
Candida albicans	9	9
Candida tropicalis	2	2
Pseudomonas aeruginosae	нет	2

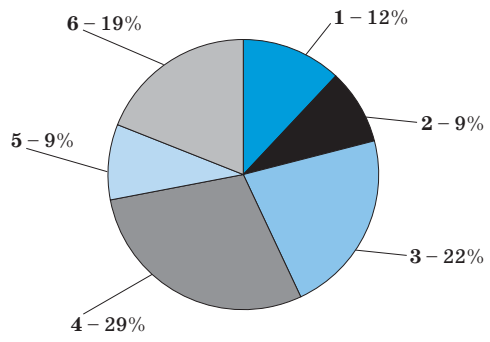

Рис. 4. Соотношение бактерий на поверхности нёбных миндалин.
Здесь и на рис. 5: 1 – *Candida* 2 – *Str. pyogenes*, 3 – *S. aureus*, 4 – *Str. pneumoniae*, 5 – другие виды бактерий (*Cor. jekeum, Ent. sakazokii, E. coli, Ent. cloacae, Ac. lwoffii*), 6 – другие виды стрептококков (*Str. sanguinis, Str. mitis, Str. agalactiae, Str. salivarius*).

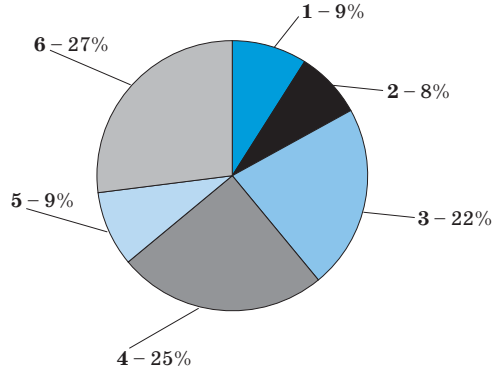

Рис. 5. Соотношение бактерий при исследовании биоптатов нёбных миндалин.
5 – *Cor. jekeum*, *Ps. aeruginosae, Ent. sakazokii, E. coli, Ent. cloacae, Ac. lwoffii*; 6 – *Str. sanguinis, Str. bovis, Str. mitis, Str. agalactiae, Str. mutans, Str. salivarius.*

Полученные результаты свидетельствуют о том, что микрофлора, обнаруженная при бактериологическом исследовании фрагментов тканей миндалин, отличается более разнообразным видовым и количественным составом, чем при исследовании поверхности слизистой оболочки (рис. 4).

На поверхности нёбных миндалин обнаружено 14 видов бактерий, а в биоптатах – 17 видов микроорганизмов. Такие микроорганизмы, как *Str. bovis, Ps. aeruginosae* и *Str. mutans* были обнаружены при исследовании биоптатов тканей миндалин, но не были высеяны с поверхности слизистой оболочки нёбных миндалин (рис. 5).

При этом степень обсемененности биоптатов тканей нёбных миндалин была выше, чем анализируемые результаты мазков (табл. 4).

Таким образом, при сравнительном изучении уровней микробной обсемененности глоточной и нёбных миндалин в зависимости от способа забора биоматериала нами выявлено:

1) видовое и количественное преимущество выделенной микрофлоры в биоптатах удаленных тканей по сравнению с мазками;

2) присутствие подавляющего большинства штаммов микроорганизмов в концентрации, превышающей критический уровень (83% изолятов при изучении глоточной миндалины, 76% – при исследовании нёбных миндалин).

Выявленное превалирование микрофлоры в

Таблица 4

Распределение бактериальных штаммов в зависимости от степени микробной контаминации нёбных миндалин

Источник материала	Уровни микробной обсемененности нёбных миндалин					
	10^3 КОЕ	10^4 КОЕ	10^5 КОЕ*	10^6 КОЕ*	10^7 КОЕ*	10^8 КОЕ*
Поверхность нёбных миндалин	10	32	27	10	11	нет
Биоптаты нёбных миндалин	нет	9	37	49	20	8

биоптатах тканей миндалин показывает, что уровень микробной обсемененности элементов лимфоаденоидного глоточного кольца часто недооценивается. Полученные результаты следует учитывать в клинической практике, как для консервативного лечения детей с аденоидами, так и для предоперационной подготовки и периоперационной профилактики.

ЛИТЕРАТУРА

1. *Богомильский М.Р., Гаращенко Т.И.* Диагностическая эндоскопия в ринологии у детей. Вестн. оториноларингологии. 1995; 3: 10–17.
2. *Шиленкова В.В.* Эндоскопия в диагностике заболеваний носоглотки у детей. Рос. ринология. 2001; 2: 181.
3. *Гаращенко Т.И., Шишмарева Е.В.* Оптимизация тактики проведения эндоскопического исследования носоглотки у детей. Рос. ринология. 2003; 2: 58.
4. *Цветков Э.А.* Аденотонзиллиты и их осложнения у детей. Лимфоэпителиальное глоточное кольцо в норме и патологии. Руководство для врачей. С-Пб.: Элби, 2003; 124.
5. *Маккаев Х.М.* Хронический аденотонзиллит как проблема педиатрии и детской оториноларингологии. Рос. вестн. перинатологии и педиатрии. 2002; Приложение: 7–11.
6. *Борзов Е.В.* Распространенность патологии ЛОР-органов у детей. Новости оториноларингологии и логопатологии. 2002; 1: 3–5.
7. *Вавилова В.П., Тарасов Н.И., Вайман О.А.* Значение аденотонзиллярной патологии в развитии кашля у детей в практике врача первичного звена здравоохранения. Consilium medicum. Приложение. Педиатрия. 2010; 4: 36–40.
8. *Савенкова М.С., Афанасьева А.А., Минасян В.С. и др.* Профилактика и лечение респираторных заболеваний у часто болеющих детей топическими бактериальными лизатами. Вопр. совр. пед. 2009; 8 (6): 96–99.
9. *Swidsinski A, Goktas O, Bessler C, et al.* Spatial organisation of microbiota in quiescent adenoiditis and tonsillitis. J. Clin. Pathol. 2007; 60 (3): 253–260.
10. *Карпова Е.П., Соколова И.В.* Препарат Гексализ в лечении ОРВИ у детей с аденотонзиллярной патологией и аллергическим ринитом. Вестн. пед. фармакологии и нутрициологии. 2007; 4 (2): 66–69.
11. *Белов Б.С., Щербакова М.Ю.* А-стрептококовый тонзиллит: современные аспекты. Педиатрия. 2009; 88 (5): 127–135.
12. *Зубаренко А.В., Портнова О.А., Стоева Т.В.* Применение препарата Амоксил в комплексной терапии детей с хроническими тонзиллитами. Здоровье ребенка. Клин. педиатрия. 2007; 3 (6): 70–73.
13. *Воропаева Е.А.* Микробная экология и гистаминобразующая активность микроорганизмов задней стенки глотки детей, больных бронхиальной астмой: Автореф. дисс. ... канд. мед. наук. М., 2002.
14. *Карпова Е.П., Тулупов Д.А., Завикторина Т.Г.* Изменение микрофлоры глоточной миндалины у детей с хроническим аденоидитом, ассоциированным с гастроэзофагеальной рефлюксной болезнью (ГЭРБ). Рос. ринология. 2009; 2: 61.
15. *Gul M, Okur E, Ciragil P, et al.* The comparison of tonsillar surface and core cultures in recurrent tonsillitis. Am. J. Otolaryngol. 2007; 28 (3): 173–176.
16. *Савельев В.С.* Хирургические инфекции кожи и мягких тканей. Российские национальные рекомендации. СПб.: Питер, 2009.
17. *Кузин М. И., Костюченок Б.М.* Раны и раневая инфекция: Руководство для врачей. 2-е изд. М.: Медицина, 1990.