© Коллектив авторов, 2011

Е.С. Ковалец[1], Е.Ю. Радциг[1], А.П. Китайгородский[2]

ФУРУНКУЛ НОСА У ДЕТЕЙ

[1]Кафедра оториноларингологии педиатрического факультета ГОУ ВПО РГМУ им. Н.И. Пирогова Росздрава (зав. — член-корр. РАМН, проф., засл. деятель науки РФ — М.Р. Богомильский),
[2]ЛОР-отделение Морозовской ДГКБ (гл. врач — В.Л. Фомина), Москва

В статье приведены собственные данные встречаемости фурункула носа (ФН) у детей г. Москвы. Представлены основные причины рецидивирующего течения ФН. Рекомендованы протоколы обследования и лечения детей с ФН с учетом дифференциации форм воспалительного процесса.

Ключевые слова: *фурункул носа, дети, назальное бактерионосительство стафилококка, протоколы обследования и лечения.*

Authors present proper data about incidence of nasal furuncle (NF) in Moscow children. They describe main causes of recurrent NF and recommend protocol for diagnosis and treatment of children with NF counting differentiation of inflammatory process.

Key words: *nasal furuncle, nasal carriage of Staphylococcus, protocols of diagnosis and treatment.*

Фурункул носа (ФН) является одной из наиболее часто встречающихся в оториноларингологической практике форм гнойно-воспалительных заболеваний, при которой с большой вероятностью возможно развитие гнойных осложнений (внутричерепных, внутриорбитальных, сепсиса) [1]. Возникновению их способствуют особенности кровоснабжения – наличие большого количества анастомозов между поверхностными и глубокими венами лица и мозга. ФН у детей протекает тяжелее, чем у взрослых, нередко угрожая жизни ребенка [2, 3], что и определяет социальную значимость и актуальность данного заболевания и его лечения. По данным литературы [4], уровень заболеваемости ФН не имеет тенденции к снижению, что подтверждают и наши данные (рис. 1). Всего за период 2006–2009 гг. в ЛОР-отделение Морозовской ДГКБ поступили 292 ребенка с диагнозом ФН. Сведения о больных с учетом возраста и пола приведены в таблице.

Причиной развития воспалительного процесса, как правило, является стафилококк, попадающий в сальные железы и волосяные мешочки. Носительство его в популяции (не только детской) высоко. При этом существует большое количество его антибиотикоустойчивых штаммов, в том числе и метициллинрезистентных (MRSA) [5]. MRSA устойчивы не только ко всем β-лактамным антибиотикам, но и ко многим другим антибактериальным препаратам (макролиды, сульфаниламиды – ко-тримоксазол, линкозамиды, аминогликозиды, тетрациклины, амфениколы, фторхинолоны) [6]. Возникновению и распространению резистентности микроорганизмов способствует прежде всего широкое и бесконтрольное применение антибиотиков. Во многих странах вышеупомянутые лекарственные средства можно приобрести без рецепта. Кроме этого, антибиотики назначаются не только при бактериальных, но и вирусных инфекциях, а также как симптоматические и профилактические средства.

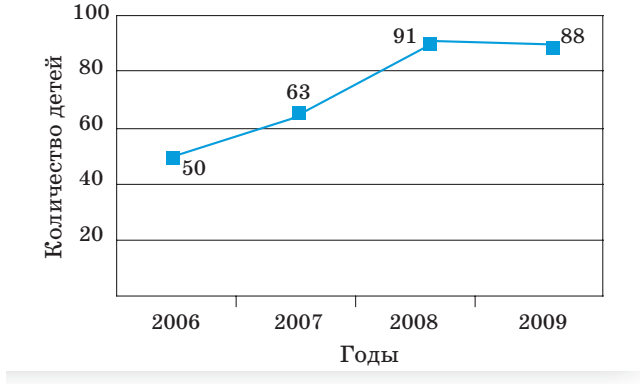

Рис. 1. Количество детей с ФН, пролеченных в ЛОР-отделении МДГКБ за 2006–2009 гг.

Контактная информация:
Ковалец Елена Сергеевна – аспирант каф. оториноларингологии педиатрического факультета ГОУ ВПО РГМУ Росздрава
Адрес: 117997 г. Москва, ул. Островитянова, 1
Тел.: (495) 959-88-94, **E-mail:** lena_kovalets@list.ru
Статья поступила 7.02.11, принята к печати 30.03.11.

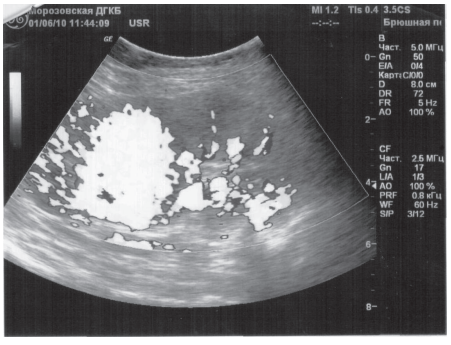

Рис. 2. Фурункул подвижной части перегородки носа.

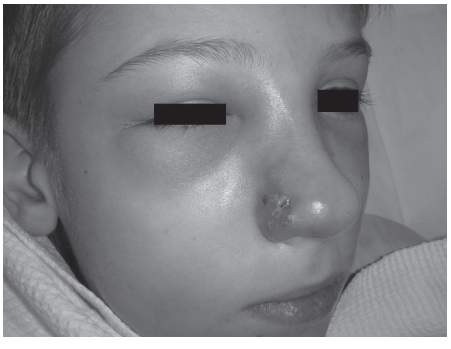

Рис. 3. Фурункул правого ската с выраженным реактивным отеком правого крыла носа и век правого глаза.

Рис. 4. Фурункул носа нижней стенки преддверия носа слева с реактивным отеком верхней губы, левой щеки и нижнего века левого глаза.

Локализация ФН может быть различной – на кончике и крыльях носа, в преддверии, вблизи перегородки и в области дна носа у нижней губы. Появляются постепенно нарастающее покраснение кожных покровов, болезненная инфильтрация мягких тканей. Границы поражения нечеткие (рис. 2). Вокруг первичного очага воспаления образуется некроз мягких тканей. Элементы волосяного фолликула формируют так называемый стержень фурункула. Наблюдаются повышение температуры тела (субфебрильная и выше), головная боль и другие симптомы общей интоксикации. В клиническом анализе крови – изменения воспалительного характера. На 3–5-е сутки в центре инфильтрации образуется абсцесс. Созревание фурункула сопровождается сильным напряжением тканей, что вызывает резкую болезненность.

Рис. 5. Фурункул нижней стенки преддверия носа справа с реактивным отеком правой щеки.

Рис. 6. Фурункул верхней губы с сукровично-гнойным отделяемым из устья.

В связи с анатомо-физиологическими особенностями фурункулы и карбункулы этой локализации протекают тяжело, с развитием обширного отека и инфильтратов в окружающих тканях (рис. 3–5). После вскрытия фурункула (рис. 6) субъективные ощущения слабеют, боль утихает, температура тела нормализуется. При неблагоприятном течении заболевания воспалительный процесс прогрессирует, возможно развитие орбитальных (тромбоз вен глазницы, флегмона глазничной клетчатки, абсцесс глазницы, слепота) и внутричерепных (тромбоз кавернозного синуса) осложнений. При этих осложнениях происходит выраженный сдвиг показателей коагулирующей активности крови в сторону гиперкоагуляции [1, 3, 7], на глазном дне обнаруживаются тромбоз и застой вен сетчатки, отек соска зрительного нерва [7].

Обследование детей с ФН в стадии инфильтрации и с неосложненным течением абсцедирующего ФН рекомендовано проводить по традиционной методике. Оно включает стандартный сбор анамнестических данных, оторинофарингоскопию, клинико-лабораторное исследование по общепринятым медицинским стандартам (общий анализ крови, общий анализ мочи, уровень содержания глюкозы крови, посев крови на стерильность, бактериологическое исследование содержимого раны, определение чувствительности возбудителя к антибактериальным препаратам).

В программу обследования детей с осложненным течением абсцедирующих ФН (с развитием

Таблица

Распределение больных по возрасту и полу

Пол	Возраст больных					%
	до 1 мес	1 мес – 1 год	1–3 года	4–7 лет	8–16 лет	
Девочки	–	4	13	14	89	41,4
Мальчики	1	4	17	43	106	58,6
Итого	1	8	30	57	195	100

обширного отека и инфильтратов в окружающих тканях) следует дополнительно включить более тщательный клинический осмотр с привлечением окулистов, неврологов, эндокринологов; показатели гемодинамики (пульс, артериальное давление, ЧСС, ЧД); осмотр глазного дна (консультация окулиста); анализ свертывающей системы крови (гемосиндром и коагулограмма).

ФН может быть одним из проявлений общего фурункулеза. Хронический фурункулез, характеризующийся частыми рецидивами, длительными, вялотекущими обострениями, торпидностью к проводимой антибактериальной терапии, является клиническим проявлением спонтанной иммунной недостаточности. В возникновении и развитии хронического фурункулеза наряду с особенностями возбудителя, его патогенными, вирулентными и инвазивными свойствами, большое внимание уделяется носительству золотистого стафилококкока на слизистой оболочке полости носа [1]. Помимо персистирования микрофлоры, рецидивы заболевания связаны с нарушением нормального функционирования и взаимодействия различных звеньев иммунной системы [8]. Установлено, что нарушения имеются как в клеточном, так и гуморальном звене иммунной системы. Изменения со стороны клеточного звена проявляются снижением числа Т-лимфоцитов (CD3+), Т-хелперов (CD4+), натуральных киллеров (CD16+). Нарушения гуморального звена проявляются в снижении количества В-лимфоцитов (CD19,22+), IgG и IgM [9]. Одной из причин снижения бактерицидности нейтрофилов (снижение эффективности оксидативного киллинга нейтрофилами) является гипоферремия, поэтому ее также считают фактором предрасположенности к рецидивирующему фурункулезу [10, 11].

Программа обследования детей с хроническим рецидивирующим фурункулезом должна включать определение таких дополнительных показателей, как бактериологическое исследование содержимого носовых ходов и определение чувствительности выделенного возбудителя к антибактериальным препаратам; общий анализ крови с подсчетом абсолютного количества лимфоцитов и нейтрофилов; иммунологическое исследование крови, включающее иммунофенотипирование лимфоцитов; биохимический анализ крови (железо сыворотки крови, железосвязывающая способность сыворотки крови – ЖСС, трансферрин, ферритин); посев крови на стерильность (трижды), УЗИ внутренних органов, рентгенографию грудной клетки. Вышеперечисленные обследования целесообразно проводить в период ремиссии.

Лечение детей с ФН проводится в условиях стационара. Основным методом (наряду с системной антибактериальной терапией) является адекватное хирургическое вмешательство (дренирование гнойно-воспалительного очага с эвакуацией гнойно-некротических масс) и нанесение на раневую поверхность различных лекарственных средств с целью очищения и заживления раны [12].

Наибольшей абсолютной активностью в отношении стафилококков обладают цефалоспорины I, II и III поколения, из антибиотиков других групп – макролиды (эритромицин), линкозамиды (линкомицин) или комбинированные β-лактамы. Однако следует помнить, что основные проблемы лечения инфекций, вызываемых MRSA-штаммами стафилококка, связаны с ограниченными возможностями в выборе эффективных антибио-тиков – трудности обусловлены высокой частотой устойчивости к β-лактамам и антибиотикам других групп [13]. Поэтому при лечении стафилококковой инфекции, добиваясь эрадикации возбудителя, следует помнить об опасности формирования резистентных штаммов. С этой целью желательно избегать длительных или повторяющихся курсов приема системных антибактериальных препаратов. Перспективным является использование топических антибактериальных препаратов. Среди наиболее эффективных в отношении стафилококков (в т.ч. MRSA) препаратов наружного применения, по данным литературы, считается антибиотик мупироцин [14–16]. Антибактериальное действие мупироцина заключается в нарушении синтеза РНК и белков в клетках бактерий, что приводит к торможению синтеза белка и последующей гибели микроорганизма. Такой механизм практически исключает или существенно замедляет формирование резистентности к нему [14, 15].

Также детям с ФН назначаются противовоспалительные, обезболивающие препараты, проводится десенсибилизирующая терапии (антигистаминные препараты, препараты кальция), физиотерапевтическое лечение (УВЧ, УФО, инфракрасное излучение лазера).

Детям с выраженными реактивными явле-

ниями со стороны окружающих очаг воспаления тканей в качестве десенсибилизирующей терапии можно использовать гормоны коры надпочечников [17]. С целью улучшения микроциркуляции в области воспаления и, как следствие этого, профилактики внутричерепных и орбитальных осложнений, рекомендованы антиагреганты (пентоксифиллин (трентал) и ацетилсалициловая кислота (аспирин) в комплексе) [18], при отсутствии эффекта – антикоагулянты (гепарин) [17].

При вялотекущих, рецидивирующих, плохо поддающихся химиотерапии, имеющих тенденцию к переходу в хроническую форму заболеваний целесообразно включение в комплексную терапию иммуномодуляторов [1, 8–11, 17]. Для полной санации слизистой оболочки полости носа от *S. aureus* рекомендовано пролонгировать до 30 дней курс приема топических антибактериальных препаратов [5, 14, 15, 19]. Причем для снижения вероятности повторного заражения необходимы выявление и санация носителей золотистого стафилококка, также признано целесообразным лечение членов семей носителей золотистых стафилококков и даже имеющихся у них домашних животных, если у них был обнаружен золотистый стафилококк [19].

Таким образом, обследование детей с ФН должно носить комплексный дифференцированный характер с учетом форм воспалительного процесса. При диагностике клинико-лабораторных изменений осложненного течения абсцедирующих ФН необходимо учитывать клеточный состав крови, состояние свертывающей системы крови. Больным с хроническим фурункулезом необходимо проводить всестороннее обследование с целью выявления возможных очагов хронической инфекции, которые являются источником бактериемии и при нарушении элиминации микробов в крови в результате снижения иммунологической реактивности организма приводят к возникновению фурункулов. Необходимо внедрение иммунокоррекции в программу лечения больных с хроническим рецидивирующим течением фурункулеза.

В заключение хотим напомнить, что любая форма ФН является абсолютным показанием для госпитализации больного в специализированное ЛОР-отделение, где и будут проводиться необходимые диагностические и лечебные мероприятия.

ЛИТЕРАТУРА

1. *Шульга И.А.* Фурункул носа: Автореф. дисс. ... докт. мед. наук. Оренбург, 1996.

2. *Шаргородский А.Г.* Воспалительные заболевания тканей челюстно-лицевой области и шеи. М.: ГОУ ВУНМЦ МЗ РФ, 2001: 273 с.

3. *Богомильский М.Р., Чистякова В.Р.* Детская оториноларингология. М.: ГЭОТАР-МЕДИА, 2002: 432 с.

4. *Волков И.И.* Совершенствование микробиологической диагностики стафилококковых инфекций и этиологические аспекты их возбудителей: Автореф. дисс. ... канд. мед. наук. СПб., 1999.

5. *Gregory J, Moran, et al.* Methicillin-Resistant S. aureus Infections among Patients in the Emergency Department. N. Engl. J. Med. 2006; 355: 666–674.

6. *Mandell LA.* In: Mandell, Douglas, and Bennett's principles and practice of infectious diseases. Eds. G.L. Mandell, J.E. Bennett, D. Raphael. 5th ed. Philadelphia, 2000: 306–307.

7. *Бобров В.М.* Фурункул носа, осложненный тромбофлебитом кавернозного синуса. Рос. оториноларингология. 2005; 18 (5): 131–133.

8. *Калинина Н.М.* Нарушения иммунитета при рецидивирующем фурункулезе. Цитокины и воспаление. 2003; 1: 28–36.

9. *Карабинская А.В.* Ликопид в лечении рецидивирующего фурункулеза у детей. Тюменский мед. журнал. 2000; 2: 20–21.

10. *Лютов К.В.* Патогенетические аспекты лечения и профилактики хронического рецидивирующего фурункулеза у детей: Автореф. дисс. ... канд. мед. наук. Кемерово, 2006.

11. *Караулов А.В.* Природные иммуностимуляторы. Практ. врач. 1996; 1: 11.

12. Раны и раневая инфекция. Под ред. М.И. Кузина, Б.М. Костюченка. М.: Медицина, 1990: 552 с.

13. *Сидоренко С.В., Резван С.П. и др.* Результаты многоцентрового исследования чувствительности стафилококков к антибиотикам в Москве и Санкт-Петербурге. Антибиотики и химиотер. 1998; 7: 15–25.

14. *Doebbeling BN, Breneman D, Neu HC, et al. Staphylococcus aureus* nasal carriage in health care workers. Clin. Infect. Dis. 1993; 17: 466–474.

15. *Thodis E, Bhaskaran S, Pasadakis P, et al.* Decrease in *Staphylococcus aureus* exit-site infections and peritonitis in CAPD patients by local application of mupirocin ointment at the catheter exit site. Perit. Dial. Int. 1998; 18 (3): 261–270.

16. *Страчунский Л.С., Белькова Ю.А., Дехнич А.В.* Внебольничные MRSA – новая проблема антибиотикорезистентности. Клин. микробиол. и антимикроб. химитер. 2005; 7 (1): 32–46.

17. *Арман Амджад Ша.А.* Оптимизация диагностики и лечения абсцедирующих фурункулов челюстно-лицевой области у детей: Автореф. дисс. ... канд. мед. наук. Воронеж, 2009.

18. *Monagle P, Chalmers E, Chan A, DeVeber G, et al.* Antithrombotic therapy in neonates and children. American College of Chest Physicians Evidence-based clinical Practice Guidelines. 8th Ed. Chest. 2008; 133: 887S–968S.

19. *Дмитриева Н.В., Солодовник Ф.И., Петухова И.Н.* Опыт применения мупироцина при назальном носительстве золотистого стафилококка у медицинского персонала. Антибиотики и химиотер. 2000; 6: 25–28.