

© Коллектив авторов, 2004

А. Г. Талалаев¹, А. С. Тертычный¹, Д. М. Коновалов¹, К. Л. Кондратчик²

СЛУЧАЙ РАКА ТОЛСТОЙ КИШКИ У РЕБЕНКА 8 ЛЕТ

¹Кафедра патологической анатомии педиатрического факультета РГМУ;

² гематологическое отделение Морозовской городской детской клинической больницы, Москва

Рак толстой кишки (РТК) крайне редко встречается у детей [1, 2], и каждый случай заслуживает подробного рассмотрения, в связи с чем мы приводим описание собственного наблюдения РТК.

Ребенок Диана С., 8 лет (дата рождения 11.05.94) поступила для обследования в гематологическое отделение Морозовской ГДКБ с диагнозом «Анемия неясной этиологии». Родители ребенка здоровы. Дедушка по материнской линии умер в возрасте 30 лет от рака прямой кишки.

Из анамнеза известно, что первые симптомы заболевания в виде слабости и повышенной утомляемости появи-

лись за 3 месяца до госпитализации. За месяц до поступления отмечались ежедневные субфебрильные подъемы температуры тела, в течение последних 2 недель начали беспокоить периодические боли в животе.

При первичном осмотре в отделении состояние ребенка тяжелое. Выражены симптомы интоксикации. При пальпации в правой подвздошной области обнаружено объемное образование размерами 6x4x4 см, подвижное, плотное. Пальпация его безболезненная.

Анализ крови: Hb 68 г/л, эр. $2.3 \cdot 10^{12}/л$.

УЗИ органов брюшной полости и забрюшинного пространства: в правой подвздошной области объемное обра-

зование размерами 61x41x45 мм неоднородной структуры с неровными довольно четкими контурами, сниженной экзогенности, к его медиальному краю прилежат два лимфатических узла размерами 21x10 мм и 28x20 мм.

Лапароскопия: в правой подвздошной области конгломерат, расположенный на расстоянии 3—4 см от илеоцекального угла, кольцевидно охватывающий восходящую ободочную кишку на протяжении 6 см. На экспресс-биопсию взято два мезентериальных лимфатических узла: гистологически обнаружена крупноклеточная опухоль

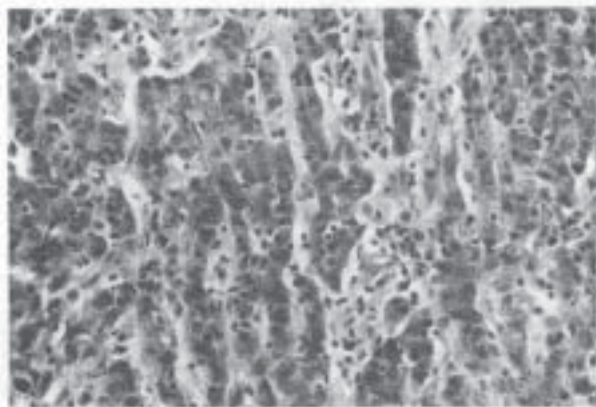


Рис. 1. Недифференцированный рак толстой кишки: формирование трабекулярных структур клетками опухоли.
Ув. 400, окраска гематоксилином и эозином.

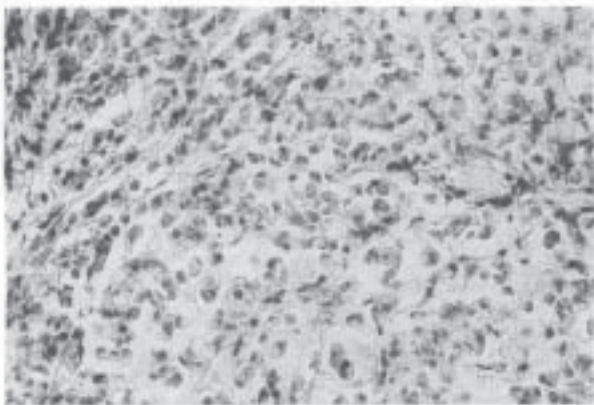


Рис. 2. Участок опухоли, имеющий строение перстневидно-клеточного рака: большое количество CD3-позитивных лимфоцитов среди клеток опухоли.
Ув. 400, иммунопероксидазный метод.

трабекулярного строения с выраженной клеточной атипией и высокой митотической активностью.

Срединная лапаротомия: лимфатические узлы брыжейки размером 0,5x0,8 см, печень визуально не изменена. Произведена резекция восходящей ободочной кишки с опухолью с наложением анастомоза конец тонкой кишки в бок поперечно-ободочной кишки.

При морфологическом исследовании операционного материала определяется опухолевидное образование, представленное гроздевидными разрастаниями серовато-розового цвета мягко-эластичной консистенции с участками хрящевидной плотности. Общие размеры опухоли 9x7x5 см. Лимфатические узлы брыжейки спаяны между собой в

виде конгломерата плотной консистенции, размерами от 0,5x1,0 см до 3x2 см.

При гистологическом исследовании обнаруживается опухоль солидного строения, состоящая из крупных полигональных полиморфных клеток с центрально расположенным ядром и хорошо выраженным ядрышком, формирующих трабекулярные структуры (рис. 1), на отдельных участках с выраженным слизеобразованием и большим количеством перстневидных клеток (рис. 2). Участки опухоли, имеющие строение слизистого и перстневидно-клеточного рака, не превышают 50% ткани опухоли, что исключает постановку диагноза данных гистологических вариантов опухоли согласно критериям классификации ВОЗ 2000 г. [3]. Положительное иммуногистохимическое окрашивание цитоплазмы опухолевых клеток моноклональными антителами к карциноэмбриональному антигену (рис. 3) и негативное окрашивание на хромогранин А и нейронспецифическую энлазу позволило подтвердить эпителиальную природу опухоли и исключить возможность ее нейроэндокринного происхождения. Опухоль хорошо отграничена и не имеет выраженной десмопластической стромы. Среди клеток опухоли определяется различной степени выраженности лимфоцитарная инфильтрация.

Иммуногистохимическое исследование показало, что большинство лимфоцитов, инфильтрирующих клетки опухоли, CD3-позитивны и большинство из них составляют CD8-позитивные цитотоксические Т-клетки. В участках с выраженным слизеобразованием лимфоцитарная инфильтрация не столь выражена, но лимфоциты, инфильтрирующие клетки опухоли, хорошо выявляются в зонах с меньшей продукцией слизи (рис. 2). Описанный гистологический вариант РТК получил название «медулярного», или «недифференцированного», хотя в этих раках можно обнаружить признаки железистой дифференцировки [3]. Опухоль изъязвлена, прорастает все слои стенки кишки. В серозной оболочке обнаруживаются фолликулуподобные скопления лимфоцитов, так называемая Крон-подобная лимфоцитарная реакция. Аналогичные скопления обнаруживаются на границе опухоли с окружающими тканями (рис. 4).

В лимфатических узлах явления гиперплазии. В одном из лимфатических узлов обнаружен метастаз рака. Вне опухоли тонкая и толстая кишка с червеобразным отростком без патологических изменений и признаков опухолевого роста.

Гистологическое заключение: недифференцированный рак восходящей ободочной кишки, стадия С по Dukes.

В настоящее время ребенок выписан из отделения для последующего наблюдения и продолжения лечения в детском отделении РОНЦ.

Данный случай показателен в отношении особенностей клинических проявлений РТК у детей. Неопределенность клинической симптоматики приводит к диагностике опухоли на поздних стадиях заболевания [1], и диагноз РТК ставится только на основании морфологического исследования ткани опухоли [4]. В последнее время в исследовании РТК у взрослых все большее количество публикаций посвящено проблеме наследственного РТК [5—7]. Высказано предположение, что у детей в большинстве случаев речь идет о наследственном характере заболевания [5, 8]. Предлагают выделять два варианта наследственного РТК в зависимости от преимущественной локализации — дистальный и проксимальный [6]. Наследственный РТК, локализующийся в дистальных отделах толстой кишки, с высокой долей вероятности характери-

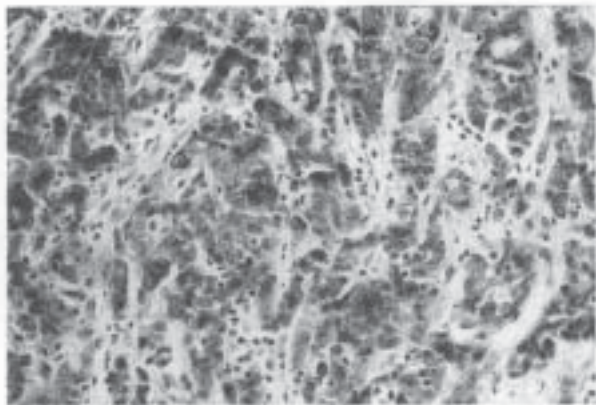


Рис. 3. Позитивное окрашивание цитоплазмы опухолевых клеток моноклональными антителами к карциноэмбриональному антигену. Ув. 400, иммунопероксидазный метод.

зуется анеуплоидным набором ДНК, мутациями генов APC, TP53 и K-ras и более агрессивным течением. Проксимальный РТК имеет диплоидный набор ДНК, характеризуется микросателлитной нестабильностью и течет менее агрессивно. Семейный аденоматозный полипоз и большинство спорадических случаев РТК могут быть отнесены к первому варианту, в то время как наследственный, не связанный с синдромом полипоза, РТК — ко второму.

Наследственный, не связанный с синдромом полипоза, РТК, включивший в себя синдромы Линча 1 и 2, выделен в отдельный синдром (ОМИМ* 120435—6) с аутомно-доминантным типом наследования. Больные из семей с наследственным, не связанным с синдромом полипоза, РТК имеют высокий риск развития РТК (70—85%), рака матки (50%) и раков других локализаций (ниже 15%). РТК часто диагностируется в молодом возрасте (средний возраст 45 лет) и в $\frac{2}{3}$ случаев локализуется в проксимальных отделах толстой кишки. Синхронный или метасинхронный РТК обнаруживается у 35% больных. В более чем 90% случаев РТК имеет микросателлитную нестабильность.

К патолого-анатомическим особенностям наследственного, не связанного с полипозом, РТК относятся следующие: 1) преимущественная локализация в проксимальных отделах толстой кишки (приблизительно 70% случаев локализуется проксимальнее селезеночного изгиба толстой кишки); 2) множественный РТК; 3) высокий процент слизистых РТК, низкодифференцированных РТК и РТК с выраженной лимфоцитарной инфильтрацией и образованием лимфоидных скоплений на границе опухоли с окружающими тканями.

В нашем случае морфологическая характеристика опухоли полностью соответствует приводимым критериям наследственного, не связанного с полипозом, РТК. В пользу наследственного характера заболевания могут свидетельствовать данные семейного анамнеза о смерти бабушки ребенка от рака прямой кишки в молодом возрасте.

Взгляд на РТК у детей как на наследственное заболевание помогает объяснить тот факт, что морфологические

варианты, описываемые у детей, встречаются только у 15% взрослых больных с РТК [4]. Важность диагностики наследственного, не связанного с синдромом полипоза, РТК продиктована необходимостью генетического консультирования всех членов семьи, а также появившимися в последнее время данными литературы [9], в которых показано, что адъювантная химиотерапия с использованием фторурацила оказалась неэффективной в случаях

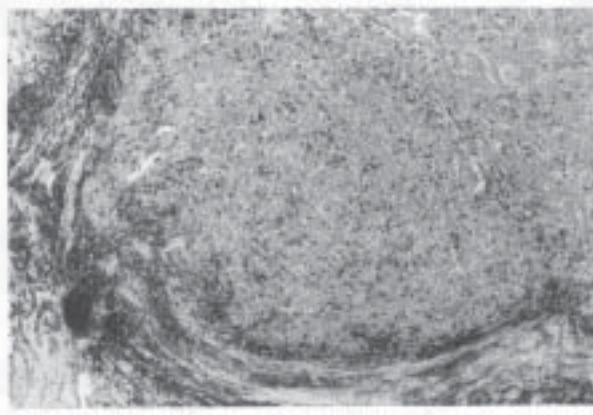


Рис. 4. Выраженная лимфоцитарная инфильтрация на границе опухоли с окружающими тканями. Иммуногистохимическое окрашивание с моноклональными антителами к общему лейкоцитарному антигену. Ув. 100, иммунопероксидазный метод.

наследственного, не связанного с синдромом полипоза, РТК. Эти данные несколько расходятся с лучшей выживаемостью больных [8] и требуют дальнейшего изучения.

ЛИТЕРАТУРА

1. Коновалов Д. М., Варфоломеева С. Р., Тертычный А. С., Дробеньков К. В. // *Вопр. гематологии/онкологии и иммунопатологии в педиатрии*. — 2003. — Т. 2, № 1. — С. 57—61.
2. Сурикова О. А. // *Детская гастроэнтерология (избранные главы)* / Под ред. А. А. Баранова, Е. В. Климанской, Г. В. Римарчук. — М., 2002. — С. 555—576.
3. WHO Classification of Tumors. Pathology and Genetics of Tumors of the Digestive System. / Eds. Hamilton S. R., Aaltonen L. A. — Lyon, 2000.
4. Coffin C. M., Pappin A. L. // *Gastrointestinal Disease: Perspect. Pediatr. Pathol.* / Eds. Dahms B. B., Qualman S. J. — Basel; Karger, 1997. — Vol. 20. — P. 127—171.
5. Redston M. // *Modern Pathology*. — 2001. — Vol. 14. — P. 236—245.
6. Lynch H. T., de La Chapelle A. // *New England Journal of Medicine*. — 2003. — Vol. 348. — P. 919—932.
7. Lynch H. T., de La Chapelle A. // *J. Med. Genet.* — 1999. — Vol. 36. — P. 801—818.
8. Gryfe R., Kim H., Hsieh E.T.K. et al. // *New England Journal of Medicine*. — 2000. — Vol. 342. — P. 69—77.
9. Ribic C. M., Sargent D. J., Moore M. J. et al. // *New England Journal of Medicine*. — 2003. — Vol. 349. — P. 247—257.

*ОМИМ (Online Mendelian Inheritance in Man) — Интернет-база данных по менделевскому наследованию у человека. <http://www.ncbi.nih.gov/OMIM>.