ЗАМЕТКИ ИЗ ПРАКТИКИ

© *Коллектив авторов, 2004*

Н. И. Ахмина[1], Р. Н. Ефименко[2], К. А. Охлопкова[1], Н. Г. Чаусова[2]

СИНДРОМ СТИВЕНСА-ДЖОНСОНА — ТЯЖЕЛАЯ ФОРМА ПИЩЕВОЙ АЛЛЕРГИИ У НОВОРОЖДЕННОГО

[1]РМАПО, [2]ДИКБ № 6 УЗ САО г. Москва

Синдром Стивенса—Джонсона (ССД) — тяжелый, нередко фатальный вариант течения многоформной экссудативной эритемы, характеризующийся высокой лихорадкой, распространенными высыпаниями, образованием пузырей и язв на слизистых оболочках и коже [9]. Известно, что, как правило, ССД развивается при введении лекарственных средств, способных индуцировать иммунные реакции (сульфаниламиды, пенициллин и его производные и др.) или провоцируется инфекцией, чаще вирусом простого герпеса.

Цель настоящего сообщения — продемонстрировать возможность возникновения ССД у новорожденных в результате анте- и постнатальной пищевой сенсибилизации.

Мальчик Адам Г., 19 дней жизни, поступил в отделение патологии новорожденных ДИКБ № 6 УЗ САО г. Москва 19.11.01. Ребенок, получающий грудное вскармливание, заболел остро в возрасте 14 суток — появились участки гиперемии на коже. Через 2 дня кожа в области ягодиц и паховых складок мацерировалась до эрозий. В следующие 2 суток состояние ребенка прогрессивно ухудшалось: он стал вялым, отказался от еды, появилась лихорадка до 39,6° С, нарастали изменения на коже. В связи с чем на 5-й день болезни мальчик был госпитализирован бригадой «скорой помощи» с направляющим диагнозом: пузырчатка новорожденных.

При поступлении состояние было расценено как тяжелое за счет гипертермии и распространенных кожных изменений — на лице, туловище и конечностях эритематозные пятнисто-папулезные высыпания, массивные буллезные повреждения с отслойкой эпидермиса, вовлечение слизистых оболочек носа и ротовой полости, мокнутия в области шейной и паховых складок, плотные себорейные корки вокруг рта и ноздрей (см. рисунок). Пупочная ранка эпителизирована без воспалительных изменений. Затруднение носового дыхания. Частота дыхательных движений 64 в мин, частота сердечных сокращений 180 в мин. Печень + 3,5 см из-под реберной дуги, селезенка + 1,5 см. Стул без патологических примесей. Диурез достаточный. Ребенок вялый, не сосал. Мышечная гипотония, гипорефлексия, гиподинамия. Менингеальных симптомов не отмечалось. Масса тела при поступлении 4470 г, рост 53 см.

Из анамнеза известно, что мальчик родился от I беременности у 25-летней осетинки, страдающей аллергией на бытовую химию (дерматит) и мед (приступы удушья); у бабушки по материнской линии имела место пищевая аллергия. На 7-м месяце беременности мать перенесла ОРВИ с подъемом температуры тела и насморком (лечилась медом и травами). На протяжении беременности отмечалась лабильность прибавки массы тела, и в итоге она составила 2 кг. Роды I затяжные, на 41-й неделе гестации крупным плодом (масса тела 4150 г, рост 53 см). Ребенок закричал сразу, был приложен к груди на 2-е сутки и на 5-е сутки выписан из родильного дома. На протяжении всей беременности и после родов женщина ежедневно принимала поливитамины (Витрум). Последний триместр беременности пришелся на осенний сезон, и в пищевой рацион беременной входили арбузы, персики, дыни, бананы, виноград, а также сдобная выпечка и шоколадные конфеты в большом количестве. После родов в питании кормящей матери практически ежедневно присутствовали каша «Геркулес», 1—2 шоколадные конфеты, гранатовый сок, куриное мясо. Накануне заболева-

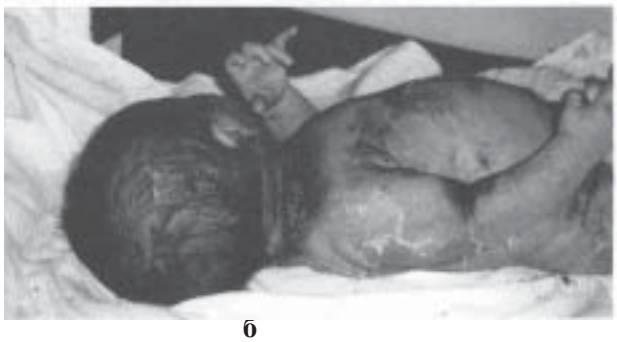

б

Рисунок. Внешний вид спереди (а) и сзади (б) ребенка с синдромом Стивенса— Джонсона.

ния ребенка мать употребляла в пищу курицу-гриль, пирожное, пакет орехов фундук в сахаре, гранатовый сок.

На основании данных семейного и перинатального анамнеза, а также классического клинического симптомокомплекса был поставлен диагноз: тяжелая форма многоформной экссудативной эритемы — синдром Стивенса—Джонсона.

При обследовании ребенка в анализах крови и мочи выраженных воспалительных изменений обнаружено не было, выявлены абсолютная (325—824•10^6/л) и относительная (5—8%) эозинофилия и положительная реакция на С-реактивный белок. Однако посевы крови и мочи дали рост эпидермального стафилококка (10^3 КОЕ), при посеве грудного молока был обнаружен тот же штамм эпидермального стафилококка. Обнаружение эпидермального стафилококка было расценено как инфицированность, так как ни у ребенка, ни у матери гнойно-септические очаги выявлены не были.

За время 17-дневного пребывания в стационаре ребенка проведена комплексная терапия: короткий курс антибиотиков (3 дня), кортикостероиды внутримышечно (гидрокортизон из расчета 5 мг/кг/сут без учета суточного ритма в течение 14 дней) в сочетании с антигистаминным препаратом per os (димедрол), энтеросорбция (энтеродез № 5), витамины Е и B_6, биопрепараты (бактисубтил, бифидумбактерин) и обработка кожи водным раствором метиленовой сини.

По ликвидации лихорадки, нормализации общего состояния и купированию изменений на коже ребенок был выписан домой в состоянии ремиссии. В дальнейшем мальчик требует пристального диспансерного наблюдения по IIб группе здоровья с высоким риском развития аллергических заболеваний, включая атопические.

Анализируя представленное наблюдение, можно констатировать внутриутробную сенсибилизацию плода распространенными пищевыми аллергенами (белок злаковых, куриное мясо, шоколад, мед) и продуктами с гистамин-либерационными свойствами (поливитамины, фрукты и соки, окрашенные в красный, оранжевый и черный цвет — носители естественных салицилатов) [2—5, 9—11]. Сенсибилизация ребенка происходила на фоне наследственной предрасположенности к аллергическим реакциям немедленного типа и была реализована в тяжелое заболевание в результате гипераллергенного характера питания матери во время лактации. При тщательном сборе анамнеза индуцирующего влияния медикаментозных средств выявить не удалось. Таким образом, можно говорить о пищевой аллергии у новорожденного ребенка в форме ССД.

Повседневная работа с новорожденными и детьми грудного возраста убеждает нас в необходимости более широкого внедрения технологии подготовки беременных к родам в «режиме минимальной антигенной нагрузки» и комплекса немедикаментозных профилактических мероприятий при пролонгированном постнатальном наблюдении [1, 6—8].

ЛИТЕРАТУРА

1. *Ахмина Н. И.* // Педиатрия. — 1998. — № 5. — С. 104—110.

2. *Бахна С. Л., Хейнер Д. К.* Аллергия к молоку: Пер. с англ. — М., 1985. — 208 с.

3. *Воронцов И. М., Маталыгина О. А.* Болезни, связанные с пищевой сенсибилизацией у детей. — Л., 1986. — 271 с.

4. *Воронцов И. М., Маталыгина О. А.* Диагностика и диетотерапия пищевой аллергии у детей. — Санкт-Петербург, 1996. — 45 с.

5. *Гуляев Г. К.* // Вопр. охр. матер. и детства. — 1981. — № 9. — С. 33—37.

6. Дифференцированное медицинское наблюдение на педиатрическом участке за детьми первого года жизни, отнесёнными ко II группе здоровья (методические указания МЗ СССР). — М., 1987. — 46 с.

7. Патент (Ru) № 2014839, МПК А 61 К 33/26, А 61 К 31/00. Способ подготовки беременной к родам / Н. И. Ахмина, Л. В. Володина (Ru). — 92009638/14; Заявлено 16.12.92; Опубл. 30.06.94. Бюл. 12. — С. 18.

8. Патент (Ru) № 2089165, МПК А 61 Н 39/00, А 61 К 35/78. Способ профилактики и лечения инфекционных и аллергических заболеваний у детей раннего возраста / Н. И. Ахмина, Л. В. Володина (Ru). — 95116396/14; Заявлено 26.09.95; Опубл. 10.09.97. Бюл. 25. — С. 155.

9. *Паттерсон Р., Грэммер Л. К., Гринбергер П. А.* Аллергические болезни: диагностика и лечение: Пер. с англ. / Под ред. А. Г. Чучалина, И. С. Гущина, Э. Г. Улумбекова, Р. С. Фассахова. — М., 2000. — 768 с.

10. *Шабалов Н. П., Шабалова Н. Н.* // Вопр. охр. матер. и детства. — 1987. — № 10. — С. 68—72.

11. *Эрль Л.* Пищевая аллергия: Пер. с англ. — М., 1996. — 112 с.